

УДК [616.432:616.12-005.8-092.9]:612.275.1  
DOI: 10.36979/1694-500X-2025-25-1-69-72

## **СТРУКТУРА ГИПОФИЗА В УСЛОВИЯХ ВЫСОКОГОРЬЯ ПРИ ИНФАРКТЕ МИОКАРДА**

*А.У. Усенова, З.М. Айдарбекова,  
Б.Р. Джаналиев, А.А. Айдарбекова, О.П. Калугина*

*Аннотация.* Изучена структура гипофиза при катехоламиновом кардионекрозе у животных в разные сроки горной адаптации. Исследования проводились на беспородных половозрелых крысах-самцах в условиях высокогорья Кыргызстана, высота 3200 м над уровнем моря (перевал Тоо-Ашуу). Животные были разделены на две группы: контрольную (10 шт.) – животные, содержащиеся в условиях вивария в высокогорье, перевал Тоо-Ашуу (Кыргызстан), 3200 м над уровнем моря; опытную группу (10 шт.) – животные, у которых произвели экспериментальный инфаркт миокарда. Катехоламиновые некрозы провоцировались инъекцией в брюшную полость, введением токсической дозы *sol. Adrenalini hydrochloridi* 0,1 % из расчета 0,25 мл на 100 г массы тела животного. Забор гипофиза проводили на 15-е сутки, фиксировали в 10%-м нейтральном формалине с последующей заливкой в парафин. Срезы окрашивали по Ван-Гизону. В результате исследования выявлено, что при инфаркте миокарда в условиях высокогорья происходят изменения в структуре гипофиза, такие как перичеселлюлярный и периваскулярный отеки, полнокровие сосудов, что характеризуется тем, что меняется гормональный фон организма.

*Ключевые слова:* гипофиз; высокогорье; инфаркт миокарда; гипоксия; микроскопическое строение.

---

## **МИОКАРД ИНФАРКТЫ УЧУРУНДА БИЙИК ТООЛУУ ШАРТТАРДА ГИПОФИЗ БЕЗИНИН ТҮЗҮЛҮШҮ**

*А.У. Усенова, З.М. Айдарбекова,  
Б.Р. Джаналиев, А.А. Айдарбекова, О.П. Калугина*

*Аннотация.* Бул иштин максаты ар кандай убакта тоого ылайыкташуу жаныбарлардын катехоламин кардионекроз гипофиз түзүлүшүн изилдөө болуп саналат. Изилдөөлөр Кыргызстандын бийик тоолуу шарттарында, деңиз деңгээлинен 3200 метр бийиктикте (Төө-Ашуу ашуусу) тукумсуз жыныстык жактан жетилген эркек келемиштерде жүргүзүлгөн. Жаныбарлар эки топко бөлүнгөн: контролдук (10 даана) – бийик тоолуу виварий шартында кармалган жаныбарлар, деңиз деңгээлинен 3200 метр бийиктиктеги Төө-Ашуу ашуусу (Кыргызстан); тажрыйбалык топ (10 даана) – эксперименталдык миокард инфарктына кабылган жаныбарлар. Катехоламин некроздору курсакка инъекция, уулуу дозанын сайылышы менен шартталган 0,1% жаныбардын дене салмагына 0,25 мл эсебинде 100 мл. Гипофиздин тосмосу 15-күнү жүргүзүлүп, 10% нейтралдуу формалинге бекитилип, кийин парафинге куюлган. Кесилген жерлер Ван Гизон боюнча боелгон. Изилдөөнүн жыйынтыгында, миокард инфарктында бийик тоолуу шарттарда гипофиздин структурасында төмөнкүдөй өзгөрүүлөр болоору аныкталган: перичеселлюлярдык жана периваскулярдык шишик, кан тамырлардын толук кандуулугу, бул организмдин гормоналдык фонунун өзгөрүшү менен мүнөздөлөт.

*Түйүндүү сөздөр:* гипофиз; бийик тоо; миокард инфаркты; гипоксия; микроскопиялык түзүлүш.

## THE STRUCTURE OF THE PITUITARY GLAND IN THE HIGHLANDS DURING MYOCARDIAL INFARCTION

*A.U. Usenova, Z.M. Aidarbekova,  
B.R. Dzhanaliev, A.A. Aidarbekova, O.P. Kalugina*

**Abstract.** The structure of pituitary gland in catecholamine cardioneurosis in animals in different terms of mountain adaptation was studied. The studies were carried out on sexually mature male rats in the high mountains of Kyrgyzstan, 3200 m above sea level (Too-Ashuu pass). The animals were divided into two groups: control group (10 animals) - animals kept in vivarium conditions in the high mountains, Too-Ashuu Pass (Kyrgyzstan), 3200 m above sea level; experimental group (10 animals) - animals with experimental myocardial infarction. Catecholamine necroses were provoked by injection into the abdominal cavity, administration of a toxic dose of sol. Adrenalini hydrochloridi 0.1% at the rate of 0.25 ml per 100 g of animal body weight. The pituitary gland was sampled on the 15th day, fixed in 10% neutral formalin with subsequent pouring into paraffin. Sections were stained by Van-Gizon staining. The study revealed that in myocardial infarction in high altitude conditions there are changes in the structure of pituitary gland, such as pericellular and perivascular edema, vascular hemorrhage, which is characterized by the fact that the hormonal background of the organism changes.

**Keywords:** pituitary gland; highlands; myocardial infarction; hypoxia; microscopic structure.

**Введение.** По мере развития социальной экономики все больше и больше людей приезжают в высокогорные районы из-за работы, туризма и других причин. В то же время увеличивается заболеваемость сердечно-сосудистой системы. Инфаркт миокарда запускает множественные органоспецифические реакции, которые приводят к повреждению органов. Гипофиз представляет собой эндокринную железу, секреция которой контролирует другие эндокринные железы и системно влияет на рост, обмен веществ и гемодинамику.

Высокогорье приводит к гипоксии. При недостатке кислорода происходит нарушение обмена веществ и накопление продуктов неполного окисления, многие из которых являются токсическими [1]. Основное воздействие гипоксии характеризуется усилением кортикотропной функции аденогипофиза, вызывающей активацию коркового слоя надпочечника, увеличением площади островков Лангерганса и увеличением секреции клеток, синтезирующих инсулин. Нарушение гормонального равновесия организма крыс выявило резервы желез внутренней секреции в реакциях приспособления [1]. Высокогорные регионы отличаются резкоконтинентальным климатом, который характеризуется большими температурными и барометрическими различиями между зимними и летними месяцами, выраженными сезонами года.

Поскольку нервная и эндокринная системы являются основными регулирующими

системами организма, изменение их функции сопровождается изменениями со стороны практически всех остальных органов и систем органов.

По своей биологической природе стресс – адаптивная реакция, возникающая под влиянием необычных, чрезвычайных или экстремальных воздействий на организм человека, способствующая приспособлению организма к новым условиям. Однако при достаточно сильном и длительном воздействии на организм стрессорного фактора может наступить срыв приспособительных (компенсаторных) реакций и нарушение гомеостаза [2].

Пребывание в условиях высокогорья можно отнести к стрессовым факторам. Запускается ряд каскадных реакций, которые приводят к гемодинамическим изменениям способствуя повышенному риску развития сердечно-сосудистых заболеваний [2]. Это состояние может ухудшиться, если добавилась ранее ишемия коронарных сосудов.

При экстремальных состояниях стресс протекает более длительно и тяжело. Показано, что при экстремальных состояниях происходит резкое угнетение коры головного мозга и лимбической системы, оказывающих в норме тормозящее влияние на гипоталамус. Поэтому при экстремальных состояниях происходит стойкое растормаживание гипоталамус, который имеет прямую связь с гипофизом. Резко возрастает продукция катехоламинов.

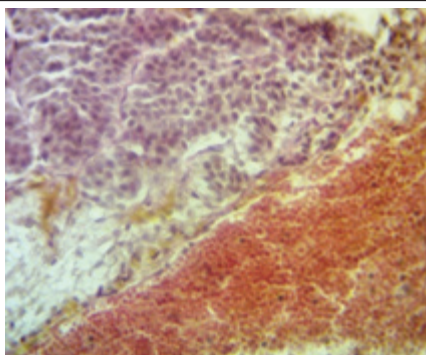


Рисунок 1 – Гипофиз на 3-и сутки после инфаркта миокарда в условиях высокогорья

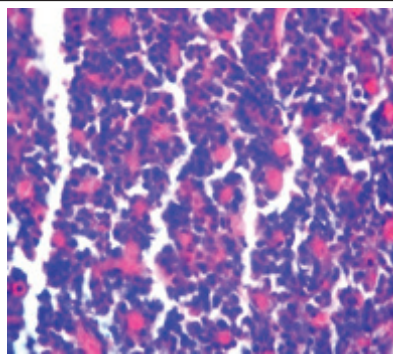


Рисунок 2 – Гипофиз на 5-е сутки после инфаркта миокарда в условиях высокогорья

Известны работы авторов по адаптационным процессам некоторых гормонов и иммунофизиологических систем преимущественно в первые пять дней приспособления организма к гипобарической гипоксии и к высокогорью [3–5]. Они однозначно демонстрируют вовлечение гипофиза в реакции организма при гипоксии. Особенности взаимоотношения между эндокринной и сердечно-сосудистой системами организма, а также приспособительные последствия этих реакций на различных горных высотах и при долгосрочной адаптации мало изучены.

Аденогипофиз получает свое кровоснабжение из портальной венозной системы низкого давления. Когда такая уязвимая ткань поражается гипотонией, как в этом случае обширного острого инфаркта миокарда, это может привести к ишемии передней доли гипофиза, ведущей к некрозу [6].

Тема исследования актуальна и важна для современного мира медицины. Практически отсутствуют сведения о воздействии высокогорья на гипофиз при инфаркте миокарда. Данные проведенного исследования будут использованы для создания практических руководств для студентов медико-биологических вузов, также данные будут использоваться для рекомендаций в практической медицине.

**Цель работы** – изучение морфологических изменений гипофиза при катехоламиновом кардионекрозе у животных в разные сроки горной адаптации и последующей реадaptации к низкогорью.

**Материал и методы.** Работа была выполнена на 20 беспородных половозрелых белых самцах крыс массой тела 180 г. Исследование проводилось в соответствии с правилами работы с экспериментальными животными, представленными в «Международных рекомендациях по проведению медико-биологических исследований с использованием животных» (1985) и приказе «Об утверждении правил лабораторной практики» МЗ РФ от 19 июня 2003 года № 267 [2]. Животные были разделены на две группы: контрольную (10 шт.) – животные, содержащиеся в условиях вивария в высокогорье, перевал Тоо-Ашуу (Кыргызстан), 3200 м над уровнем моря; опытная группа (10 шт.) – животные, получающие инфаркт миокарда, в тех же условиях. Катехоламиновые некрозы провоцировались инъекцией в брюшную полость введением токсической дозы *sol. Adrenalini hydrochloridi* 0,1 % из расчета 0,25 мл на 100 г массы тела животного (Серов Р.А. и соавт., 1977). Забор гипофиза проводили на 15-е сутки фиксировали в 10%-м нейтральном формалине с последующей заливкой в парафин. Срезы окрашивали по Ван-Гизону.

**Выводы.** В результате исследования выявлено, что при инфаркте миокарда в условиях высокогорья происходят изменения в структуре гипофиза. Уже в первые дни отмечались нарушения в микроциркуляторном русле, что проявлялось увеличением емкости кровеносного русла. Гистологическая картина характеризовалась перичеселлюлярным и периваскулярным отеками, полнокровием сосудов (рисунок 1). Также наблюдались эритростаз, плазменное

пропитывание стенок. Развитие межуточного отека привело к дисконформации и разобщению аденоцитов между собой, за счет увеличения ацидофилов к 3-му дню выше исходной формы. Также мы можем увидеть кровоизлияние в капсулу.

Аденогипофиз получает свое кровоснабжение из портальной венозной системы низкого давления. Когда такая уязвимая ткань поражается гипотонией, как в подобном случае обширного острого инфаркта миокарда, это может привести к ишемии передней доли гипофиза, ведущей к кровоизлияниям и дальнейшему некрозу (рисунк 2). К 15-му дню сохранялись полнокровие сосудов, эритростаз. Отмечается нормализация клеточного состава хромофилов и хромофобов.

Данные проведенного исследования будут использованы для создания практических руководств для студентов медико-биологических вузов, а также для рекомендаций в практической медицине.

Поступила: 11.12.24; рецензирована: 25.12.24;  
принята: 27.12.24.

#### Литература

1. *Тарарак Т.Я.* Функциональная морфология эндокринной системы при адаптации организма к условиям высокогорья (Экспериментально-морфологическое исследование): автореф. дис. ... д-ра мед. наук: 14.00.15 / Т.Я. Тарарак. Л., 1991. 36 с.
2. *Порядина Г.В.* Стресс и патология: методическая разработка для самостоятельной работы студентов лечебного и педиатрического факультетов / Г.В. Порядина. М.: РГМУ, 2009. 23 с.
3. *Девойно Л.В.* Моноаминергические системы в регуляции иммунных реакций / Л.В. Девойно, Р.Ю. Ильюченко. Новосибирск: Наука, 1983. 46 с.
4. *Закиров Дж.З.* Гипофизарно-адреналовая система при сложных формах адаптации / Дж.З. Закиров. Фрунзе: Илим, 1979. 115 с.
5. *Корнева Е.А.* Стресс и функция иммунной системы / Е.А. Корнева, Э.К. Шхинек // Успехи физиол. наук. 1989. Т. 20. № 3. С. 3–20.
6. *Ranabir S., Baruah M.P.* Апоплексия гипофиза // Indian J Endocrinol Metab. 2011; 15 (Suppl 3): S188–96. DOI: 10.4103/2230-8210.84862.