

УДК 616.314.163-08:615.451.13-036.8  
DOI: 10.36979/1694-500X-2024-24-9-116-121

## ЭФФЕКТИВНОСТЬ ЛЕЧЕНИЯ ХРОНИЧЕСКОГО АПИКАЛЬНОГО ПЕРИОДОНТИТА ПРОЛОНГИРОВАННОЙ ОБРАБОТКОЙ КОРНЕВЫХ КАНАЛОВ С ИСПОЛЬЗОВАНИЕМ НАНОРАСТВОРА ЗОЛОТА

*А.Р. Шайымбетова, Д.Б. Шаяхметов, С.К. Сулайманкулова*

*Аннотация.* Дана оценка эффективности лечения хронического апикального периодонтита с применением нанораствора золота при ирригации системы корневых каналов. Рассматриваются этапы эндодонтического лечения при лечении системы корневых каналов зубов с деструктивными изменениями апикальной части корневых зубов. Все пациенты были разделены на две группы. В основной группе применяли разработанную методику промывания нанораствором золота после предварительной ирригации 3%-м раствором гипохлорита натрия. В сравнимой группе использовали аппарат Endoactivator для активации 3%-го раствора гипохлорита натрия. В обеих группах применяли гидроксид кальция при временной obturации корневых каналов. Всего нами было проведено лечение корневых каналов 20 зубов (5 зубов фронтальной группы, 10 премоляров и 5 моляров), в том числе 5 зубов – первичное эндодонтическое лечение, 15 зубов – повторное эндодонтическое лечение. Было продемонстрировано, что действие нанораствора золота усиливается в сочетании с гидроксидом кальция при временной obturации корневых каналов с изменением pH, что приводит к распаду микроорганизмов. Щелочная среда, создаваемая в периапикальных тканях путем применения соединений гидроксида кальция и ирригации системы корневых каналов через апикальное отверстие, заслуживает дальнейшего изучения.

*Ключевые слова:* хронический апикальный периодонтит; корневые каналы; ирригация; нанораствор золота; нанотехнологии.

---

## ӨНӨКӨТ АПИКАЛДЫК ПЕРИОДОНТИТТИ ДАРЫЛООНУН НАТЫЙЖАЛУУЛУГУ АЛТЫН НАНОСОЛЮЦИЯНЫ КОЛДОНУУ МЕНЕН ТАМЫР КАНАЛДАРЫН УЗАККА ДАРЫЛОО

*А.Р. Шайымбетова, Д.Б. Шаяхметов, С.К. Сулайманкулова*

*Аннотация.* Бул макала өнөкөт апикалдык периодонтитти дарылоонун эффективдүүлүгүн баалоого арналган. Тиштердин тамырларынын апикалдык бөлүгүндөгү деструктивдүү өзгөрүүлөргө дуушар болгон тиштин тамыр системасын дарылоодо эндодонтиялык дарылоонун этаптары каралат. Бардык бейтаптар эки топко бөлүндү. Негизги топто 3% натрий гипохлориттин эритмеси менен алдын ала ирригациялоодон кийин алтындын нано эритмеси менен жууунун иштелип чыккан ыкмасы колдонулган. Салыштыруу тобунда Endoactivator аппараты 3% натрий гипохлориттин эритмесин активдештирүү үчүн колдонулган. Эки топто тең кальций гидроксиди тамыр каналдарын убактылуу жабуу үчүн колдонулган. Бардыгы болуп 20 тишке (5 маңдай тиш, 10 премоляр жана 5 азуу), анын ичинен 5 тишке баштапкы эндодонтиялык дарылоодон өткөн жана 15 тиш кайра эндодонтиялык дарылоодон өткөн. Микроорганизмдердин бузулушуна алып келген pH өзгөрүшү менен тамыр каналдарын убактылуу obturациялоодо кальций гидроксиди менен кошулганда алтындын нано эритмесинин таасири күчөй турганы далилденген. Кальций гидроксидинин кошулмаларын колдонуу жана тамыр канал системасын апикалдык тешик аркылуу сугаруу аркылуу периапикалдык ткандарда түзүлгөн щелочтук чөйрө дагы изилдөөгө татыктуу.

*Түйүндүү сөздөр:* өнөкөт апикалдык пародонтит; тамыр каналдары; ирригация; алтын наноэритмеси; нанотехнология.

## THE EFFECTIVENESS OF TREATMENT OF CHRONIC APICAL PERIODONTITIS BY PROLONGED TREATMENT OF ROOT CANALS USING GOLD NANOSOLUTION

*A.R. Shayymbetova, D.B. Shayakhmetov, S.K. Sulaymankulova*

**Abstract.** This article is devoted to assessing the effectiveness of treatment of chronic apical periodontitis using a gold nanosolution for irrigation of the root canal system. The stages of endodontic treatment in the treatment of the root canal system of teeth with destructive changes in the apical part of the roots of the teeth are considered. All patients were divided into two groups. In the main group, a developed method of washing with a gold nanosolution was used after preliminary irrigation with a 3% sodium hypochlorite solution. In the comparison group, the Endoactivator device was used to activate a 3% sodium hypochlorite solution. In both groups, calcium hydroxide was used for temporary obturation of the root canals. In total, we performed root canal treatment on 20 teeth (5 frontal teeth, 10 premolars and 5 molars), including 5 teeth undergoing primary endodontic treatment and 15 teeth receiving repeated endodontic treatment. It has been demonstrated that the effect of gold nanosolution is enhanced when combined with calcium hydroxide during temporary obturation of root canals with a change in pH, which leads to the breakdown of microorganisms. The alkaline environment created in the periapical tissues by the application of calcium hydroxide compounds and irrigation of the root canal system through the apical foramen deserves further study.

**Keywords:** chronic apical periodontitis; root canals; irrigation; gold nanosolution; nanotechnology.

**Введение.** Хронические деструктивные периодонтиты среди воспалительных заболеваний зубочелюстной системы составляют от 15 до 30 % и являются частой причиной удаления зубов [1]. Важно также, что деструктивные изменения при хронических периодонтитах являются источником хронической инфекции, приводящей к снижению иммунитета, хронизации соматических заболеваний [2]. Основной причиной верхушечного периодонтита является персистенция инфекции в системе корневых каналов. Микроорганизмы в корневых каналах в виде биопленки образуют на стенках плотно прикрепленные колонии. По данным литературы, в корневых каналах, не подвергшихся эндодонтическому лечению и имеющих хроническое апикальное воспаление, до 80 % случаев встречается контаминация дентинных канальцев биопленкой [3]. Проблема возникновения осложнений после проведенного эндодонтического лечения остаётся актуальной [4]. Эндодонтическое лечение корневых каналов – это неотъемлемая составляющая терапевтической стоматологии. Целью лечения являются качественная обработка и очистка системы корневых каналов, что также подразумевает под собой удаление микроорганизмов и смазанного слоя [5].

Актуальной проблемой в сегодняшней практике эндодонтиста является высокая распространенность комбинированных заболеваний пародонта, пульпы и периапикальных тканей и отсутствие единых подходов к комплексному лечению данной патологии [6]. Многочисленные

исследования указывают на то, что инструментальной обработкой невозможно качественно очистить стенки корневых каналов в связи с их сложным анатомическим строением, и именно очистка и стерилизация корневых каналов играют немаловажную роль в эффективности эндодонтического лечения [7].

Было доказано, что использование медикаментозных средств между визитами значительно улучшает дезинфекцию после химико-механических процедур. Одним из таких средств является гидроксид кальция  $\text{Ca}(\text{OH})_2$ . Антимикробное действие гидроксида кальция зависит от концентрации гидроксид-ионов в растворе [8]. Менее 0,2 % суспензии гидроксида кальция при температуре тела диссоциирует на ионы кальция ( $\text{Ca}^{2+}$ ) и гидроксид-ионы ( $\text{OH}^-$ ). Большая часть водной суспензии гидроксида кальция состоит из нерастворенных частиц. Если происходит прямое механическое проникновение частиц гидроксида кальция в открытые дентинные канальцы, проникающие частицы могут действовать как прямой источник диссоциированного гидроксида кальция, продолжая растворяться в водных формах гидроксида кальция [9].

**Цель** – оценить эффективность использования нанораствора золота при ирригации системы корневых каналов.

**Материалы и методы исследования.** Рассматриваются клинические случаи пациентов, проходивших эндодонтическое лечение по поводу хронического апикального периодонтита.

Было проведено эндодонтическое лечение корневых каналов в два посещения, первым этапом было удаление старой композитной реставрации, прохождение корневых каналов для создания ковровой дорожки. Далее проводилась механическая обработка никель-титановыми инструментами, медикаментозная обработка с использованием аппарата Endoactivator для активации 3%-го раствора гипохлорита натрия и внесение гидроксида кальция между посещениями. Пациенты были разделены на две исследуемые группы: основная группа состояла из 10 пациентов (6 мужчин и 4 женщины), у которых при лечении использовалась ирригация, основанная на использовании нанораствора золота (патент КР на изобретение № 2007 от 30.12.2017).

В группу сравнения вошли также 10 пациентов (5 мужчин и 5 женщин), у которых применялась стандартная техника ирригации из эндодонтического шприца 3%-м раствором гипохлорита натрия. Анализ полученных клинических результатов лечения пациентов с хроническим верхушечным периодонтитом проводился в отдаленные сроки (6 и 12 месяцев) после проведенного эндодонтического лечения, а также при обращении пациента на период планового осмотра в течении динамического наблюдения. Для оценки качества obturации системы корневых каналов проводили рентгенологическое исследование через 6 и 12 месяцев. Постановка точного диагноза при наличии рентгенологического снимка и собранного анамнеза, а также возможность применения в практике современных методов и инструментов при лечении корневых каналов в комбинации, позволили сохранить зубы как функциональную единицу зубного ряда. В приведенном ниже клиническом примере рассмотрены возможности современного эндодонтического лечения.

#### **Клинический случай 1**

**Пациент из основной группы.** Пациент И., 35 лет, обратился в клинику с жалобами на ноющую боль в области 2.1 зуба, усиливающуюся при жевательной нагрузке, чувство распирания и тяжести в зубе. Зуб ранее был лечен по поводу глубокого кариеса. Боли появлялись периодически в течение полутора лет с появлением свищевого хода в области проекции корня зуба. Со

слов пациента, гнойное содержимое из свищевого хода возникало при обострении воспалительного процесса в холодное время года.

**Объективно:** Лицо симметричное, регионарные лимфатические узлы не увеличены. Вертикальная и горизонтальная перкуссия слабо положительная. На рентгенологическом снимке (рисунок 1) в апикальной части 2.1 зуба визуализируются деструктивные изменения расширением периодонтальной щели. Область апекса имеет форму конуса в виде отчетливого рентгенопрозрачного углубления с четкими контурами. Корневой канал 2.1 зуба не obturирован. Перед началом консервативного лечения нами получено информированное согласие пациента на эндодонтическое лечение и о характере исследования.

Пациенту был выставлен диагноз «Хронический гранулирующий периодонтит».

**Лечение.** Под инфильтрационной анестезией *Sol. Articaini* – 4%-й – 1,7 ml. Проведена ревизия твердых тканей зуба с помощью препарирования. Изоляция рабочего поля системой «Sanctuary Dental dam» (Малайзия). Доступ к системе корневого канала проводили с помощью УЗ-аппарата и насадок. Удаление кариозных тканей для создания благоприятных условий для эндодонтического доступа. Прохождение корневого канала с помощью Н-файла № 10. Рабочую длину определяли с применением апекслокатора *orex III Woodpecker ZX* (Китай) и прицельного снимка с К-файлом № 15 (рисунок 2).

Обработка корневого канала методом *Crown Down* с использованием инструментов *Protaper Universal* (Dentsply, США). Разработанный нами протокол ирригации:

1. Раствор гипохлорита натрия 3%-й.
2. Изотонический раствор.
3. Нанораствор золота, 1 мл.
4. Раствор гипохлорита натрия 3%-го эндодонтикативатором.

Далее проводили временную obturацию гидроксидом кальция с наложением временной пломбы на 14 дней. Через 14 дней пациент жалоб не предъявлял. При осмотре свищевой ход отсутствует. Перкуссия отрицательная.

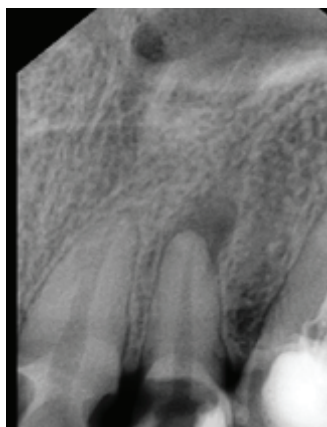

Рисунок 1 – Рентгенологический снимок 2.1 зуба до эндодонтического лечения

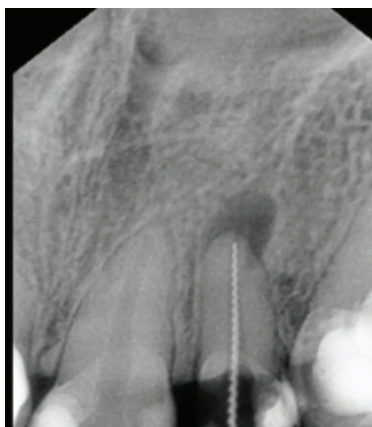


Рисунок 2 – Рентгенологический снимок 2.1 зуба в процессе лечения. Измерение рабочей длины корневого канала

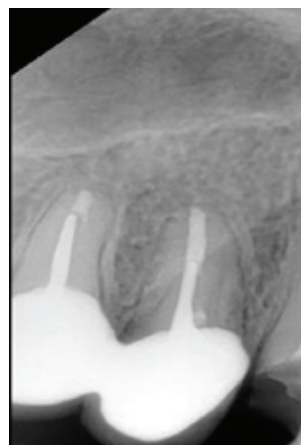

Рисунок 3 – Рентгенологический снимок 2.1 зуба через 12 месяцев после эндодонтического лечения

*Лечение:* зуб изолирован коффердамом, удалена временная пломба, проведена повторная медикаментозная обработка корневого канала с помощью раствора гипохлорита натрия 3%-го и нанораствора золота с целью удаления остатков гидроксида кальция. После медикаментозной обработки корневой канал высушен с применением пестер со стерильным абсорбером. Далее obturated корневой канал методом латеральной компакции с использованием гуттаперчи и силера AN Plus.

Зуб 2.1 направлен на дальнейшее протезирование коронковой части. На рентгенологическом снимке 2.1 зуба, спустя 12 месяцев наблюдается полное восполнение костной ткани в области верхушки корня зуба (рисунок 3). Пациент наблюдается в динамике.

#### Клинический случай 2

**Пациент из группы сравнения.** Пациент А., 50 лет, обратился в клинику с жалобами на чувство дискомфорта при приеме твердой пищи в области 4.2 зуба. Со слов пациента, зуб лечен 2 года назад в другой стоматологической клинике. После художественной реставрации зуб приобрел серый оттенок в течение полугода. После лечения при жевательной нагрузке пациент стал замечать незначительные боли. При объективном осмотре переходная складка сглажена, слизистая оболочка полости рта бледно-розового

цвета. Вертикальная и горизонтальная перкуссия положительная. При рентгенологическом исследовании отмечали деструктивные изменения апикальной части 4.2 зуба. Корневой канал не запломбирован. Наличие кариозной полости на дистальной поверхности зуба (рисунок 4).

Диагноз «Хронический гранулематозный периодонтит 4.2 зуба».

*Лечение:* Под инфильтрационной анестезией Sol. Articaini – 4%-й – 1,7 ml. Проведено удаление кариозных тканей зуба. Изоляция зуба коффердамом «Sanctuary Dental dam» (Малайзия). Доступ к устью корневого канала проводили с помощью УЗ-аппарата. Прохождение корневого канала с помощью H-файла № 8. Рабочую длину корневого канала определили с использованием апекслокатора dpx III Woodpecker ZX (Китай).

Механическая обработка корневого канала проведена методом Crown Down с использованием инструментов Protaper Universal (Dentsply, США). Разработанный нами протокол ирригации:

1. Раствор гипохлорита натрия 3%-й.
2. Изотонический раствор.
3. Раствор гипохлорита натрия 3%-го эндоактиватором.

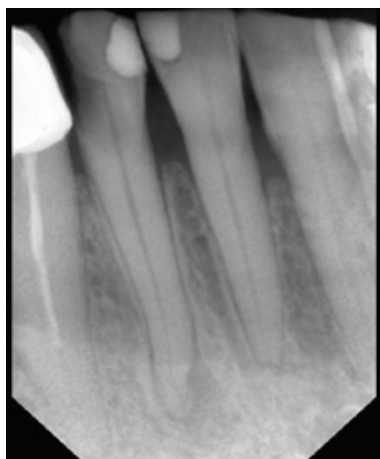

Рисунок 4 – Рентгенологический снимок 4.2 зуба до лечения

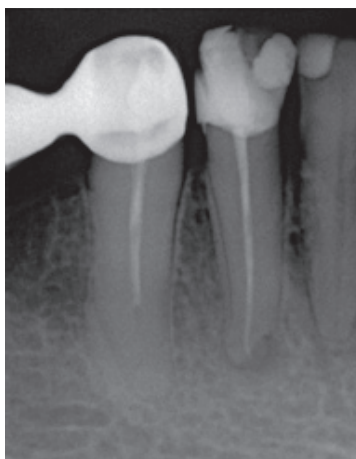


Рисунок 5 – Рентгенологический снимок 4.2 зуба через 12 месяцев



Рисунок 6 – Нанораствор золота

Далее проводили временную obturацию гидроксидом кальция с наложением временной пломбы на 14 дней.

Спустя 14 дней пациент жалоб не отмечал. При осмотре перкуссия отрицательная. Лимфатические узлы не увеличены.

*Лечение:* зуб изолирован коффердамом с целью достижения сухого рабочего поля, удалена временная пломба ультразвуковой насадкой на средней мощности. Проведена повторная медикаментозная обработка корневого канала с помощью раствора гипохлорита натрия 3%-го с целью удаления остатков гидроксида кальция. После медикаментозной обработки корневой канал высушен применением пестер со стерильным абсорбером. Далее obturирован корневой канал методом латеральной конденсации с использованием гуттаперчи и силера AN Plus. 4.2 зуб направлен на протезирование. На рентгенологическом снимке 4.2 зуба спустя 12 месяцев наблюдается уменьшение деструктивных изменений апикальной части корня зуба (рисунок 5). Пациент находится в динамическом наблюдении.

#### **Заключение.**

1. Таким образом, выбор нанораствора золота (рисунок 6) в качестве антисептического раствора для промывания корневых каналов, обладающего наибольшей способностью, был

обоснован данными, полученными в результате клинико-рентгенологического исследования.

2. Сроки регенерации апикальной части зуба сокращаются в 2–2,5 раза.

3. Анализ полученной нами информации дает основание утверждать, что тенденция лечения апикального периодонтита в будущем опирается на применение нанораствора золота. В то же время нельзя исключать протокол качественной механической очистки корневых каналов перед применением какой-либо методики лечения.

Поступила: 15.05.24; рецензирована: 29.05.24; принята: 31.05.24.

#### **Литература**

1. Железный П.А. Эффективность препаратов, обладающих антисептическими и остеостимулирующими свойствами при лечении осложненного кариеса / П.А. Железный, А.П. Железная, К.О. Самойлов // Российский стоматологический журнал. 2015. № 2.
2. Lacevic A. Bacterial aggregation in infected root canal / A. Lacevic, N. Bilalovic, A. Kapic // Bosnian journal of basic medical sciences. Association of Basic Medical Sciences. 2005. N 5 (4). P. 35–39.
3. Гизатуллина Э.Р. Исход хронического апикального периодонтита зуба 27. Клинический случай / Э.Р. Гизатуллина, А.А. Маршинская // Эндодонтия Today. 2019; 17 (4): 63–66.



4. *Шашмурина В.Р.* Клинический опыт терапии хронического апикального периодонтита / В.Р. Шашмурина, И.В. Купреева, Л.И. Девликанова [и др.] // Вестник Смоленской государственной медицинской академии. 2018. № 1.
5. *Хабадзе З.С.* Анализ влияния гипохлорита натрия на структурные компоненты дентина / З.С. Хабадзе, Ю.А. Генералова, В.С. Шубаева [и др.] // Эндодонтия Today. 2020; 18 (3): 61–66.
6. *Корнетова И.В.* Современные возможности первичного эндодонтического лечения хронического апикального периодонтита эндопародонтального происхождения / И.В. Корнетова, А.В. Митронин, И.М. Рабинович // Эндодонтия Today. 2021; 19 (4): 338–342.
7. *Куратов И.А.* Анализ результатов лечения хронического апикального периодонтита с применением вакуумно-струйной ирригации корневых каналов / И.А. Куратов, М.О. Нагаева // Эндодонтия Today. 2019; 17 (3): 25–29.
8. *Siqueira J.F., Magalhaes K.M., Rocas I.N.* Bacterial reduction in infected root canals treated with 2.5 % NaOCl as an irrigant and calcium hydroxide/camphorated paramonochlorophenol paste as an intracanal dressing // J Endod. 2007; 33: 667–72.
9. *Safavi K., Nakayama T.A.* Influence of mixing vehicle on dissociation of calcium hydroxide in solution // J Endod. 2000; 26: 649–651.