

УДК 616.132.2-007.64  
DOI: 10.36979/1694-500X-2025-25-1-40-43

### АНГИЭКТАЗИЯ КОРОНАРНОЙ АРТЕРИИ: КЛИНИЧЕСКИЙ СЛУЧАЙ

*З.Т. Раджапова, Т.М. Мураталиев, М.Х. Дадабаев, А.К. Кадырбеков, М.А. Абдраимов*

**Аннотация.** Эктазия коронарных артерий – редкое заболевание, поражающее 3–8 % пациентов с атеросклеротическим заболеванием коронарных артерий и характеризующееся их аномальным расширением. Несмотря на то, что этиология эктазии коронарных артерий охватывает множество приобретенных и генетических факторов, ее патогенез по-прежнему остается предметом изучения. Клинические проявления разнообразны: от бессимптомных случаев до хронического или острого коронарного синдромов. Коронарная ангиография остается золотым стандартом диагностики эктазии коронарных артерий. Данный клинический случай указывает на развитие острого инфаркта миокарда на фоне эктазии коронарной артерии и позднего (на 8-е сутки развития инфаркта) обращения за медицинской помощью. Тромболитическая терапия не была проведена, так как пациент категорически отказался от инвазивного вмешательства по поводу эктазии коронарных артерий. В данной статье также освещаются последние достижения в диагностике, выявление многообразия клинических проявлений, а также сложности ведения пациентов, поскольку универсальные методы лечения или рекомендации не существуют.

**Ключевые слова:** эктазия коронарных артерий; инфаркт миокарда; коронарная ангиография; аномальное расширение; коронарная артерия; клинический случай.

---

### КОРОНАРДЫК АРТЕРИЯ ЭКТАЗИЯСЫ: КЛИНИКАЛЫК ЖАГДАЙ

*З.Т. Раджапова, Т.М. Мураталиев, М.Х. Дадабаев, А.К. Кадырбеков, М.А. Абдраимов*

**Аннотация.** Коронардык артерия эктазиясы – коронардык артериялардын атеросклероз оорусу менен ооругандардын 3–8 %ына таасир этүүчү сейрек кездешүүчү дарт жана коронардык артериялардын анормалдуу кеңейиши менен мүнөздөлөт. Коронардык артерия эктазиясынын этиологиясы көптөгөн алынган жана генетикалык факторлорду камтыса да, анын патогенези изилдөө предмети бойдон калууда. Клиникалык көрүнүштөр асимптоматикалык учурлардан өнөкөт же курч коронардык синдромдорго чейин өзгөрөт. Коронардык ангиография коронардык артерия эктазиясын диагностикалоо үчүн алтын стандарт бойдон калууда. Бул клиникалык жагдай коронардык артерия эктазиясынын фонунда курч муноздуу миокард инфарктынын өнүгүшүн жана кеч (миокард инфарктынын өнүгүүсүнүн 8-күнүндө) медициналык жардам сурап кайрылат. Буга байланыштуу тромболитикалык терапия жүргүзүлгөн эмес жана пациент коронардык эктазия үчүн инвазивдүү кийлигишүүдөн кескин баш тарткан. Бул макалада диагностикадагы акыркы жетишкендиктер, клиникалык көрүнүштөрдүн ар түрдүүлүгү жана бейтаптарды башкаруудагы кыйынчылыктар баса белгиленет, анткени универсалдуу дарылоо же сунуштар жок.

**Туйундуу сөздөр:** коронардык артериялардын эктазиясы; миокард инфаркты; коронардык ангиография; анормалдуу кеңейүү; коронардык артерия; клиникалык жагдай.

---

### CORONARY ARTERY ANGIOECTASIA: A CLINICAL CASE

*Z.T. Radzhapova, T.M. Murataliev, M.Kh. Dadabaev, A.K. Kadyrbekov, M.A. Abdraimov*

**Abstract.** Coronary artery ectasia is a rare disease affecting 3–8 % of patients with atherosclerotic coronary artery disease and characterized by its abnormal dilation. Although the etiology of coronary artery ectasia encompasses many acquired and genetic factors, its pathogenesis remains a subject of study. Clinical manifestations are diverse, ranging from asymptomatic cases to chronic or acute coronary syndromes. Coronary angiography remains the gold standard for the diagnosis of coronary artery ectasia. This clinical case indicates the development of acute myocardial

infarction against the background of coronary artery ectasia and late (on the 8th day of infarction development) medical attention. Thrombolytic therapy was not performed because the patient categorically refused invasive intervention for coronary artery ectasia. This article also highlights recent advances in diagnosis, identification of the variety of clinical manifestations, and the complexities of patient management, as there are no universal treatments or recommendations.

**Keywords:** coronary artery ectasia; myocardial infarction; coronary angiography; abnormal dilation; coronary artery; clinical case.

**Введение.** Эктазия коронарной артерии (КА), или аневризматическое заболевание коронарной артерии, характеризуется аномальным расширением КА, при котором диаметр расширенного сегмента более чем в 1,5 раза превышает диаметр нормального соседнего сегмента [1]. При расширении определенного коронарного сегмента мы говорим о наличии аневризмы коронарной артерии, и, если это касается всего сосуда, в этом случае называется эктазией коронарной артерии [2]. Согласно литературным данным, частота встречаемости эктазии КА составляет от 1 до 4 % у пациентов, подвергшихся коронарной ангиографии [3]. Причины эктазии КА могут быть врожденными и приобретенными. Врожденной генеза эктазии КА встречаются в около 20–30 % случаев и приобретенного – в 50 % случаев, связанных с атеросклерозом КА – от 10 до 20 % – с заболеваниями воспалительного характера, в том числе и болезнями соединительной ткани (синдром Эйлера – Данло, болезнь Кавасаки, склеродермия), сифилисом, бактериальными инфекциями [1–3]. Эктазия КА может протекать бессимптомно и/или клинически протекать, как стабильная ишемическая болезнь сердца или острый коронарный синдром [4–6].

Анализ литературных данных показывает, что в гендерном отношении эктазия КА чаще встречается у мужчин, чем у женщин. Кроме того, КА чаще встречается среди популяции с факторами риска сердечно-сосудистых заболеваний [1, 5–7].

#### **Клинический случай**

В Национальный центр кардиологии и терапии имени академика Мирсаида Миррахимова был госпитализирован мужчина 67 лет с диагнозом «Острый коронарный синдром с подъемом сегмента ST».

**При поступлении** пациент отмечал жалобы на интенсивные давящие боли за грудиной с иррадиацией в левую руку, сопровождающиеся

одышкой, учащенным сердцебиением, провоцирующиеся при выполнении обычных бытовых физических нагрузок и в покое, длительностью до 20 минут, с частотой от 3 до 5 раз в сутки, нитратами не пользовался. Кроме того, пациент отмечал одышку в горизонтальном положении тела; кашель с выделением слизисто-гнойной мокроты, без запаха и примеси крови; сухость во рту, общую слабость.

**Из анамнеза настоящего заболевания:** стаж курения более 30 лет, до 20 штук в сутки, кашлевой синдром в течение 10 лет, с обострениями в холодное время года. Повышение артериального давления (АД) в течение 8 лет, максимальные значения АД 180/100 мм рт. ст., гипотензивные препараты не принимал. Более 7 лет страдает сахарным диабетом 2-го типа, принимает метформин 1000 мг/сутки. Уровни АД и глюкозы крови не контролировал. Приступы стенокардии напряжения беспокоят более 5 лет, клинически признаки сердечной недостаточности около 2-х лет. За медицинской помощью не обращался. Данное ухудшение появилось 8 дней назад до обращения за медицинской помощью в Национальный центр кардиологии и терапии.

Внезапно в состоянии покоя появились жгучие боли за грудиной и в области эпигастрия, сопровождающиеся сердцебиением, двигательным беспокойством, холодным липким потом, длительностью более 30 мин.

**При поступлении** общее состояние средней тяжести. Температура тела – 36,4 °С. Кожные покровы и видимые слизистые обычной окраски, чистые. Пастозность нижних конечностей. Над легкими дыхание жесткое, влажные незвучные мелкопузырчатые хрипы в нижних отделах легких, сухие свистящие хрипы по всей поверхности легких. Число дыханий – 20 в мин. SpO<sub>2</sub> – 96 %. Над верхушкой сердца первый тон приглушен, ритм правильный, частота сердечных сокращений (ЧСС) – 84 уд/мин, АД – 120/80 мм рт. ст. Живот при пальпации

мягкий, безболезненный. Печень и селезенка не увеличены. Окружность талии – 115 см, окружность бедер – 110 см. Индекс массы тела (ИМТ) – 34,1 кг/м<sup>2</sup> (ожирение I степени).

ЭКГ при поступлении: ритм синусовый правильный, синусовая тахикардия. ЧСС – 92 уд/мин. Острый инфаркт миокарда передне-перегородочной области левого желудочка (ЛЖ). Гипертрофия обоих предсердий. Наджелудочковая экстрасистолия.

**В динамике:** ритм синусовый, ЧСС – 70 уд/мин. Острый инфаркт миокарда передне-перегородочной области ЛЖ (острая стадия).

**При проведении эхокардиографии** выявлены признаки расширения полостей обоих предсердий и левого желудочка, фракция выброса ЛЖ – 37 %, гипо- или акинез средних, апикальных сегментов межжелудочковой перегородки и нижней стенки, апикальных сегментов передней и боковой стенок ЛЖ, признаки относительной недостаточности митрального и трикуспидального клапанов I степени, высокой легочной артериальной гипертензии.

В анализах крови: общий анализ крови без особенностей; Фибриноген – 3996 мг/л; глюкоза крови – 10,0 ммоль/л; трансаминазы – АЛТ – 22,2 Е/л; АСТ – 20,1 Е/л; Креатинин – 126,2 мкмоль/л; Тропонин I (количественный) – 5,16 нг/мл; электролиты – Калий – 4,38 mmol/L; Натрий – 136,8 mmol; кальций – 1,45 mmol; pH – 7,60; Липидный спектр – триглицериды – 1,7 ммоль/л; общий холестерин (ХС) – 3,8 ммоль/л; ХС липопротеины высокой плотности – 0,7 ммоль/л; ХС липопротеины низкой плотности – 2,3 ммоль/л; ХС нелипопротеины высокой плотности – 1,5 ммоль/л. Скорость клубочковой фильтрации по EPI: 54 мл/мин/1,73 м<sup>2</sup>.

**При проведении диагностической коронароангиографии** выявлено: правый тип кровообращения.

**Ствол:** неровности контуров. Диффузное поражение коронарных артерий (КА) с ангиэктазией на всем протяжении. Передняя нисходящая артерия: окклюзия 2-го типа в проксимальной трети с тромбами в просвете (артерия более 5,0 мм), ТИМІ 0 (рисунок 1).

**Огибающая ветвь:** неровности контуров, ТИМІ III. Правая коронарная артерия –

ангиэктазия на всем протяжении (артерия более 6,0 мм), ТИМІ III (рисунок 2).

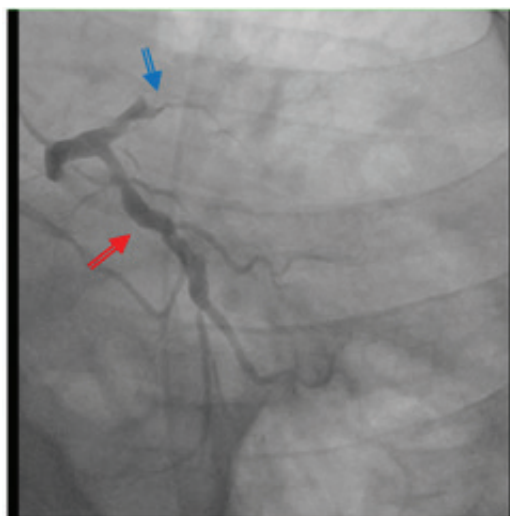


Рисунок 1 – Коронарография. Передняя нисходящая артерия: окклюзия 2-го типа в проксимальной трети с тромбами в просвете (артерия более 5,0 мм), ТИМІ 0

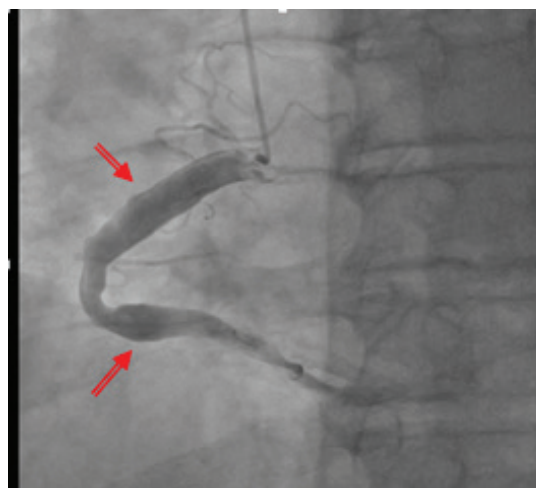


Рисунок 2 – Коронароангиография. Правая коронарная артерия – ангиэктазия на всем протяжении (артерия более 6,0 мм), ТИМІ III

**Пациент получал** гиполипидемическую и сахароснижающую диету, проводилась лечебная гимнастика, медикаментозная терапия с использованием нитратов, двойной антиагрегантной терапии (аспирин и клопидогрел), статина, бета-адреноблокатора и антикоагулянта (гепарина), ингибитора АПФ, антагониста минералокортикоидных рецепторов, диуретика,

ингибитора протонной помпы, сахароснижающего препарата, муколитика, бронхолитика и антибактериального препарата.

Данный клинический случай демонстрирует развитие Q-волнового инфаркта миокарда на фоне редко встречающейся патологии КА – множественной эктазии (тип I) с поздним обращением за медицинской помощью. Пациент отказался от инвазивного вмешательства, состояние пациента улучшилось на фоне приема вышеперечисленной медикаментозной терапии, и он был выписан для продолжения лечения в амбулаторных условиях.

**Патогенез эктазии КА** остается до конца неизученным. Среди основных патогенетических механизмов развития эктазии КА – врожденные аномалии, атеросклероз, воспалительные заболевания и генетические полиморфизмы NO-синтазы, которые ассоциированы с нарушением функции эндотелия [1, 2, 4, 5]. Возможными триггерными механизмами развития эктазии КА у данного пациента были дислипидемия, артериальная гипертензия, табачная зависимость, сахарный диабет и избыточная масса тела.

**Заключение.** Эктазия коронарных артерий (КА), или аневризматическое заболевание коронарных артерий, – это редкая патология, связанная с расширением сегмента коронарной артерии более чем в 1,5 раза по сравнению с нормальными соседними сегментами. Эктазия КА в основном вызывается атеросклеротическим заболеванием, которое может протекать бессимптомно или как стабильная форма стенокардии в виде хронического синдрома или острого коронарного синдрома. Таким образом, тяжесть и прогрессирование симптомов могут различаться у разных пациентов, характеризуясь бессимптомным течением и вплоть до случаев развития инфаркта миокарда.

Данный клинический случай указывает на развитие острого инфаркта миокарда на фоне эктазии КА и позднего (на 8-сутки развития ИМ) обращения за медицинской помощью.

Тромболитическая терапия не была проведена, так как пациент категорически отказался от инвазивного вмешательства по поводу эктазии коронарных артерий. Лечение коронарной эктазии представляет собой клиническую проблему ввиду наличия разнообразных клинических проявлений и связанных с ней осложнений, в связи с чем необходимы дальнейшие исследования для понимания патофизиологии, определения профилей риска и разработки конкретных рекомендаций по ведению пациентов с данной патологией.

Поступила: 16.12.24; рецензирована: 28.12.24;  
принята: 30.12.24.

#### *Литература*

1. *Ahmad M., Mungee S.* Coronary ectasia. In: StatPearls [Internet] Treasure Island, FL: StatPearls Publishing; 2024.
2. *Mavrogeni S.* Coronary artery ectasia: from diagnosis to treatment // *Hellenic J Cardiol.* 2010; 51: 158–163. URL: <https://pubmed.ncbi.nlm.nih.gov/20378518/>
3. *Kuno T., Numasawa Y., Sugiyama K. et al.* A rare case of acute myocardial infarction with multivessel coronary artery ectasia successfully treated with percutaneous coronary intervention and systemic thrombolysis // *Intern Med.* 2015; 54 (9): 1057–62.
4. *Lin K.T., Chen K.W., Lin T.W., and Lin K.L.* Coronary artery ectasia // *Tzu Chi Honey.* 2008; 20 (14), 270–274.
5. *Hsu P.K., Su H.M., Lee H.K., Juo S.H., Lin T.H., Woon W.K., Lai W.T., and Sheu S.H.* Coronary artery collateral circulation in patients with coronary artery ectasia with significant coronary artery disease // *PLOS ONE*, (2014) 9 (1). DOI: 10.1371.
6. *Antoniadia A.P., Chatzizis Y.S., and Jamoglu G.P.* Pathogenetic mechanisms of coronary ectasia // *Int J Cardio.* 2008; 130; p. 335–343.
7. *Amnon E., Ariel R.* Coronary artery ectasia new insights into pathophysiology, diagnosis, and treatment // *Coronary Artery Disease*, 201627 (5):p. 420–428. DOI: 10.1097/MCA.0000000000000379.