

УДК 618.3

DOI: 10.36979/1694-500X-2024-24-5-44-48

ФАКТОРЫ, ВЛИЯЮЩИЕ НА НЕРАЗВИВАЮЩУЮСЯ БЕРЕМЕННОСТЬ: СТРУКТУРНЫЙ ОБЗОР ПРИЧИН И ПАТОЛОГИЧЕСКИХ ИЗМЕНЕНИЙ

Ф.И. Иманказиева, Д.А. Умарбаева, Р.Ф. Гасанов

Аннотация. Неразвивающаяся беременность является частой патологией гестации и составляет 18 % среди самопроизвольных выкидышей. Согласно научным данным, причиной замершей беременности могут быть различные генетические, анатомические, эндокринные, иммунологические факторы, а также наличие воспалительных процессов в организме. В статье отражен ретроспективный анализ 41 истории болезни пациенток с неразвивающейся беременностью. На основании изучения анамнеза, результатов клинических и лабораторных обследований, а также гистологических заключений, показано, что наиболее важным фактором риска возникновения неразвивающейся беременности является воспалительный процесс урогенитального тракта. Выявлено, что у 26,8 % женщин был выявлен кольпит, эрозия шейки матки у 21,9 %, а также была подтверждена урогенитальная инфекция почти у 1/3 женщин. У пациенток с замершей беременностью в 65,8 % случаев отмечается наличие воспалительно-инфекционных изменений при патоморфологическом исследовании. Полученные данные свидетельствуют о необходимости обязательного обследования на наличие инфекций урогенитального тракта и санации хронических воспалительных очагов в программах реабилитации и предгравидарной подготовки женщин с неразвивающейся беременностью в анамнезе.

Ключевые слова: неразвивающаяся беременность; премоурбидный фон; инфекции; воспалительные заболевания органов малого таза; эндокринные нарушения; соматический статус; прерывание беременности.

ӨНҮКПӨГӨН КОШ БОЙЛУУЛУККА ТААСИР ЭТҮҮЧҮ ФАКТОРЛОР: СЕБЕПТЕРИНЕ ЖАНА ПАТОЛОГИЯЛЫК ӨЗГӨРҮҮЛӨРҮНӨ СТРУКТУРАЛЫК СЕРЕП САЛУУ

Ф.И. Иманказиева, Д.А. Умарбаева, Р.Ф. Гасанов

Аннотация. Өнүкпөгөн кош бойлуулук гестациянын жалпы патологиясы болуп саналат жана стихиялуу бойдон түшүүлөрдүн арасында 18% түзөт. Илимий далилдерге ылайык, бойдон алдыруунун себеби ар кандай генетикалык, анатомиялык, эндокриндик, иммунологиялык факторлор, ошондой эле организмдеги сезгенүү процесстеринин болушу болушу мүмкүн. Макалада кош бойлуулугу өнүкпөгөн бейтаптардын 41 оорусунун ретроспективдүү анализи чагылдырылган. Анамнезде, клиникалык жана лабораториялык текшерүүлөрдүн натыйжаларына жана гистологиялык корутундуларга таянып, өнүкпөгөн кош бойлуулуктун эң маанилүү тобокелдик фактору урогениталдык тракттын сезгенүү процесси экени көрсөтүлгөн. Аялдардын 26,8 % колпит, 21,9 % жатын моюнчасынын эрозиясы, ошондой эле аялдардын дээрлик 1/3 бөлүгүндө урогениталдык инфекция аныкталган. Кош бойлуулугу өтүп кеткен бейтаптарда патоморфологиялык изилдөөдө сезгенүү-инфекциялык өзгөрүүлөрдүн болушу 65,8 % учурларда байкалат. Табылгалар кош бойлуулугу өнүкпөгөн аялдарды реабилитациялоо жана превидаардык даярдоо программаларында урогениталдык тракт инфекцияларын жана өнөкөт сезгенүү очокторун тазалоону милдеттүү түрдө текшерүү зарылдыгын көрсөтүп турат.

Негизги сөздөр: өнүкпөгөн кош бойлуулук; премоурбиддик фон; инфекциялар; жамбаш органдарынын сезгенүү оорулары; эндокриндик бузулуулар; соматикалык абалы; аборт.

FACTORS INFLUENCING AN UNDEVELOPED PREGNANCY: A STRUCTURAL REVIEW OF THE CAUSES AND PATHOLOGICAL CHANGES

F.I. Imankazieva, D.A. Umarbaeva, R.F. Gasanov

Abstract. Undeveloped pregnancy is a common pathology of gestation and accounts for 18 % of spontaneous miscarriages. According to scientific data, the cause of an undeveloped pregnancy can be various genetic, anatomical, endocrine, immunological factors, as well as the presence of inflammatory processes in the body. The article reflects

a retrospective analysis of 41 case histories of patients with undeveloped pregnancy. Based on the study of anamnesis, the results of clinical and laboratory examinations, as well as histological conclusions, it has been shown that the most important risk factor for non-developing pregnancy is the inflammatory process of the urogenital tract. It was revealed that colpitis was detected in 26.8 % of women, cervical erosion in 21.9%, and urogenital infection was confirmed in almost 1/3 of women. In patients with undeveloped pregnancy, in 65.8 % of cases, the presence of inflammatory and infectious changes is noted during pathomorphological examination. The data obtained indicate the need for mandatory examination for the presence of urogenital tract infections and rehabilitation of chronic inflammatory foci in rehabilitation and pre-pregnancy training programs for women with a history of undeveloped pregnancy.

Keywords: undeveloped pregnancy; premorbid background; infections; inflammatory diseases of the pelvic organs; endocrine disorders; somatic status; termination of pregnancy.

Актуальность. Неразвивающаяся беременность (замершая беременность, несостоявшийся выкидыш) – один из вариантов невынашивания беременности [1–3]. Удельный вес данной патологии в структуре репродуктивных потерь неуклонно растет и составляет от 10 до 20 % [4–9]. Наиболее частые причины неразвивающейся беременности (НБ) – генетические аномалии у эмбриона, эндокринные и иммунологические нарушения матери, инфекции, передающиеся половым путем и т. д.

После оплодотворения эмбрион на каком-то этапе развития погибает, но изгнание его из полости матки не происходит. Чаще всего остановка развития эмбриона происходит в первом триместре [10–13]. Вопросы диагностики НБ остаются крайне важным звеном, определяющим тактику и подходы ведения супружеской пары. Установка первопричины, основных патогенетических факторов и своевременная диагностика позволили бы разобраться в вопросе реабилитации и профилактики данной патологии.

Цель – изучение особенностей анамнеза, течения беременности и патоморфологические изменения содержимого полости матки при неразвивающейся беременности.

Материалы и методы. Проведен ретроспективный анализ медицинских карт и результатов патоморфологических исследований 41 женщины репродуктивного возраста, находившихся на стационарном лечении в гинекологическом отделении Чуйского областного родильного дома. Возраст их колеблется от 16 до 40 лет. Были изучены: анамнез, результаты лабораторных, инструментальных и патоморфологических исследований. По данным УЗИ у большинства женщин (27) НБ диагностирована в сроках от 6 до 11 недель гестации, у 5 – в 13–14 недель, из их числа у 2 обнаружено наличие “пустого плодного яйца”.

Результаты и обсуждения. Средний возраст пациенток составил 28 лет. Доля пациенток возрастом от 16 до 20 лет – 41,4 % (17), от 21 до 35 лет и от 35 и старше составили 46,3 % (19) и 12,1 % (5), соответственно. Следует отметить, что подавляющее большинство пациенток начали жить половой жизнью с 18–20 лет, у 2 имеет место раннее начало половой жизни (с 16 лет). Первобеременных было 19,5 % (8), беременность завершилась прерыванием в медучреждении, самопроизвольным выкидышем и неразвивающейся беременностью у 7, мертвый плод был зафиксирован у одной беременной. Причем у 23 % отмечалось в анамнезе НБ, у 40 % – мед. аборт (у 1 пациентки было 10 аборт), у 8 женщин – самопроизвольный выкидыш.

Важно отметить, что 15 беременных не состояли на учете по беременности. У 4 пациентов в анамнезе было позднее наступление менструаций, установка цикла через год-два, у остальных менархе наступило своевременно, в 13–14 лет.

Интересно то, что практически у всех женщин была выявлена какая-либо гинекологическая и урогенитальная патология: кольпит – 26,8 % (11), хронический аднексит – 14,6 % (6), эрозия шейки матки – 21,9 % (9), хронический эндометрит – 2,4 % (1) и миома матки – 4,8 % (2). У 11 женщин (26,8 %) женщин с НБ, была подтверждена урогенитальная инфекция (хламидии, уреомикоплазма, микоплазма, трихомонада) (рисунок 1).

Патология желудочно-кишечного тракта и щитовидной железы была диагностирована у 3 (7,3 %) и 6 (14,6 %), соответственно. Анемия легкой и средней тяжести – самое часто встречаемое заболевание у женщин с замершей беременностью. На втором месте по встречаемости стоит патология мочевой системы (цистит, хронический пиелонефрит) – встречается у 18 (43,9 %) женщин с неразвивающейся

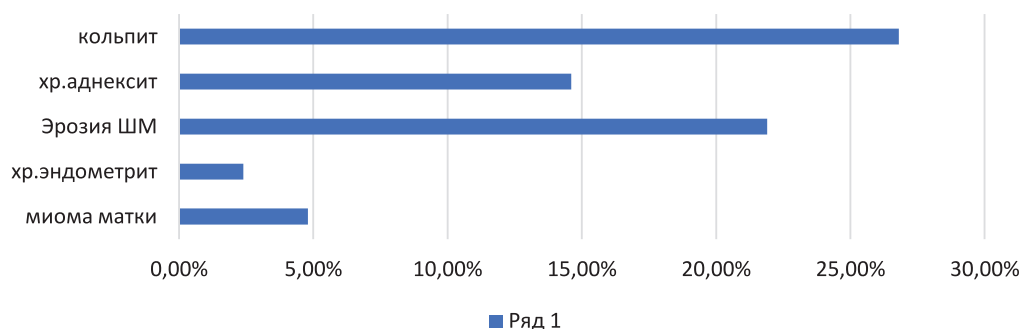


Рисунок 1 – Структура гинекологической патологии

Таблица 1 – Структура жалоб женщин с замершей беременностью при поступлении в стационар

Жалобы	Абсолютное число	Удельный вес (%)
Длительные, ноющие боли внизу живота	7	17
Выделения из половых путей мажущего характера	11	26,8
Кровянистые выделения из половых путей и боли внизу живота	11	26,8
Мажущие выделения из половых путей и боли внизу живота, повышение температуры тела (37,0–37,6 °С)	3	7,3
Никаких жалоб нет, диагноз “НБ” только на основании УЗИ	9	21,9

беременностью. Данный факт позволяет указывать на то, что возможно наличие и урогенитальной инфекции. Вышеизложенные данные отмечают, что преморбидный фон пациенток с замершей беременностью характеризуется сочетанием гинекологической и соматической патологии.

Структура осложнений беременности у женщин с замершей беременностью сложилась таким образом: постоянная угроза прерывания беременности у 15 (36,5 %), повышение температуры тела до 37,4–37,6 °С – у 3 (7 %), рвота различной степени – у 9 (21,9 %),

перенесение ОРВИ – у 6 (14,6 %). Ключевая роль в механизме возникновения данных осложнений принадлежит преморбидному фону.

Было принято решение, выделить 3 основных типа течения неразвивающейся беременности – острый, подострый и латентный (таблица 1).

Острый тип: всего два варианта наблюдения, клинические проявления которых крайне схожи с самопроизвольным выкидышем с инфицированием (боли внизу живота, кровянистые выделения из половых путей, субфебрильная температура тела) в 7,3 % случаев, а вариантов без инфицирования – 26,8 %.

Подострый тип: два варианта (незначительные боли внизу живота ноющего характера (17 %) и мажущие кровянистые выделения из половых путей (26,8 %).

Латентный тип: без клинических проявлений, диагноз выставлен только на основании данных ультразвуковой диагностики. В этом случае опасность заключается в том, что возможно инфицирование и развитие ДВС-синдрома.

Таким образом, данное многообразие клинических проявлений замершей беременности может быть связано с индивидуальными анатомофизиологическими особенностями, характерными для преморбидного фона данной категории пациенток.

В данных гистологического исследования у 14 (34,1 %) пациенток были выявлены: выраженные признаки париетального и базального децидуита, увеличение количества плацентарных макрофагов, характерных для воспаления. Недостаточная децидуализация париетальной и базальной децидуа, указывает

на недостаточность прогестерона, что подтвердилось у 11 (26,8 %) пациенток. У 23 (31,7 %) женщин с НБ удалось обнаружить воспалительные изменения эндометрия и недостаточную децидуализацию. Антифосфолипидный синдром, характеризующийся наличием множества кровоизлияний и гематом, был обнаружен у 3 (7,3 %) пациенток.

Изгнание продукта зачатия проводили медикаментозным абортом, при этом у 24,1 % (10) пациенток наблюдалось такое осложнение, как гематометра. Такие последствия имели пациентки, в анамнезе которых было более 4-х родов, наличие микст-инфекций и абортот.

Вышеизложенные данные морфологического исследования из полости матки у женщин с замершей беременностью позволяют выделить две патоморфологические группы: эндокринные и воспалительные, которые приводят к отсутствию или остановке развития плода. Определение главного морфологического патогенетического механизма неразвивающейся беременности предопределяет дальнейшие действия в плане обследования и терапии. Важно выделить и преморбидный фон, который играет большую роль в развитии НБ, это крайне важно учитывать при подготовке к беременности.

Выводы

Преморбидный фон пациенток характеризуется сочетанием соматической и гинекологической патологии. Различные варианты клинических проявлений замершей беременности связаны с индивидуальными анатомо-морфологическими особенностями, характерными для преморбидного фона данной категории пациенток.

Также следует высказать мнение о том, что необходим строгий контроль излеченности инфекций на первичном уровне и более тщательный сбор анамнеза с выявлением факторов риска при поступлении пациентки на прерывание беременности.

Поступила: 12.04.24; рецензирована: 26.04.24;
принята: 30.04.24.

Литература

1. Андреева М.В. Пути преодоления инфекционных осложнений в акушерстве / М.В. Андреева, А.В. Неклюдова // Вестник ВолгГМУ. 2019. № 72. С. 21–25. URL: [https://doi.org/10.19163/1994-9480-2019-4\(72\)-21-25](https://doi.org/10.19163/1994-9480-2019-4(72)-21-25).
2. Андреева М.В. Современный взгляд на проблему неразвивающейся беременности / М.В. Андреева, Е.П. Шевцова, К.О. Заболотнева [и др.] // Медицинский вестник Юга России. 2021; 12 (3): 6–11. URL: <https://doi.org/10.21886/2219-8075-2021-12-3-6-11/>
3. Беременность ранних сроков. От прегравидарной подготовки к здоровой гестации / под ред. В.Е. Радзинского, А.А. Оразмурадова. 3-е изд. М.: Медиабюро. Статус Препресс, 2018.
4. Неразвивающаяся беременность: Методические рекомендации МАРС (Междисциплинарной ассоциации специалистов репродуктивной медицины) / Авт.-сост. В.Е. Радзинский [и др.] М.: Редакция журнала StatusPraesens, 2015.
5. Плясунова М.П. Хронический эндометрит как одна из актуальных проблем в современной гинекологии / М.П. Плясунова, С.В. Хлыбова // Вятский медицинский вестник. 2013. № 1. С. 44–53. eLIBRARY ID: 19114243.
6. Радзинский В.Е. Неразвивающаяся беременность / В.Е. Радзинский, В.И. Димитрова, И.Ю. Майскова. М.: ГЭОТАР-Медиа, 2009.
7. Сивко Т.С. Неразвивающаяся беременность как причина репродуктивных потерь / Т.С. Сивко, М.В. Андреева, А.Х. Гаджиева // Альманах-2019: сборник статей. 2019. С. 228–230.
8. Acuña J., Rukh S., Adhikari S. Point-of-care ultrasound identification of yolk stalk sign in a case of failed first trimester pregnancy // World J Emerg Med. 2018. V. 9. № 2. P. 149–151. URL: <https://doi.org/10.5847/wjem.j.1920-8642.2018.02.012>.
9. Di Pietro C., Cicinelli E., Guglielmino M.R., Ragusa M., Farina M. et al. Altered transcriptional regulation of cytokines, growth factors, and apoptotic proteins in the endometrium of infertile women with chronic endometritis // Am J Reprod Immunol. 2013. V. 6. № 5. P. 509–517. URL: <https://doi.org/10.1111/aji.12076>.
10. Murugan V.A., Murphy B.O., Dupuis C., Goldstein A., Kim Y.H. Role of ultrasound in the evaluation of first-trimester pregnancies in the acute setting // Ultrasonography. 2020.

- V. 39. № 2. P. 178–189. URL:<https://doi.org/10.14366/usg.19043>.
11. NICE guideline [NG126]. Ectopic pregnancy and miscarriage: diagnosis and initial management. Published date: 17 April 2019. Accessed at: URL: <https://www.nice.org.uk/guidance/ng126>.
 12. *Puscheck E.E., Scott Lucidi R.* FACOG Early Pregnancy Loss Workup / Updated: Jun 08, 2018. URL:<https://reference.medscape.com/article/266317-workup>.
 13. *Sugiura-Ogasawara M., Ozaki Y., Katano K., Suzumori N., Kitaori T., Mizutani E.* Abnormal Embryonic Karyotype is the Most Frequent Cause of Recurrent Miscarriage // Hum Reprod. 2012. V. 27. № 8. P. 2297–2302. URL:<https://doi.org/10.1093/humrep/des179>.