

УДК 616.711-072.1(091)  
DOI: 10.36979/1694-500X-2024-24-5-35-43

## ИСТОРИЯ РАЗВИТИЯ ЭНДОСКОПИЧЕСКОЙ ХИРУРГИИ ПОЗВОНОЧНИКА (Обзор литературы)

**С.А. Джумабеков, С.Т. Мамырбаев, М.Дж. Абакиров,  
Ж.Д. Сулайманов, Мырзахат уулу Абас, И.А. Жумабеков**

*Аннотация.* Проанализированы и классифицированы этапы развития эндоскопической хирургии позвоночника по разным поколениям, описаны будущие разработки и направления. Хирургическое лечение заболеваний позвоночника постепенно меняется от традиционных открытых методик к малоинвазивной хирургии. В последнее время эндоскопическая хирургия позвоночника, которая первоначально была ограничена лечением поражений мягких тканей, расширилась и теперь включает другие аспекты заболеваний позвоночника. Большое количество исследований, свидетельствующих о хороших клинических результатах, растет. Эндоскопическая хирургия имеет много преимуществ и с течением времени заменяет открытые методики хирургических вмешательств на позвоночнике. Дальнейшее развитие эндоскопической хирургии должно быть непрерывным, чтобы удовлетворять все потребности пациентов и показывать хорошие клинические результаты во всех областях заболеваний позвоночника.

*Ключевые слова:* эндоскопическая хирургия; грыжа диска; фораменальный стеноз; позвоночник; интерламинарный доступ.

## ОМУРТКАНЫН ЭНДОСКОПИЯЛЫК ХИРУРГИЯСЫНЫН ӨНҮГҮҮ ТАРИХЫ (Адабияттарга сереп салуу)

**С.А. Джумабеков, С.Т. Мамырбаев, М.Дж. Абакиров,  
Ж.Д. Сулайманов, Мырзахат уулу Абас, И.А. Жумабеков**

*Аннотация.* Омуртканын эндоскопиялык хирургиясынын өнүгүү этаптары талданып, ар кандай муундар боюнча классификацияланып, келечектеги өнүгүү жана багыттары баяндалат. Омуртканын ооруларын хирургиялык дарылоо акырындык менен салттуу ачык ыкмалардан аз инвазивдик хирургияга өтүүдө. Жакында эле, башында жумшак ткандардын жабыркашы менен гана чектелген омуртка хирургиясы, жакшы клиникалык натыйжаларды көрсөткөн изилдөөлөрдүн өсүп органы менен омуртка оорусунун башка аспектилерин камтыйт кеңейди. Эндоскопиялык хирургия көптөгөн артыкчылыктарга ээ жана убакыттын өтүшү менен омуртка хирургиясынын ачык ыкмаларын алмаштырууда. Эндоскопиялык хирургияны андан ары өнүктүрүү бейтаптардын бардык муктаждыктарын канааттандыруу жана омуртка ооруларынын бардык тармактарында жакшы клиникалык натыйжаларды көрсөтүү үчүн үзгүлтүксүз болушу керек.

*Негизги сөздөр:* эндоскопиялык хирургия; дисканын чуркусу; тешиктин стенозу; омуртка; интерламинардык ыкма.

## HISTORY OF THE DEVELOPMENT OF ENDOSCOPIC SPINE SURGERY (Literature review)

**S.A. Dzhumabekov, S.T. Mamyrbayev, M.J. Abakirov,  
Zh.D. Sulaimanov, Myrzakhat uulu Abas, I.A. Zhumabekov**

*Abstract.* The stages of development of endoscopic spine surgery are analyzed and classified according to different generations, and future developments and directions are described. Surgical treatment of spinal diseases is gradually changing from traditional open techniques to minimally invasive surgery. Recently, endoscopic spine surgery, which was initially limited to the treatment of soft tissue lesions, has expanded to include other aspects of spinal disease, with a growing body of research demonstrating good clinical results. Endoscopic surgery has many advantages and over time is replacing open techniques of spinal surgery. Further development of endoscopic surgery must be continuous in order to satisfy all the needs of patients and show good clinical results in all areas of spinal diseases.

*Keywords:* endoscopic surgery; disc herniation; foraminal stenosis; spine; interlaminar approach.

**Введение.** С увеличением продолжительности жизни увеличивается число пациентов с дегенеративными заболеваниями позвоночника. Из-за увеличения возраста пациентов хирургам теперь приходится лечить пациентов с несколькими сопутствующими заболеваниями, такими как болезни легких, сердца и почек. Следовательно, большинство операций на позвоночнике выполняется с использованием минимально инвазивных технологий [1]. Эндоскопическая хирургия, в том числе, представляет собой разновидность минимально инвазивной хирургии позвоночника, которая быстро и непрерывно развивается и часто применяется для пациентов пожилого возраста с тяжелыми сопутствующими заболеваниями [2, 3]. Эндоскопическая хирургия имеет ряд преимуществ, таких как минимальное повреждение паравертебральных мышц и костной структуры задней опорной колонны, меньшая послеоперационная боль, ранняя реабилитация, сокращение времени пребывания в стационаре и раннее восстановление трудоспособности [4, 5]. Исторически использование эндоскопической хирургии позвоночника ограничивалось дискэктомией, но в последнее время ее показания расширились, включая лечение стенозов позвоночного канала. В этом обзоре мы классифицируем эволюцию эндоскопической хирургии позвоночника по разным поколениям (таблица 1). Также обсуждается, в каком направлении будет развиваться эндоскопическая хирургия.

**Краткая история эндоскопической хирургии позвоночника.** Эндоскопическая хирургия позвоночника началась с чрескожной эндоскопической дискэктомии. Kambin P. (1973) и Nijikata и соавт. (1975) предприняли самую раннюю эндоскопическую операцию в 1970-х годах [6]. Однако в то время удаление образования не подлежало прямой визуализации, поэтому декомпрессия позвоночного канала была непрямой. Таким образом, технику того времени можно рассматривать как чрескожную эндоскопическую операцию на позвоночнике. Позже Kambin P. и его коллеги [7, 8] в 1986 и 1987 годах представили метод удаления части студенистого ядра с использованием рабочей канюли диаметром 5 мм и гибких щипцов. Впоследствии другие авторы сообщили об улучшении техники

чрескожной эндоскопической дискэктомии [9, 10]. В 1990 году Kambin P. [11] представил анатомическое понимание трансфораминального доступа и треугольной зоны безопасности, где к грыже диска можно подойти без повреждения нервных структур. Это стало катализатором для быстрого развития эндоскопической хирургии позвоночника с использованием более крупных инструментов и рабочих портов.

**Первое поколение эндоскопической хирургии позвоночника.** К первому поколению эндоскопической хирургии позвоночника можно отнести трансфораминальную эндоскопическую хирургию позвоночника. Yeung в 1999 году [12] представил минимально инвазивную хирургию межпозвонкового диска с использованием эндоскопической системы Yeung. Этот метод заменил уже существующую непрямую чрескожную эндоскопическую хирургию. Таким образом, с этого момента началась визуализированная эндоскопическая хирургия позвоночника. Чрескожная эндоскопическая поясничная дискэктомия была введена в 1993 году [13]. В последующем чрескожная эндоскопическая трансфораминальная дискэктомия с доступом к межпозвонковому отверстию выполнялась через заднелатеральный доступ [14, 15]. В отличие от традиционной открытой микродискэктомии трансфораминальная эндоскопическая дискэктомия имеет ряд преимуществ: раннее восстановление трудоспособности, меньшая послеоперационная боль, минимальное повреждение анатомических структур [4, 5].

Эндоскопическая система позвоночника Yeung в то время была основана на технике “изнутри наружи”, которая имела ограниченные хирургические показания. Эпидуральный доступ был предпринят для устранения ограничений трансфораминального доступа, который первоначально был нацелен на внутрискровое пространство [16]. Техника “снаружи внутрь” при трансфораминальном доступе была впервые введена Schubert и Hoogland [17], это позволило расширить диапазон трансфораминального доступа.

Трансфораминальный доступ имеет ряд анатомических ограничений. Во-первых, существуют костные ограничения, в том числе фасеточный сустав при высоком расположении

Таблица 1 – Поколение эндоскопической хирургии позвоночника

Дискэктомия		Стеноз с/без нестабильности ПДС	
1-е поколение	2-е поколение	3-е поколение	новые инновации
Эндоскопическая система позвоночника Yeung	Интерламинарная однопортовая эндоскопическая хирургия позвоночника	Эндоскопическая декомпрессия позвоночного канала	Межтеловой спондилодез с применением эндоскопической технологии
Чрескожная эндоскопическая поясничная дискэктомия	Интерламинарная бипортовая эндоскопическая хирургия позвоночника	Эндоскопическая фораминотомия	-
Трансфораминальная эндоскопическая поясничная дискэктомия	-	-	-

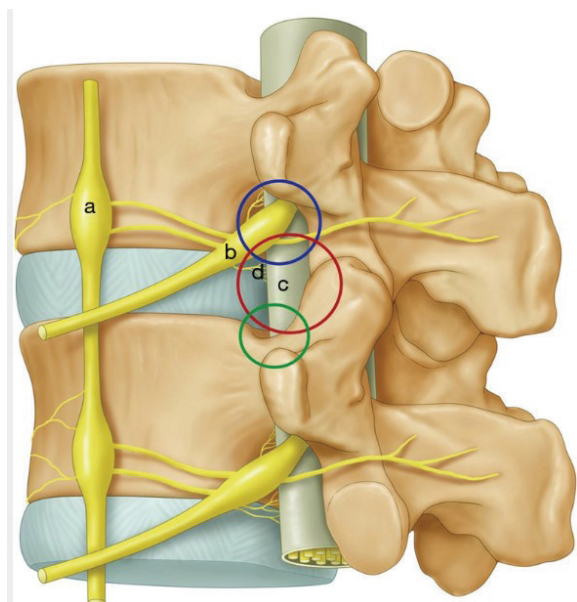


Рисунок 1 – Иллюстрация трех анатомических барьеров. Симпатический ствол и ганглии (a); выходящие нервы и ганглии (b); проходящие нервы (c); синувтебральные нервы (d) [21]

ножек и низком расположении межпозвоночного диска. Во-вторых, существуют ограничения со стороны невральных структур, к примеру, выходящий корешок [18]. В 2008 году в более поздних итерациях этой технологии костные ограничения с введением эндоскопического бора Choi et al. были преодолены [19]. Большинство эндоскопических операций до этого времени выполнялись трансфораминальным путем и были сосредоточены на развитии хирургии. Однако

преодоление осложнений и хирургических ограничений было основной задачей для развития эндоскопической хирургии.

Ранняя эндоскопическая хирургия позвоночника имела свои ограничения в доступе. Kambin P. [11] ввел треугольную безопасную зону, однако она имела ограничения из-за неврологических и анатомических барьеров (рисунок 1). Постоянно развивались техники, такие как “снаружи внутрь”, “изнутри наружу” и “мобильные снаружи внутрь”. Хирургические методы также улучшились благодаря новым разработкам (рисунки 2, 3). В настоящее время преодолены многие прежние ограничения трансфораминальной эндоскопической дискэктомии [20]. Недавние исследования показали, что клинические результаты трансфораминальной эндоскопии не уступают традиционным открытым хирургическим вмешательствам [21, 22].

**Второе поколение эндоскопической хирургии позвоночника.** Трансфораминальное эндоскопическое удаление грыжи диска является распространенной хирургической методикой. Однако безопасное введение порта в фораминальное отверстие на уровне L5–S1 затруднено из-за высокого стояния гребня подвздошной кости и стеноза фораминального отверстия. Кроме того, ТЭД требует более длительного хирургического вмешательства и повышенного облучения из-за повторных попыток доступа [23, 24]. По этой причине был разработан и внедрен интерламинарный доступ [25, 26]. Таким образом, эндоскопическая хирургия позвоночника второго поколения может быть представлена интерламинарной

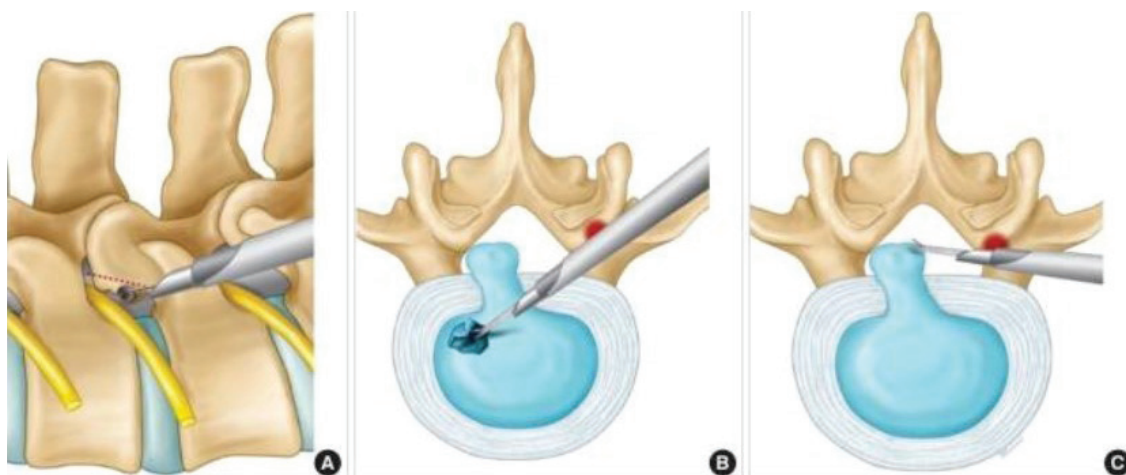


Рисунок 2 – Иллюстрации мобильной техники чрескожной эндоскопической трансфорамиальной дискэктомии. (А) Подготовка к доступу с резекцией костной ткани. Направление порта упирается в переднюю фасетку для направления вентрально (В) и дорсально (С) в сторону позвоночного канала [21]

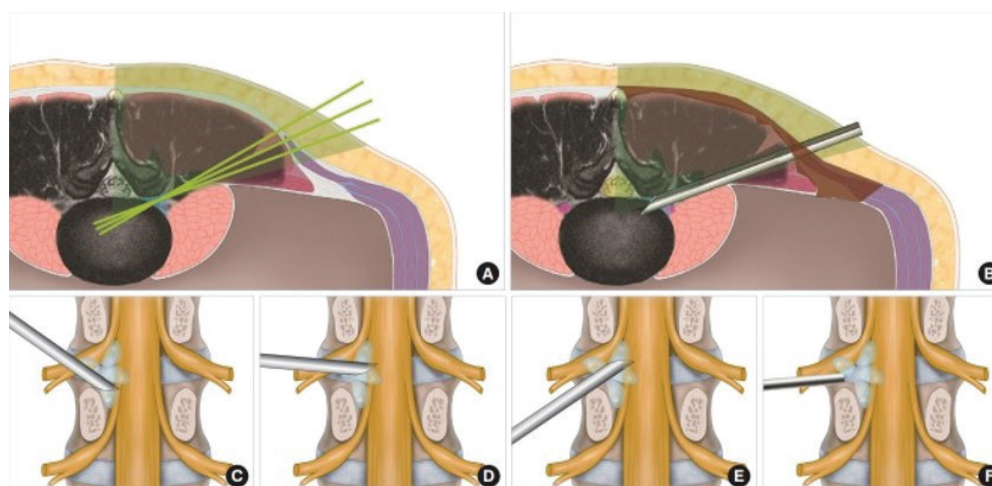


Рисунок 3 – Иллюстрации мобильной техники чрескожной эндоскопической трансфорамиальной дискэктомии “снаружи – внутрь”. На снимке (А) показано первоначальное размещение канюли при трансфораминальном доступе. На снимке (В) – рычаги рабочей канюли. На снимке (С) – супрапедикулярный доступ. На снимке (D) – межпозвонковый доступ. На снимке (Е) – фораминальный доступ. На снимке (F) показано расположение порта для латеральных грыж межпозвонкового диска [21]

эндоскопической хирургией позвоночника. Дискэктомия, выполняемая интерламинарным доступом, называется интерламинарной эндоскопической поясничной дискэктомией. По этой причине интерламинарная эндоскопическая дискэктомия изначально не была включена в основное направление эндоскопической хирургии позвоноч-

ника и считалась продвинутой формой микроэндоскопической поясничной дискэктомии. Недавний метаанализ сообщил о лучших результатах интерламинарной эндоскопической поясничной дискэктомии при грыже диска L5–S1, чем трансфораминальный, из-за широкого межламинарного пространства [27].

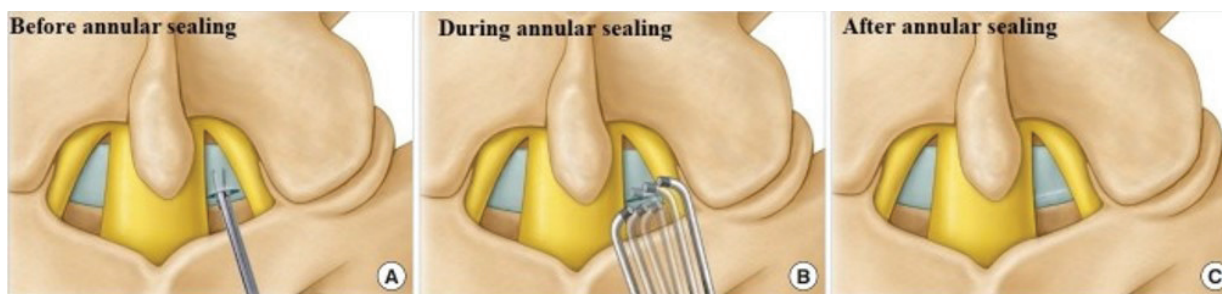


Рисунок 4 – Иллюстрации коагуляции дефекта фиброзного кольца после интраламнарного удаления грыжи диска. Изменение дефекта фиброзного кольца представлено до (А), во время (В) и после (С) герметизации кольца [21]

Интерламнарную эндоскопическую поясничную дискэктомию проводили двумя основными способами. Это унипортальная техника с использованием одного порта и бипортальная техника с использованием двух ипсилатеральных портов [21, 23]. Несмотря на техническую разницу, оба метода показали хорошие клинические результаты, и теперь метод определяется предпочтениями и навыками оператора.

Интерламнарная эндоскопическая поясничная дискэктомию как вариант лечения грыжи диска L5–S1 [21, 22] имеет свои недостатки, например, необходимость рассечения или расщепления желтой связки. Желтая связка играет важную роль в структурной целостности и профилактике рецидивов грыжи диска [14, 21]. Чтобы решить проблему, связанную с желтой связкой, некоторые авторы сообщили, что частота рецидивов может быть снижена последовательным введением серийных расширителей и выполнением герметизации фиброзного кольца путем коагуляции после удаления грыжи диска, чтобы минимизировать повреждение желтой связки (рисунок 4) [18].

**Третье поколение эндоскопической хирургии позвоночника** представлено эндоскопической декомпрессией при стенозах позвоночного канала. Ранее спинальный стеноз был противопоказанием для эндоскопической хирургии позвоночника [21]. В настоящее время это стало показанием к проведению эндоскопической хирургии позвоночника в связи с быстрым развитием техники и оборудования [2, 21]. Эндоскопическая декомпрессия требует меньшей резекции кости, повреждения мышц и может

привести к достаточной декомпрессии, несмотря на минимальную ретракцию нервов [2, 22]. Стеноз поясничного отдела позвоночника классифицируется как центральный, латеральный или фораминальный стеноз [21].

Общее представление об эндоскопической хирургии позвоночника заключается в том, что интерламнарный доступ применяется при центральных, фораменальных и латеральных стенозах, трансфораминальный доступ применяется только при фораменальных стенозах [2]. В дополнение к декомпрессии стеноза центрального и латерального карманов с помощью интерламнарного доступа теперь возможна декомпрессия фораминального или экстрафораминального стеноза посредством фораминотомии [19]. Комбинированные и полисегментарные стенозы очень распространены в клинической практике, эндоскопическая контралатеральная интерламнарная поясничная фораминотомия при данных стенозах считается высокоэффективной (рисунки 5, 6) [12, 21]. Клинические результаты, о которых авторы сообщали ранее, не пришли к консенсусу по вопросам локализации стеноза и выбору доступа как интраламнарного, так и трансфораминального. Однако использование как интерламнарного, так и трансфораминального доступа сомнительно продемонстрировало удовлетворительные результаты, сравнимые с традиционными открытыми вмешательствами при стенозе позвоночного канала [2, 21]. Преимущество эндоскопической хирургии позвоночника состоит в том, что она не только обеспечивает достаточную декомпрессию, но и эффективно лечит

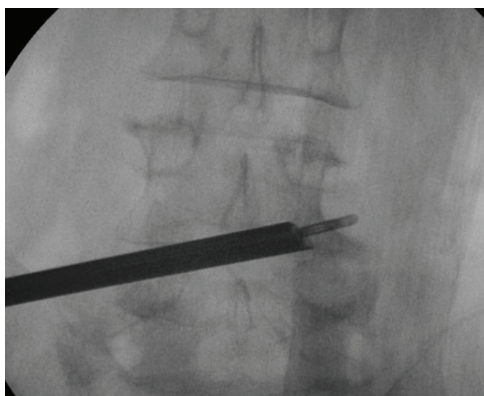

Рисунок 5 – На изображении С-дуги виден доступ от ипсилатеральной области к контралатеральной фораминальной и экстрафораминальной [21]

множественные поражения и сохраняет как фасеточный сустав, так и паравертебральную мышцу (рисунок 7).

**Новые инновации в эндоскопической хирургии позвоночника.** Возможно, воплощением четвертого поколения станет поясничный межтеловой спондилодез, а именно эндоскопический поясничный межтеловой спондилодез (рисунки 8, 9). Поясничный межтеловой спондилодез выполняется при различных заболеваниях позвоночника [27]. Хотя традиционные операции с открытым спондилодезом позволяют проводить широкую декомпрессию нервных структур и стабилизировать область хирургического вмешательства, они также связаны с обширным повреждением задних анатомических структур, требующих длительного периода восстановления.

Недавно сообщалось, что межтеловой спондилодез с использованием минимально инвазивной техники такие проблемы решает [21]. Однако эти операции по-прежнему требовали открытого разреза, ламинэктомии, фасетэктомии

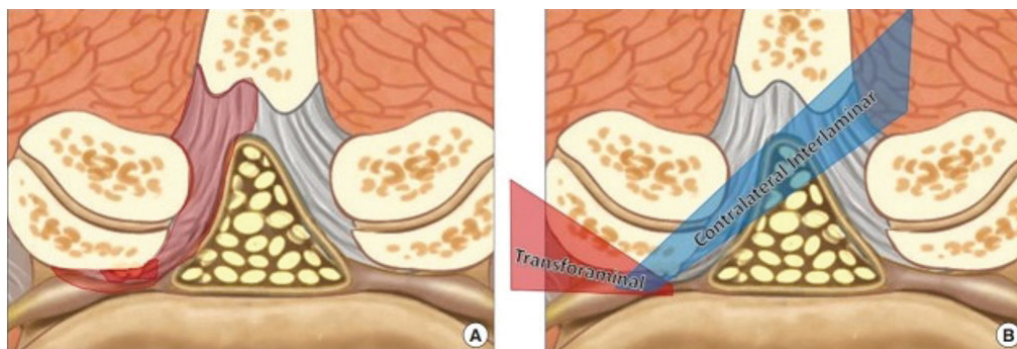


Рисунок 6 – (А) Схематическая диаграмма комбинированного стеноза позвоночного канала. (В) Схематическая диаграмма, сравнивающая трансфораминальный и интерламинарный доступы [21]

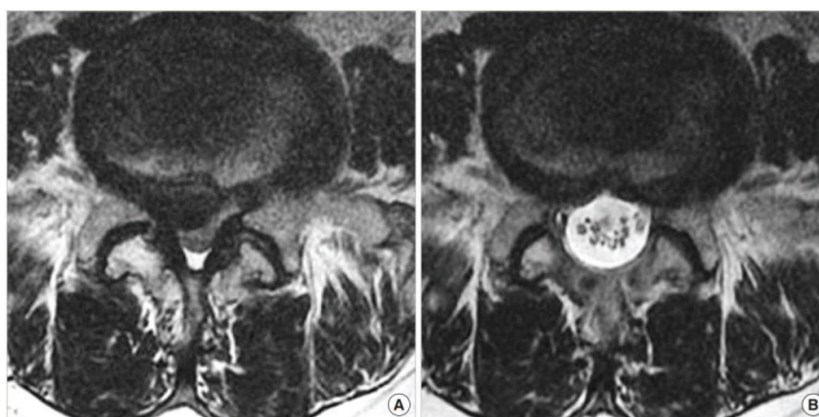


Рисунок 7 – (А) Предоперационная магнитно-резонансная томография (МРТ), показывающая спинальный стеноз в сочетании с поясничной грыжей. (В) Послеоперационная МРТ, сделанная через день после операции, показана адекватная декомпрессия и удаление грыжи диска [21]

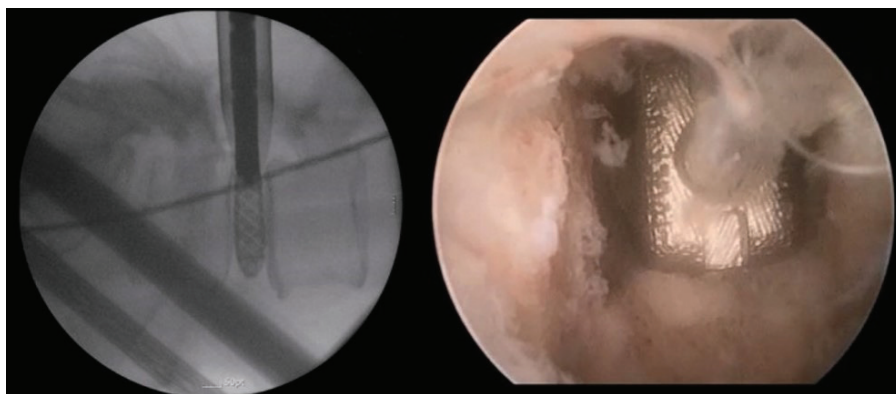


Рисунок 8 – Интраоперационные рентгенологические и эндоскопические изображения, полученные при эндоскопическом поясничном межтеловом спондилодезе [21]

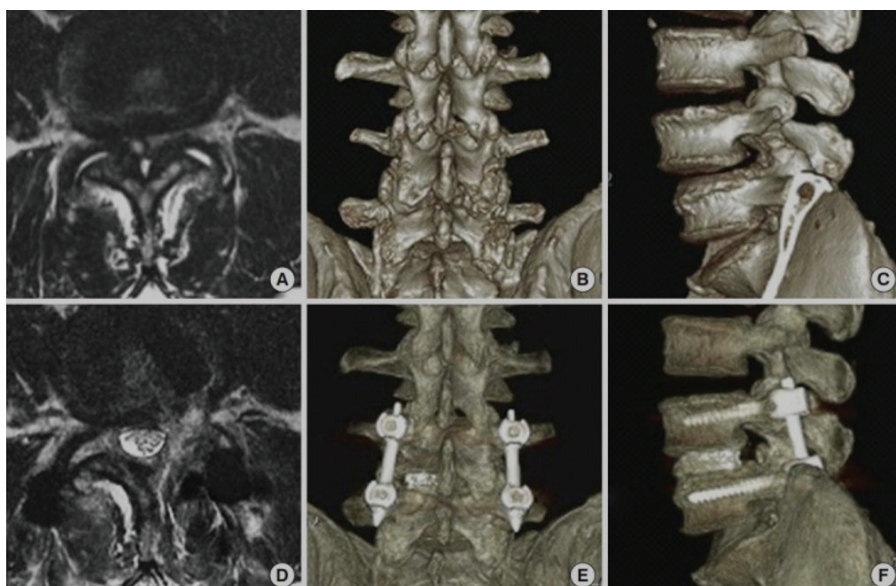


Рисунок 9 – Предоперационная магнитно-резонансная томография (МРТ) (А), 3-мерная компьютерная томография (3D КТ) в задней (В) и боковой (С) проекциях, показывающая выраженный стеноз позвоночника в сочетании с фасеточной кистой и дегенеративным спондилолистезом.

Больному выполнен эндоскопический трансфораминальный межтеловой спондилодез поясничного отдела позвоночника. Послеоперационная МРТ (D), 3D СТ задняя (E) и боковая (F) проекции, демонстрирующие адекватную декомпрессию стеноза и уменьшение спондилолистеза [21]

и рассечения желтой связки. Благодаря последним разработкам хирургическое оборудование для эндоскопической хирургии позвоночника теперь может использоваться и для межтелового спондилодеза [21, 27]. Тем не менее спондилодез с использованием эндоскопа по-прежнему

связан со многими осложнениями, такими как проседание кейджа, низкая скорость сращения, и нет доказательств, что эндоскопический спондилодез дает лучшие результаты по сравнению с открытым. Тем не менее попытки решить эти проблемы продолжают до сих пор [3, 27].

**Перспективы развития.** Исторически сложилось так, что недостатками эндоскопической хирургии позвоночника являются незавершенность операции и разрывы твердой мозговой оболочки. Тем не менее новые инновации в эндоскопической хирургии позволили решить проблему незавершенного хирургического вмешательства, и появились сообщения о новых методах эндоскопического восстановления твердой мозговой оболочки [22, 27]. Недавние сообщения показывают, что эндоскопическое лечение распространяется на патологии спинного мозга, такие как интрадуральные поражения [21]. Учитывая скорость текущего развития, разумно предположить, что эндоскопическая хирургия станет универсальным методом лечения всех заболеваний позвоночника.

#### **Вывод**

Эндоскопическая хирургия позвоночника развивалась более 30 лет, и благодаря ранним версиям различных доступов многое было усвоено. Эндоскопическая хирургия имеет много преимуществ – небольшой разрез и минимальное образование рубцовой ткани, меньшую кровопотерю, меньше повреждений окружающих тканей, более быстрое восстановление и возвращение к трудоспособности, сокращение времени пребывания в стационаре, меньше послеоперационной боли, низкий риск развития инфекционных осложнений. Улучшенная функция эндоскопической хирургии позвоночника с течением времени заменяет открытые методики хирургических вмешательств на позвоночнике. Дальнейшее развитие эндоскопической хирургии должно быть непрерывным, чтобы удовлетворять все потребности пациентов и показывать хорошие клинические результаты во всех областях заболеваний позвоночника.

**Поступила:** 16.02.24; рецензирована: 02.03.24;  
принята: 06.03.24.

#### **Литература**

1. Джумабеков С.А. Результаты эндопротезирования межпозвоночного диска при заболевании смежного сегмента поясничного отдела позвоночника / С.А. Джумабеков, С.Т. Мамырбаев, Н.А. Атакулов, М.Ж. Беков // Вестник Кыргызской государственной медицинской академии имени И.К. Ахунбаева. 2023. № 4. С. 169–180.
2. Kim J.H., Kim H.S., Kapoor A. et al. Feasibility of full endoscopic spine surgery in patients over the age of 70 years with degenerative lumbar spine disease // *Neurospine*. 2018. 15. P. 131–7.
3. Telfeian A.E., Veeravagu A., Oyelese A.A. et al. A brief history of endoscopic spine surgery // *Neurosurg Focus*. 2016. P. 40:E2.
4. Kambin P., Brager M.D. Percutaneous posterolateral discectomy. Anatomy and mechanism // *Clin Orthop Relat Res*. 1987. 223. P. 145–54.
5. Kambin P., Sampson S. Posterolateral percutaneous suction excision of herniated lumbar intervertebral discs. Report of interim results // *Clin Orthop Relat Res*. 1986. 207. P. 37–43.
6. Suezawa Y., Jacob H.A. Percutaneous nucleotomy. An alternative to spinal surgery // *Arch Orthop Trauma Surg*. 1986. 105. P. 287–95.
7. Kambin P. Arthroscopic microdiscectomy // *Mt Sinai J Med*. 1991. 58. P. 159–64.
8. Yeung A.T. Minimally invasive disc surgery with the Yeung Endoscopic Spine System (YESS) // *Surg Technol Int*. 1999. 8. P. 267–77.
9. Sairyo K., Chikawa T., Nagamachi A. State-of-the-art transforaminal percutaneous endoscopic lumbar surgery under local anesthesia: discectomy, foraminoplasty, and ventral facetectomy // *J Orthop Sci*. 2018. 23. P. 229–36.
10. Kim H.S., Yudoyono F., Paudel B. et al. Analysis of clinical results of three different routes of percutaneous endoscopic transforaminal lumbar discectomy for lumbar herniated disk // *World Neurosurg*. 2017. 103. P. 442–8.
11. Kim H.S., Paudel B., Jang J.S. et al. Percutaneous endoscopic lumbar discectomy for all types of lumbar disc herniations (LDH) including severely difficult and extremely difficult LDH cases // *Pain Physician*. 2018. 21. P. E401–8.
12. Li X., Han Y., Di Z. et al. Percutaneous endoscopic lumbar discectomy for lumbar disc herniation // *J Clin Neurosci*. 2016. 33. P. 19–27.
13. Ruan W., Feng F., Liu Z. et al. Comparison of percutaneous endoscopic lumbar discectomy versus open lumbar microdiscectomy for lumbar disc herniation: a meta-analysis // *Int J Surg*. 2016. 31. P. 86–92.
14. Chen J., Jing X., Li C. et al. Percutaneous endoscopic lumbar discectomy for L5S1



- lumbar disc herniation using a transforaminal approach versus an interlaminar approach: a systematic review and meta-analysis // *World Neurosurg.* 2018. 116. P. 412–20.
15. Eun S.S., Eum J.H., Lee S.H. et al. Biportal endoscopic lumbar decompression for lumbar disk herniation and spinal canal stenosis: a technical note // *J Neurol Surg A Cent Eur Neurosurg.* 2017. 78. P. 390–6.
  16. Li Z.Z., S.X. Hou, W.L. Shang et al. The strategy and early clinical outcome of full-endoscopic L5/S1 discectomy through interlaminar approach // *Clin Neurol Neurosurg.* 2015. 133. P. 40–5.
  17. Dabo X., Ziqiang C., Yinchuan Z. et al. The clinical results of percutaneous endoscopic interlaminar discectomy (PEID) in the treatment of calcified lumbar disc herniation: a casecontrol study // *Pain Physician.* 2016. 19. P. 69–76.
  18. Lee J.S. Kim H.S. Jang J.S. et al. Structural preservation percutaneous endoscopic lumbar interlaminar discectomy for L5–S1 herniated nucleus pulposus // *Biomed Res Int.* 2016.
  19. Park J.H., Jung J.T., Lee S.J. How I do It: L5/S1 foraminal stenosis and far-lateral lumbar disc herniation with unilateral biportal endoscopy // *Acta Neurochir (Wien).* 2018. 160. P. 1899–903.
  20. Kambin P., Casey K., O'Brien E. et al. Transforaminal arthroscopic decompression of lateral recess stenosis // *J Neurosurg.* 1996. P. 462–7.
  21. Kim M., Kim H.S. et al. Evolution of Spinal Endoscopic Surgery // *Neurospine.* 2019. P. 6–14.
  22. Wang M.Y., Grossman J. Endoscopic minimally invasive transforaminal interbody fusion without general anesthesia: initial clinical experience with 1-year follow-up // *Neurosurg Focus.* 2016. 40. P. E13.
  23. Lee S.H., Erken H.Y., Bae J. Percutaneous transforaminal endoscopic lumbar interbody fusion: clinical and radiological results of mean 46-month follow-up // *Biomed Res Int.* 2017. P. 373–83.
  24. Heo D.H. Son S.K. Eum J.H. et al. Fully endoscopic lumbar interbody fusion using a percutaneous unilateral biportal endoscopic technique: technical note and preliminary clinical results // *Neurosurg Focus.* 2017. 43. P. E8.
  25. Kim H.S., Pradhan R.L., Adsul N. et al. Transforaminal endoscopic excision of intradural lumbar disk herniation and dural repair // *World Neurosurg.* 2018. 119. P. 163–7.
  26. Adsul N., Kim H.S., Choi S.H. et al. Acute bilateral isolated foot drop: changing the paradigm in management of degenerative spine surgery with percutaneous endoscopy // *World Neurosurg.* 2018. 110. P. 319–22.
  27. Kim H.S., Adsuloi N.M., Choi S.H. et al. Percutaneous full endoscopic treatment of cystic lymphangioma of cauda equina: a case report // *Br J Neurosurg.* 2018. P. 1–3.