

УДК 616.329-006.6-072.1 (575.2) (04)

РАСТВОР ЛЮГОЛЯ В ХРОМОЭНДОСКОПИЧЕСКОЙ ДИАГНОСТИКЕ ПРЕДОПУХОЛЕВОЙ И ОПУХОЛЕВОЙ ПАТОЛОГИЙ ПИЩЕВОДА

В.А. Романихин, С.А. Анкудинова, С.А. Романихина

Анализируется эффективность ранней диагностики опухолевой и предопухолевой патологий пищевода при применении хромоэндоскопии с 5%-ным раствором Люголя. Дана критическая оценка диагностических возможностей исследуемого метода и указаны пути повышения его эффективности.

Ключевые слова: р-р Люголя; хромоэндоскопия; рак пищевода; ранняя диагностика.

За последнее время в Кыргызской Республике сложилась неблагоприятная обстановка со злокачественными новообразованиями пищевода, о чём свидетельствуют данные статистики. Так, пятилетняя выживаемость при раке пищевода за 2010 г. в КР не превышает 6,9 %, а показатель одногодичной летальности составляет 69,7 % [1], что говорит как о поздней диагностике, так и о недостаточном объеме оказываемой медицинской помощи данной категории больных. Это четко подтверждается статистическими данными: так, количество лиц в КР, у которых рак пищевода в 2010 г. был выявлен на I–II стадии, не превысило 11 %, а показатель запущенности составил 27,2 % [1]. Такая удручающая ситуация в КР отмечается уже не первый год, что требует её безотлагательного решения. При этом решающий успех может быть достигнут путем повышения качества ранней диагностики не столько самих опухолей, сколько предопухолевых состояний, способных вызвать развитие злокачественных новообразований пищевода. В качестве ключевого звена данного процесса следует рассматривать повышение диагностических возможностей эндоскопических методов исследования.

Цель исследования – при помощи хромоэндоскопического исследования с применением 5%-ного р-ра Люголя повысить качество диагностики предопухолевой и опухолевой патологии пищевода.

Задачи исследования

1. Методом хромоэндоскопии с 5%-ным р-ром Люголя выявить предопухолевую и опухолевую патологии пищевода, подтвержденные данными гистологического исследования.

2. Установить хромоэндоскопические критерии предопухолевой и опухолевой патологий пищевода.

3. На основании данного метода исследования сформировать группы лиц, имеющих повышенный риск развития рака пищевода.

Материал и методы исследования. В рамках работы проведено обследование 52 больных, предъявляющих жалобы, характерные для заболеваний пищевода (изжога, отрыжка, ощущение горечи и кислоты во рту, затруднение при прохождении пищи, боли и жжение за грудиной или при приеме пищи и др.). Средний возраст обследованной группы составил $64,3 \pm 11,9$ лет. При этом половой состав обследованной группы распределился следующим образом: 21 (40,4 %) больной – мужчины и 31 (59,6 %) – женщины.

Обследование проводилось на базе отделения диагностики Национального центра онкологии министерства здравоохранения КР в период с февраля по июнь 2011 г.

Всем пациентам при прохождении обследования было проведено анкетирование с целью подробного установления времени возникновения и характера имеющихся у них жалоб. Также в ходе опроса выявлялось наличие факторов риска возникновения злокачественных новообразований пищевода (курение, употребление алкогольных напитков, насвая, наличие родственников первой линии родства, имеющих злокачественные новообразования и др.).

В последующем каждому пациенту под местной анестезией 2,0 мл 2%-ного раствора лидокаина фиброгастроскопом Pentax FG-29V выполнялась эзофагогастродуоденоскопия с подробным осмотром слизистой оболочки пищевода, желудка и двенадцатиперстной кишки на наличие патологических изменений. На выходе из желудка проводился тщательный осмотр слизистой пищевода с целью выявления участков, подозрительных на

наличие патологических изменений. После этого проводилось прямое хромоэндоскопическое исследование, включающее в себя следующие этапы:

1. Через биопсийный канал гастроскопа вводится тefлоновый катетер. При наличии слизи, желчи или крови проводится отмывание данного участка дистиллированной водой от субстрата, способного препятствовать взаимодействию красителя либо самостоятельно взаимодействующего с ним, причем возможны ложно положительные результаты.

2. После того как слизистая была отмыта, через катетер на подозрительный участок слизистой оболочки распыляется 5%-ный водный раствор Люголя в количестве 5,0 мл.

3. На взаимодействие красителя с эпителием дается одна минута. При этом неизменный плоский эпителий окрашивается в коричневый цвет, а участки, в которых развились метаплазия, дисплазия и рак, не окрашиваются [2, 3].

4. Проводится отмывание слизистой от избытка красителя водой.

5. Выполняется ретроградный осмотр [4, 5].

Каждому больному щипцами, введенными через биопсийный канал, проводилась прицельная биопсия из участков, имеющих патологическое окрашивание. В дальнейшем полученный материал подвергался гистологическому и цитологическому исследованию на базе патогистологической лаборатории НЦО МЗ КР.

Результаты и их обсуждение. Оценка клинической симптоматики, характерной для заболеваний пищевода, дала следующие результаты (рисунок 1).

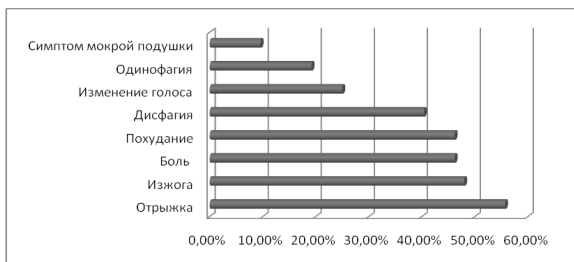


Рисунок 1 – Структура пищеводных жалоб

Наиболее частым симптомом оказалась отрыжка, ее у себя отмечали 29 человек (55,7 %). Далее в порядке убывания отмечались следующие симптомы: изжога у 25 человек (48 %), дисфагия – у 21 больного (40,4 %), одинаково часто, т. е. у 24 пациентов (46,2 %) были отмечены такие симптомы, как боль и похудание, кашель в 17 случаях (32,7 %), изменение голоса у 13 человек (25 %), одинофагия в 10 случаях (19,2 %) и симптом мокрой подушки у 5 человек (9,6 %).

Эндоскопическая структура патологии пищевода была представлена следующими нозологическими формами: лидирующей патологией пищевода являлся рефлюкс-эзофагит, он отмечался в 34 случаях (65,4 %), рак пищевода был отмечен у 11 пациентов (21,2 %), кардиоэзофагеальный рак – у 3 человек (5,8 %), рубцовая стриктура пищевода – у 6 больных (11,5 %), рубцово-язвенный стеноз – в одном случае (1,9 %), короткий пищевод встречался у 4 пациентов (7,7 %) и у 2 лиц (3,8 %) выявлен пищевод Барретта.

Изучение данных гистологического исследования показало отсутствие отклонений от нормы в 28 образцах (53,8 %), в то время как у 24 пациентов (46,2 %) выявлена различная патология (рисунок 2).

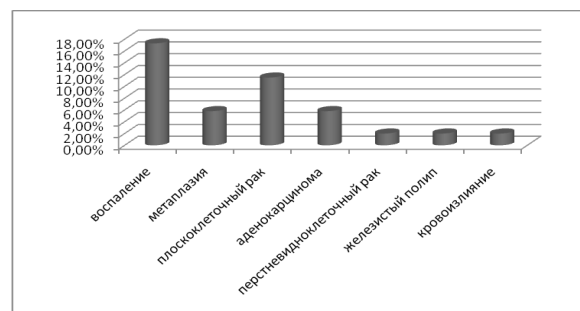


Рисунок 2 – Структура гистологической патологии

Воспаление отмечалось в девяти пробах (17,3 %), метаплазия – в трех образцах (5,8 %), плоскоклеточный рак встречался в шести биоптатах (11,5 %), аденокарцинома – у трех больных (5,8 %), перстневидноклеточный рак был выявлен у одного пациента (2 %), в одном случае (2 %) был выявлен железистый полип и у одного больного кровоизлияние (2 %).

Статистическая обработка заключений цитологического исследования показала отсутствие отклонений от нормы у 25 пациентов (48,1 %), в двух случаях (3,8 %) материал оказался малоинформативен, а 25 случаях (48,1 %), отмечены патологические изменения, представленные следующими формами (рисунок 3).

Рак был отмечен у семи пациентов (13,5 %), дисплазия в семи мазках (13,5 %), метаплазия в одном случае (2 %), подозрение на рак – в двух образцах (3,8 %) и в восьми мазках (15,4 %) были признаки воспаления.

Подводя итог всему вышесказанному, мы пришли к следующим выводам:

1. Хромоэндоскопия с применением раствора Люголя, в отличие от традиционного эндоскопического исследования, позволяет более четко выявлять участки слизистой пищевода, отличающиеся по своему строению от нормальных.

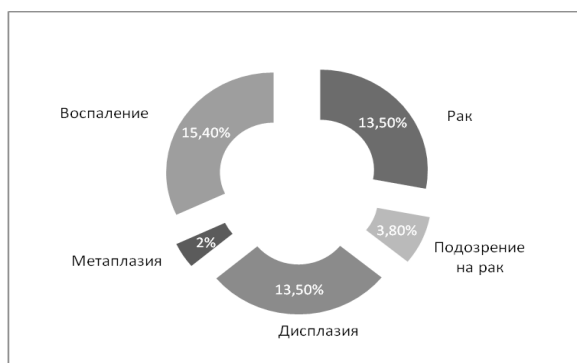

Рисунок 3 – Структура цитологической патологии в обследованной группе

2. Ткани пищевода, имеющие предопухолевые и опухолевые изменения при использовании 5%-ного р-ра Люголя не окрашиваются, в то время как участки нормальной слизистой окрашиваются в коричневый цвет.

3. На основании данных, получаемых при подобном исследовании, не представляется возможным провести дифференциальный диагноз между предопухолевой и опухолевой патологиями пищевода, а также разграничить между собой доброкачественные и злокачественные новообразования.

4. Использование данного метода позволяет более четко сформировать группы риска, которые должны дальше подлежать наблюдению, однако тактика ведения таких больных, впрочем, как и распределение их по группам риска, невозможны без оценки морфологических изменений слизистой, подвергшейся данному исследованию.

Подводя итог всему вышесказанному, можно смело сказать, что данная форма эндоскопического исследования является одним из возможных путей

совершенствования диагностической эндоскопии в нашей стране, учитывая такие преимущества данного исследования, как дешевизна, а также более высокие диагностические показатели по сравнению даже с такими новыми методами исследования, как эндоскопия в узком спектре света [6].

Литература

1. Соодонбеков Э.Т. Отчет отдела эпидемиологии и профилактики злокачественных новообразований Национального центра онкологии о состоянии онкологической службы в Кыргызской Республике за 2010 г. / Э.Т. Соодонбеков, А.А. Сулайманова, К.Н. Сулайманова. Бишкек, 2011.
2. Бертольд Блок. Гастроскопия / Бертольд Блок, Гвидо Шахшаль, Гартмут Шмидт. М., 2007. 216 с.
3. Kida M. Routine chromoendoscopy for gastrointestinal diseases: indications revised / Kida M., Kobayshi, Saigenji K. // Endoscopy. 2003. V. 35. P. 590–596.
4. Савельев В.С. Руководство по клинической эндоскопии / В.С. Савельев, Ю.Ф. Исаков, Н.А. Лопаткин и др.; под ред. В.С. Савельева, В.М. Буянова, Г.И. Лукомского. М.: Медицина, 1985. 544 с.
5. Ушаева Л.А. Хромоскопия как метод улучшения диагностики заболеваний проксимального отдела желудочно-кишечного тракта: автореф. дис. ... канд. мед. наук / Л.А. Ушаева. М., 2009. 26 с.
6. Hoffman A. High-definition endoscopy with i-Scan and Lugol's solution for more precise detection of mucosal breaks in patients with reflux symptoms / Hoffman A., Basting N., Goetz M. et al. // Endoscopy. 2009. V. 41 (2). P. 107–112.