

УДК 616-053-089 (575.2) (04)

МОРФОЛОГИЧЕСКАЯ ХАРАКТЕРИСТИКА ГЕАНГИОМ НАРУЖНЫХ ПОКРОВОВ У ДЕТЕЙ

Б.А. Омурзаков, Б.Р. Джаналиев, Л.Р. Мифтахова

Проведены гистологические исследования и рассмотрены морфологические особенности удаленных гемангиом до и после криосклерозирующей терапии.

Ключевые слова: гемангиома; криосклерозирующее лечение; морфологическая характеристика; дети.

Гемангиома (ГА) – это доброкачественная сосудистая опухоль, наиболее часто локализуемая в кожных покровах и слизистых оболочках.

Гемангиома (ГА) имеет врожденный характер у 95 % пациентов, диагностируется в основном у новорожденных и детей раннего возраста и составляет 47,5 % от всех опухолей кожи и мягких тканей [1, с. 44–48].

Многие авторы рассматривают ГА как гамартому, так как она исходит из зачатков эмбриональной ангиогенной ткани. Наиболее адекватная клиническая классификация ГА разработана С.Д. Терновским в 1959 г., согласно которой различают четыре группы [2–4]:

1. Простые (капиллярные).
2. Кавернозные.
3. Комбинированные.
4. Смешанные (ангиофибромы, ангиолипомы, ангиолейомиомы).

В настоящее время существует более 50 методов лечения ГА у детей [5, 6]. Это обусловлено многочисленностью форм их проявления и отсутствием универсального способа терапии. Однако в практике стали популярны не все методы, а лишь наиболее эффективные: хирургический метод, склерозирующая терапия и криодеструкция. В связи с этим возникает вопрос о выборе метода лечения ГА, основными критериями которого является полное излечение больного с хорошими функциональными и косметическими результатами.

Хирургический метод в лечении ГА до сих пор остается самым распространенным. Эффективность, быстрота и радикальность терапии – факторы, подкупающие клиницистов при выборе оперативного метода лечения ГА.

Легко доступным и хорошо известным является метод склерозирующей терапии. Впервые

этот метод был предложен С. Schwalbe в 1872 г. который применял различные химические вещества в качестве склерозирующего агента (танин, 50%-ный спирт, формалин, йодоформ с эфиром, карболовую кислоту и др.). Но наибольшее распространение нашли 70%-ный спирт, хинин-уретан, 2%-ный салициловый спирт, варикоцид, вистарин [7].

В свою очередь, у нас имеется определенный опыт лечения ГА у детей с помощью радиоволнового хирургического прибора “ФОТЕК 301”.

Радиоволновая хирургия – это разрез и/или коагуляция тканей с помощью высокочастотного переменного тока. Высокочастотную хирургию не следует путать с диатермией, электрокоагуляцией или искровыми генераторами. Разрез выполняется без давления или разрушения клеток ткани и вызывается теплотой, которая вырабатывается в клетках при сопротивлении прохождению высокочастотной волны [8, 9]. От воздействия теплоты внутриклеточная жидкость закипает и увеличивает внутреннее давление до точки разрыва ее изнутри наружу. Этот феномен называется испарением клетки.

Помимо прочего, при помощи радиоволн можно без обугливания закрывать мелкие кровеносные сосуды. При обычной коагуляции и электрохирургии тепло вырабатывается на кончике активного электрода, закрытие происходит при помощи перемещенной теплоты, в результате чего повреждаются прилегающие ткани.

Целью настоящей работы явилось сравнительное морфологическое изучение различных форм ГА наружных покровов различной локализации, удаленных до и после криосклерозирующего лечения.

Материал и методы. Материалом исследования послужили 98 удаленных (оперированных)

Таблица 1 – Распределение больных по гистологическому строению

Виды ГА кожных покровов по гистологическому строению							Всего	
капиллярная			кавернозная		комбинированная		абс. ч.	%
абс. ч.	%		абс. ч.	%	абс. ч.	%		
25	24 (после криосклероз. терапии)	50,0	35	35,7	18	18,3	98	100

ГА, в том числе: 1) без криосклерозирующего лечения – 74 случая; 2) после криосклерозирующей терапии – 24 случая.

Обследовались больные в возрасте от 6 месяцев до 16 лет. Морфологическое исследование проведено для верификации вариантов ГА, а также для оценки структуры ГА, удаленных до и после криосклерозирующего лечения. Работа проводилась в Республиканском патолого-анатомическом бюро Министерства здравоохранения Кыргызской Республики.

Для гистологического исследования из операционного материала вырезались кусочки размером 1,0×1,0 см, которые фиксировались в 10%-ном растворе нейтрального формалина. Затем их обезвоживали в спиртах возрастающей концентрации и заключали в парафин. По методу Ван-Гизон изготавливали срезы толщиной 5–7 микрон, которые окрашивали гематоксилином и эозином. Гистологические препараты изучали под микроскопом Nikon-50S (Япония).

Результаты собственного морфологического исследования показали, что из исследованных 98 случаев в 49 (50,0 %) наблюдениях опухоль имела строение капиллярной (простой) ГА, в 35 (35,7 %) случаев – строение кавернозной ГА и в 18 (18,3 %) наблюдениях – строение комбинированной ГА (таблица 1).

Как видно из таблицы 1, капиллярная форма ГА установлена у 49 пациентов, кавернозная – у 35, комбинированная форма – у 18.

Из них 24 случая после криосклерозирующей терапии.

Капиллярные гемангиомы. Простая ГА имеет красный или сине-багровый цвет, располагается поверхностно, с четкими границами, локализуется в основном в дерме. Поверхность капиллярной ГА, как правило, гладкая, иногда несколько выступает над кожей. При надавливании простая ГА бледнеет, затем быстро восстанавливает свой цвет.

Капиллярные ГА имеют дольчатое строение (рисунок 1).

Каждая долька окружена разной степени выраженности фиброзной прослойкой. Опухолевые капилляры были пустыми или содержали кровь (рисунок 2).

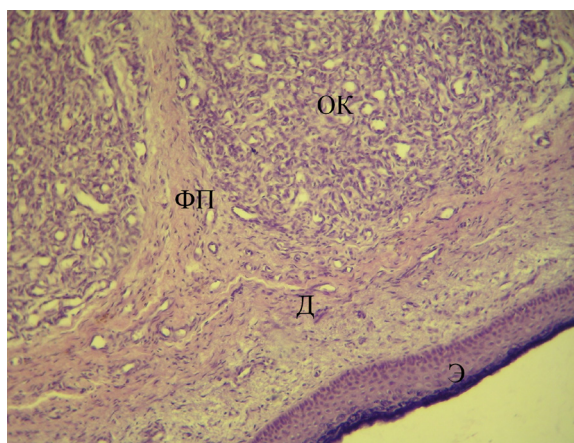


Рисунок 1 – Капиллярная ГА кожи: ОК – опухолевые капилляры; ФП – фиброзные перегородки, Д – дерма; Э – эпидермис

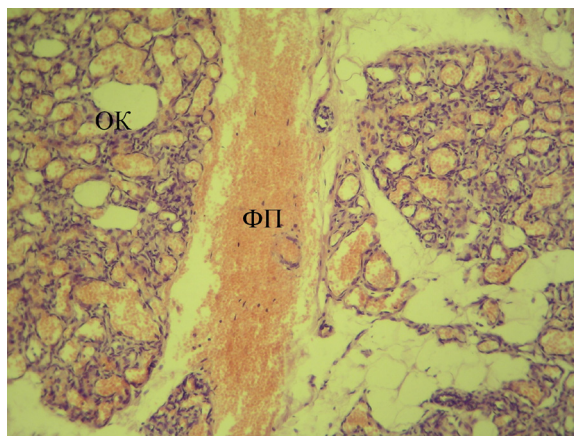


Рисунок 2 – Капиллярная ГА: ОК – капиллярная ГА; ФП – фиброзные перегородки

Наряду с выраженным увеличением и расширением капилляров имеет место значительная пролиферация эндотелиальных клеток, образующих как бы несколько слоев: 1) собственно эндотелий; 2) периэндотелиальные клетки с крупным, более светлым ядром, в котором часто определяются митозы; 3) адвентициальные фибробласты.

В некоторых наблюдениях в толще капиллярной ГА определялись очаговые воспалительные инфильтраты из лимфогистиоцитарных элементов.

В отдельных случаях отмечались очаги изъязвления кожи, а также очаги кровоизлияния. При глубокой локализации капиллярной ГА отмечалось сдавление мышечных элементов, приводящие к их атрофии.

Кавернозные гемангиомы. Кавернозная ГА располагается под кожей в виде ограниченного узлового образования, мягко-эластической консистенции. Состоит из разного размера полостей – каверн, наполненных кровью. Выглядит как опухолевидное образование, покрытое неизменной или цианотичной на верхушке кожей. С ростом сосудистой опухоли кожа может приобретать синевато-багровый цвет. При надавливании кавернозная ГА спадается и бледнеет (вследствие оттока крови), при повышении давления увеличивается и напрягается (вследствие притока крови). При кавернозных ГА на коже обычно четко выявляется симптом температурной асимметрии – сосудистая опухоль на ощупь горячее здоровых тканей.

Кавернозные ГА представляют собой скопление многочисленных полостей, заполненных кровью, и в своем строении напоминают пещеристые тела (рисунок 3).

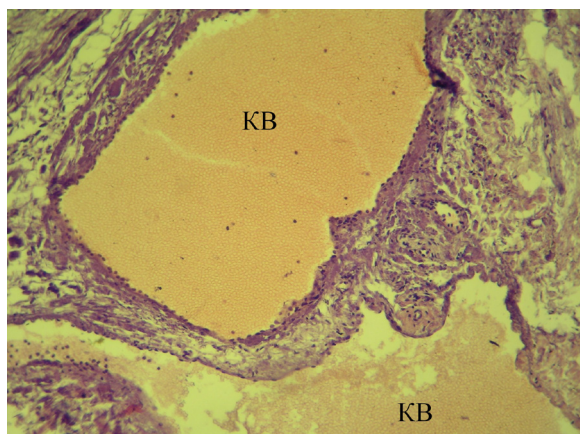


Рисунок 3 – Кавернозная ГА: KB – каверны

Стенки полостей выстланы однослойным уплощенным эндотелием и разграничены тонкими перегородками из соединительной ткани, содержащими эластические волокна и веретенообразные клетки гладкой мускулатуры. В отдельных полостях обнаружена свернувшаяся кровь, в других полостях определялись тромбы и с признаками организации. Встречаются мелкие округлые полости, которые отшнуровываются от более крупных, где отсутствует капсула.

В отдельных наблюдениях в опухоли была хорошо развитая строма. В некоторых случаях в строме опухоли определялись лимфогистиоцитарные инфильтраты (рисунок 4).

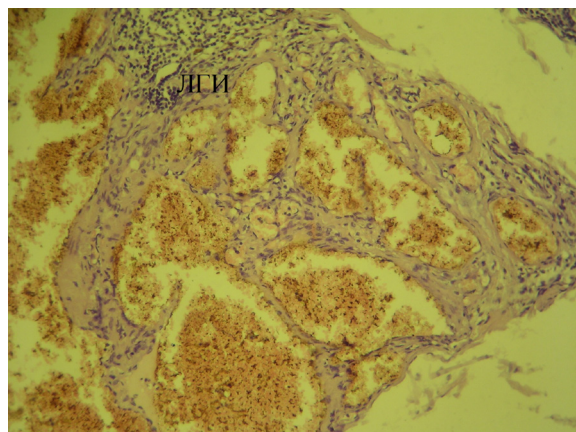


Рисунок 4 – Кавернозная ГА: ЛГИ – лимфогистиоцитарные инфильтраты

Комбинированные гемангиомы. Комбинированная ГА представляет собой сочетание поверхностной и подкожной ГА (простая и кавернозная). Проявляется клинически в зависимости от преобладания той или иной части сосудистой опухоли. Комбинированные ГА сочетали в себе признаки как капиллярной, так и кавернозной ГА (рисунок 5).

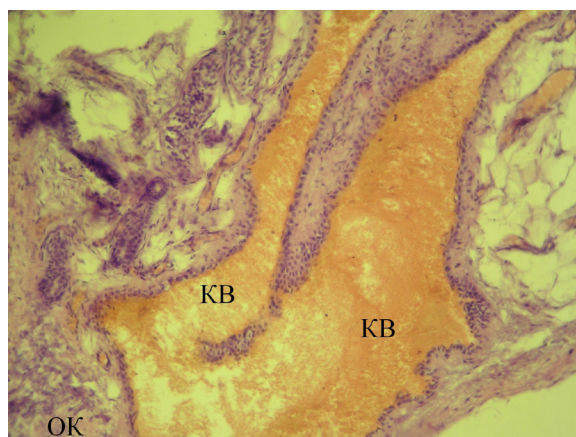


Рисунок 5 – Комбинированная ГА: ОК – опухолевые капилляры; KB – каверны

Гистологическая картина ГА, удаленных после криосклерозирующей терапии, изучена в 24 случаях. Во всех наблюдениях опухоль имела картину капиллярной ГА. Отмечалось обширное разрастание соединительной ткани, среди которой определяются мелкие островки ГА (рисунок 6).

В некоторых наблюдениях отмечаются ослизнение стромы и очаги кровоизлияния (рисунок 7). Сосуды с уменьшенным просветом различных диаметров и форм. Базальная мембрана сосудов утолщена, отмечаются некробиотические изменения клеток. В отдельных сосудах отмечалась пролиферация перицитов (рисунок 8).

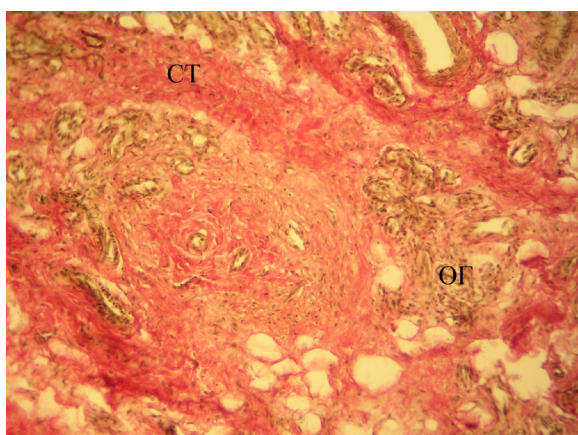


Рисунок 6 – Капиллярная ГА после криотерапии:
СТ – соединительная ткань; ОГ – островки ГА

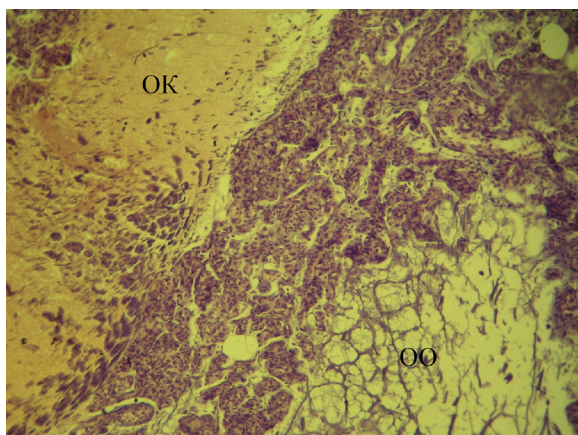


Рисунок 7 – Капиллярная ГА после криотерапии:
ОО – очаги ослизнения; ОК – очаги кровоизлияния

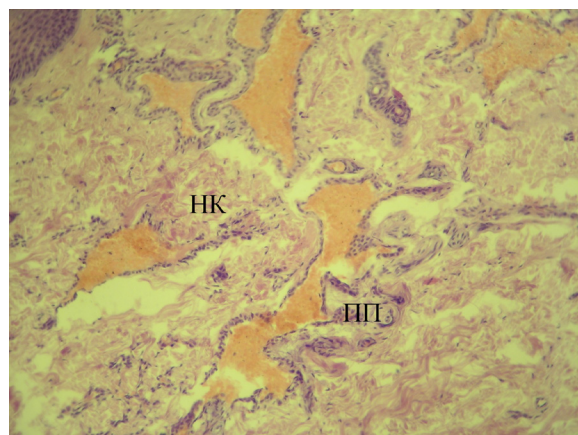


Рисунок 8 – Капиллярная ГА после склерозирующей
терапии: НК – некротизированные клетки;
ПП – пролиферация перicyтов

Таким образом, наше исследование показало, что в ГА, удаленных после криосклерозирующей терапии, отмечаются признаки, указывающие на их рецидивирование. С течением времени ГА увеличивались в размерах, поэтому было принято решение об оперативном их удалении.

Гистологически это характеризуется обширным разрастанием соединительной ткани, среди которой определяются мелкие островки ГА, а также сосуды с уменьшенным просветом различных диаметров и форм. Базальная мембрана сосудов утолщена, отмечаются некробиотические изменения клеток, чего не наблюдается у удаленных ГА, не подвергшихся криосклерозирующей терапии, что также является показанием к оперативному удалению.

Исходя из всего вышеизложенного, мы рекомендуем использовать высокочастотную радиохирургию, так как она является менее травматичным, удобным, эстетически более приемлемым и не дорогим методом лечения ГА.

Литература

1. Дифференциальная данных ангиодисплазий и гемангиом детского возраста / В.В. Шафранов, К.В. Константинов, Ю.А. Полев и др. // Хирургия. 2000. № 1.
2. Разуваев С.Н. Лечение гемангиом мягких тканей лица у детей методом СВЧ-криодеструкции в условиях поликлиники: автореф. дис. ... канд. мед. наук / С.Н. Разуваев. М., 2003. С. 8–12.
3. Терновский С.Д. Ангиомы // Хирургия детского возраста / С.Д. Терновский. М.: Медгиз, 1959. С. 179–186.
4. Исаков Ю.Ф. Хирургические болезни у детей / Ю.Ф. Исаков. М.: Медицина, 1998. С. 620–281.
5. Завьялов П.В. Кортикостероидная терапия гемангиом у детей / П.В. Завьялов, Д.Г. Гасанов // Хирургия. 1975. № 8. С. 127–129.
6. Холдин С.А. Гемангиомы и их лечение / С.А. Холдин. Л.: Медицина, 1935. С. 151.
7. Schwalbe C. Uber die Parenchymayosen und subkutanen Injektion des Alkohols und ahnlichen wirkender Stoffen. Archiv fur pathologische Anatomic und Physiologie und für klinische Medizin. 1872. Bd. 56. S. 360–373.
8. Meecks E.A., Gey J. B., Neaton L.D. Trombocytopenic purpura occurring with large haemangioma // Amer. J. Dis. Child. 1955. Vol. 90. № 3. P. 349–351.
9. Dover J.S. New approaches to the threatment of vascular lesions // Australia J. Dermatol. 2000. № 41. P. 14–48.