

ИССЛЕДОВАНИЕ ВОЗДЕЙСТВИЯ ДЕКОНГЕСТАНТА (НАФТИЗИНА) НА МОРФОЛОГИЮ СЛИЗИСТОЙ ОБОЛОЧКИ ПОЛОСТИ НОСА КРЫС

Н.Н. Заречнова, Р.М. Турсунов

Приведены результаты эксперимента наглядно демонстрирующего изменения слизистой оболочки полости носа под воздействием сосудосуживающих капель.

Ключевые слова: слизистая оболочка; нафтизин; мерцательный эпителий.

Острый ринит простудно-вирусной этиологии – одно из наиболее частых заболеваний, с которым встречается оториноларинголог. Лечение этого респираторно-вирусного и простудного заболевания многие больше проводят самостоятельно. При этом часто и бессистемно наряду с популярными методами терапии они используют сосудосуживающие препараты – деконгестанты в виде официальных капель [1–3]. Однако наряду с их действием, восстанавливающим на длительное время (от 3-х до 24 часов) носовое дыхание, проявляются и негативные проявления. К их числу можно отнести развитие медикаментозного вазомоторного насморка, возникающего при длительном использовании деконгестанта. При этом заболевании сначала возникают функциональные изменения, но при длительном времени использования деконгестантов появляются и необратимые органические изменения со стороны слизистой оболочки носа [3–6].

Учитывая отмеченное, мы сочли целесообразным провести экспериментальное исследова-

ние влияния декогенстанта на слизистую оболочку полости носа у крыс. Мы считаем, что данное исследование имеет большое практическое значение, переоценить которое невозможно, так как до сих пор в отечественной и зарубежной литературе недостаточно внимания уделено последствиям длительного использования деконгестантов и вызываемым при этом изменениям со стороны слизистой оболочки полости носа [7, 8].

Задача исследования сводилась к изучению действия наиболее часто используемого в ЛОР-практике деконгестанта – 0,1%-ного раствора нафтизина (официальные назальные капли, МНН – нафазолина гидрохлорида) – на слизистую оболочку носа лабораторных крыс при различных сроках их введения.

Исследование было осуществлено на 25 крысах весом 175 гр. Все они перед началом исследования были в возрасте двух месяцев. Из указанного количества крыс было сформировано пять групп по пять крыс в каждой. Одна группа была контрольной, остальным 20 крысам, разде-

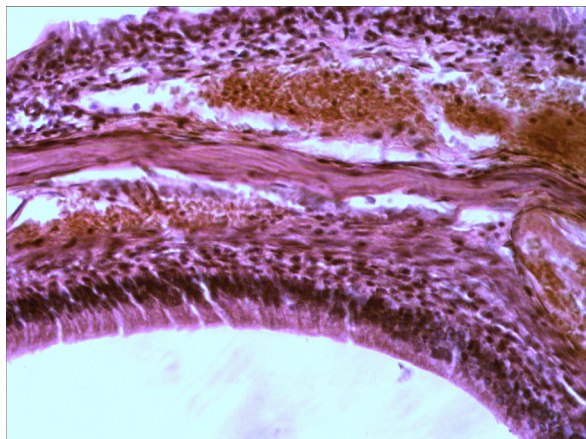


Рис. 1. Контроль. Слизистая оболочка носовой полости с эпителиальной выстилкой из однослойного многорядного мерцательного эпителия и собственной пластинки, состоящей из рыхлой волокнистой не оформленной соединительной ткани. Между отдельными её клетками видны слизистые железы и их выводные протоки. Ув. ок. 7×20 .
Окраска: гематоксилин-эозин

ленным на четыре группы, мы закапывали в нос нафтизин в течение различных сроков: двух недель, одного, трех и шести месяцев.

По окончании эксперимента крыс умерщвляли, соблюдая правила работы с экспериментальными животными. После этого иссекали фрагмент боковой стенки носа, заключали его в парафин, полученные срезы окрашивали гематоксилин-эозином с последующей микроскопией. На препаратах контрольной группы животных носовая полость была покрыта слизистой оболочкой, содержащей эпителиальную выстилку из однослойного многорядного мерцательного эпителия и собственной пластинки слизистой оболочки, состоящей из рыхлой волокнистой неоформленной соединительной ткани (рис. 1).

На базальной мембране различают четыре типа эпителиальных клеток: реснитчатые, которые составляют большинство, микроворсинчатые, базальные, бокаловидные. В собственной пластинке слизистой оболочки много эластических волокон и концевых отделов слизистых желез. Выводные протоки слизистых желез открываются на поверхности эпителия. В собственной пластинке слизистой оболочки встречаются разных размеров лимфатические фолликулы. Слизистая оболочка носовой полости богата сосуда-

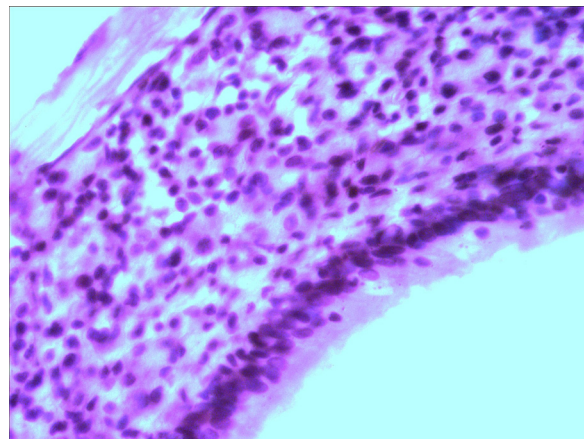


Рис. 2. Две недели воздействия нафтизина. Слизистая оболочка носовой полости. В эпителиальной выстилке увеличена многорядность клеток, в собственной пластинке явления отека и увеличение числа клеток. Ув. ок. 7×20 . Окраска: гематоксилин-эозин

ми, лежащими вблизи эпителиальной выстилки. Лимфатические сосуды образуют густую сеть.

Через две недели воздействия нафтизина на слизистую оболочку носовой полости в ней увеличивается многорядность эпителия, а высота клеток оказывается уменьшенной. В собственной пластинке слизистой оболочки, образованной рыхлой, волокнистой неоформленной соединительной тканью, видны явления отёка и увеличения числа клеток – в основном фибробластов, фиброцитов и лимфоцитов (рис. 2).

Через один месяц эксперимента изменения в слизистой оболочке были следующие, она была выстлана однослойным многорядным мерцательным эпителием. Высота эпителиальных клеток местами большая. Часть реснитчатого эпителия с поврежденными верхушками (рис. 3).

В соединительнотканной пластинке слизистой оболочки видны явления отёка. Кровеносные сосуды значительно расширены, заполнены кровью (рис. 4).

Через три месяца воздействия нафтизина слизистая оболочка носовой полости покрыта однослойным многорядным реснитчатым эпителием. Высота цилиндрического реснитчатого эпителия увеличена, по сравнению с предыдущим сроком наблюдения. Местами реснички на эпителии отсутствуют или имеют различную

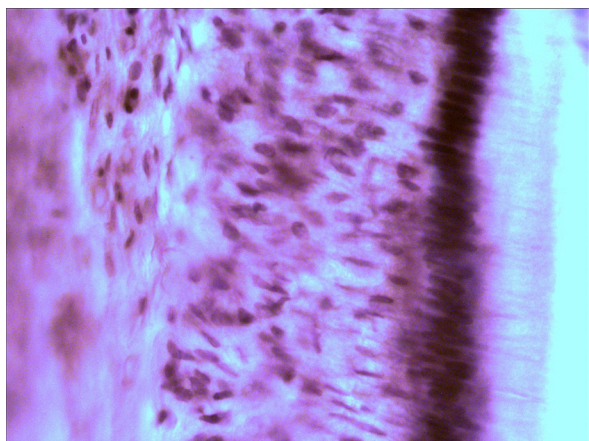


Рис. 3. Один месяц воздействия нафтизина. Слизистая оболочка носовой полости выстлана высокими клетками однослойного мерцательного эпителия. Ув. ок. 7×20 . Окраска: гематоксилин-эозин

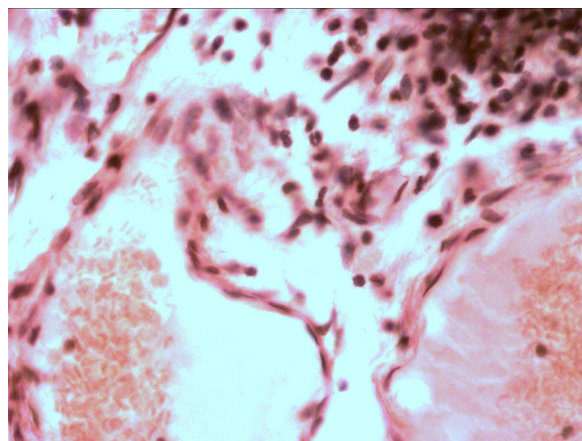


Рис.4. Один месяц воздействия нафтизина. В соединительнотканной пластинке слизистой оболочки видны явления отека. Кровеносные сосуды значительно расширены и заполнены кровью. Ув. ок. 7×20 . Окраска: гематоксилин-эозин

высоту, что обусловлено атрофией слизистой оболочки (рис. 5).

После полугодичного закапывания нафтизина слизистая оболочка носовой полости выстлана многоядным реснитчатым эпителием, встречаются участки слущенного эпителия, много бокаловидных клеток (рис. 6).

Собственная пластинка слизистой содержит утолщенные коллагеновые волокна в составе со-

единительной ткани, среди которой встречаются скопления круглоклеточных инфильтратов. Количество встречающихся лимфоидных фолликулов увеличено. Сосуды собственной пластинки слизистой, многочисленны, растянуты и заполнены кровью. На значительных участках полипозные разрастания слизистой оболочки (рис. 7).

Таким образом, полученные данные свидетельствуют о выраженных нарастающих изме-

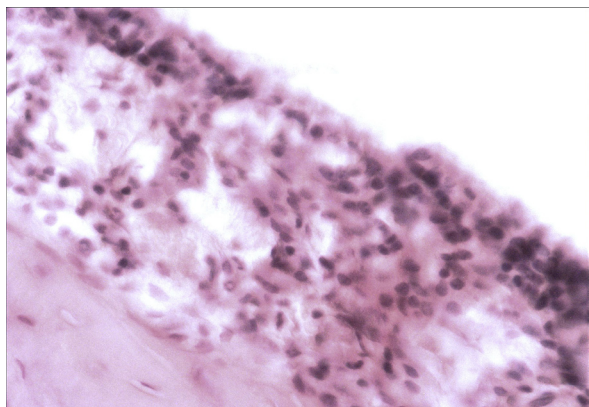


Рис. 5. Три месяца воздействия нафтизина. Слизистая оболочка носовой полости выстлана однослойным реснитчатым эпителием. Местами реснички на эпителии отсутствуют. Ув. ок. 7×20 . Окраска: гематоксилин-эозин

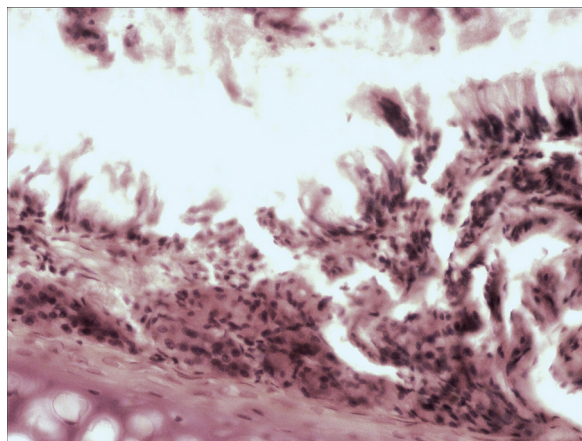


Рис. 6. Шесть месяцев воздействия нафтизина. Слизистая оболочка носовой полости выстлана многоядным реснитчатым эпителием, встречаются участки слущенного эпителия и много бокаловидных клеток. Ув. ок. 7×8 . Окраска: гематоксилин-эозин

нениях слизистой оболочки по мере увеличения сроков эксперимента. Действие нафтизина вызывают в слизистой оболочке носовой полости утолщение мерцательного эпителия. В ней появляется выраженная многорядность, гибель ресничек, увеличение числа бокаловидных клеток. Встречаются очаги слущенного эпителия, лежащего в просвете носового хода и очаги полипозных разрастаний слизистой оболочки. Собственная пластинка с явлениями отёка, утолщения коллагеновых волокон, круглоклеточными инфильтратами, множество лимфоидных фолликулов. Сосуды многочисленные, стенки их растянуты и заполнены кровью. Концевые отделы желез растянуты, заполнены секретом. В соединительно-тканой пластинке утолщение и огрубление коллагеновых волокон, явления отёка и круглоклеточная инфильтрация. Сосуды расширены и наполнены кровью.

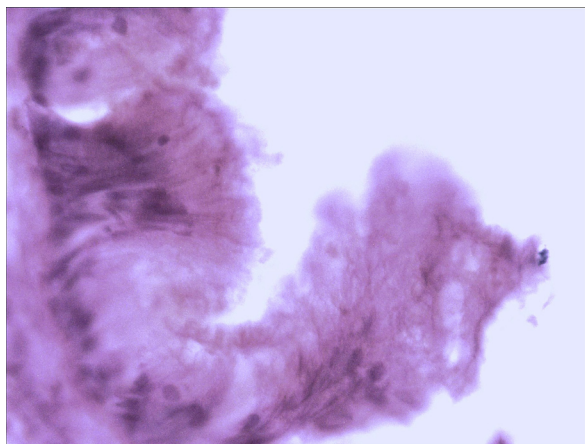


Рис. 7. Шесть месяцев воздействия нафтизина. Слизистая оболочка носовой полости. На значительных участках полипозные разрастания слизистой оболочки. Ув. ок. 7×40 . Окраска: гематоксилин-эозин

Все эти изменения со временем нарастают и наиболее отчетливо видны в окрашенных сре-

зах при закапывании нафтизина в течение шести месяцев.

Все полученные сведения свидетельствует о том, что назначение деконгестантов не безразлично для слизистой оболочки носа. Особенно рельефно это выявляется при их длительном применении. Учитывая полученные данные и наши клинические наблюдения, следует признать, что деконгестанты должны использоваться только в короткие сроки и по строгим показаниям. Что следует учитывать при лечении насморка.

Литература

1. Марков Г.И. Исследование влияния некоторых лекарственных веществ на двигательную активность мерцательного эпителия в эксперименте // Вестник оторинолар. 1976. № 6. С. 13–14.
2. Пискунов С.З. и др. Методика исследования функционального состояния слизистой оболочки полости носа: методические рекомендации / С.З. Пискунов, Г.З. Пискунов, С.П. Разиньков. М., 1983.
3. Шмагина А.П. Мерцательное движение. М., 1988. С. 25–34.
4. Плужников М.С. и др. Слизистая оболочка носа. Механизмы гомеостаза и гомеокинеза: монография / М.С. Плужников, А.Г. Шантуров, Г.В. Лавренова, Е.В. Носуля. М., 1995. С. 7–16.
5. Гсахис Б.И. О влиянии некоторых лекарственных веществ на деятельность мерцательного эпителия пищевода лягушки // Вестник оторинолар. 1960. № 4. С. 38–45.
6. Фейгин Г.А. и др. Вазомоторный насморк: монография / Г.А. Фейгин, В.А. Насыров. Бишкек, 1994. С. 23–28.
7. Al-Bazzaz F.J. Regulation of salt and water transport across airway mucosa // Clin. Chest Med. 1986. Vol. 7. P. 249–272.
8. Al-Bazzaz F.J., Kelscy J.G., Kaage D. Substance P stimulation of chloride secretion by canine tracheal mucosa // Ibid. 1985. Suppl. 131. P. 86–89.