

УДК [616-092.9 : 618.11] : 618.14-006.36 (575.2) (04)

ВЛИЯНИЕ ПЕПТИДОВ, ВЫДЕЛЕННЫХ ИЗ ТКАНИ МИОМЫ МАТКИ ЖЕНЩИН, НА МОРФОФУНКЦИОНАЛЬНОЕ СОСТОЯНИЕ ЯИЧНИКОВ У САМОК КРОЛИКОВ

Е.Е. Суманов

Рассматриваются изменения морфологической структуры яичников в связи с введением I и II фракций пептидов, выделенных из миоматозной ткани женщин, самкам кроликов, которые могут свидетельствовать об изменении их функции.

Ключевые слова: миома матки; пептиды; яичники; самки; кролики.

Несмотря на крупные достижения в лечении и профилактике миомы матки, актуальность этой медико-биологической проблемы всё ещё велика [1]. В современной доступной нам литературе имеется много работ, свидетельствующих о связи нарушений функции яичников с синтезом [2] и метаболизмом [3] женских половых гормонов. Кроме того, нарушения функции яичников некоторые исследователи объясняют влиянием продуктов воспаления [4], сопутствующими гинекологическими [5] и соматическими заболеваниями [6].

Целью настоящего исследования явилось изучение морфофункционального состояния яичников у экспериментальных кроликов на 40-й день после окончания 15-дневного внутримышечного введения пептидов, выделенных из ткани миомы женщин.

Материалы и методы. У 57 женщин из ткани миомы после миомэктомии методом уксуснокислой экстракции выделены гуморальные факторы, которые мы вводили внутримышечно самкам кроликов. Эвтаназию животных осуществляли после предварительного ингаляционного наркоза хлороформом. Эксперименты проведены в весенний период 2010 г. на 15 беспородных кроликах-самках массой от 3 до 5 кг. Все животные до начала экспериментов в течение двух недель находились в виварии НХЦ на стандартном по ГОСТу питании. Изучение морфофункционального состояния яичников у животных проводили до опытов (фон), на 40-й день после окончания 15-дневного внутримышечного введения первой и второй пептидных фракций в

дозе один мг/кг массы тела, один раз в сутки в течение 15 дней. В качестве контроля (препарата сравнения) пяти кроликам в таком же объёме вводился стерильный 0,9%-ный раствор хлорида натрия в те же сроки. Морфофункциональное состояние яичников изучали на гистологических срезах после окраски гематоксилин-эозином и по Ван-Гизону.

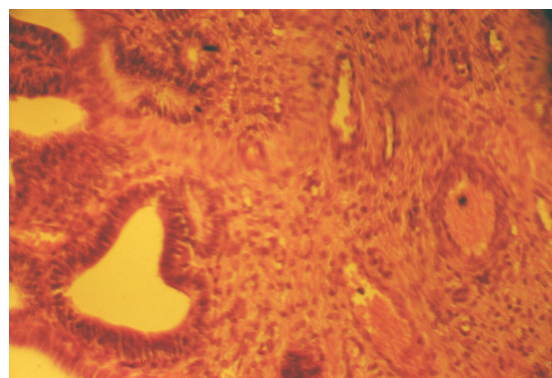


Рис. 1. Яичник здорового кролика.
Окраска гематоксилин-эозином. Ув. 40×7.
Корковое и мозговое вещество

Результаты и их обсуждение. Исследование яичников здоровых животных (контроль) показало, что в яичнике чётко различается корковое и мозговое вещество (рис. 1). Мозговая часть яичника образована соединительной тканью, по которой проходят магистральные кровеносные сосуды и нервы. В корковой части яичника под капсулой располагаются многочисленные примордиальные фолликулы. Каждый примордиаль-

ный фолликул состоит из зачатковой яйцеклетки (овогонии), окружённой слоем фолликулярных клеток.

Между примордиальными фолликулами встречаются растущие фолликулы разной степени зрелости, а также атрофирующиеся фолликулы. Кроме того, в корковой части яичника располагаются жёлтые тела.

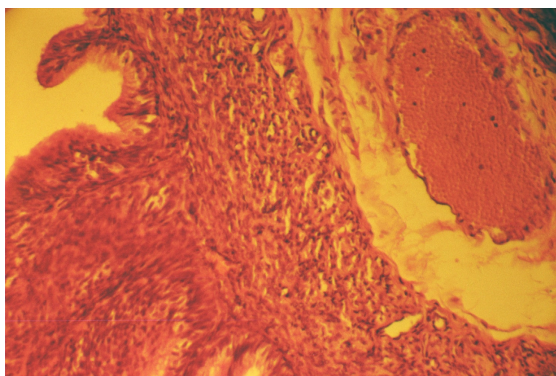


Рис. 2. Яичник кролика на 40-й день после окончания 15-дневного введения фракции 1. Окраска гематоксилин-эозином. Ув. 40×7. Фолликулярные кисты

На 40-й день после окончания 15-дневного введения первой фракции видна выраженная пролиферация мезотелия с формированием сосочков на белочной оболочке. Во всех полях зрения имеются единичные фолликулярные кисты, их просвет выстлан многорядным эпителием (рис. 2). Практически нет фолликулярных кист, содержащих ооцит первого порядка. Просвет этих кист представлен клеточным субстратом, т. е. фолликул замещён соединительной тканью. Описанные признаки свидетельствуют о том, что фолликулы не доходят до стадии созревания яйцеклетки. На этом фоне резко ускоряются явления редукции с формированием рубчиков на месте фолликулов. Вся эта морфологическая картина в яичниках формирует фиброз и разрастание соединительной ткани. В тека-ткани признаков лютеинизации практически нет. В строме яичника в двух случаях из пяти наблюдений выявлялись серозные кисты. У таких животных количество тека-ткани в яичнике уменьшено, она атрофирована. На всех препаратах белочная оболочка значительно утолщена, а лимфатические сосуды расширены. Фолликулы на срезах расположены в глубине от белочной оболочки, что свидетельствует об отсутствии овуляции. В связи с этим происходит атрофия фолликулов.

На 40-й день после окончания 15-дневного введения второй фракции чётко видна атрофия тека-ткани. Во всех гистологических срезах выражены гемодинамические сдвиги, выражающиеся полнокровными кровеносными сосудами и единичными кровоизлияниями. В жёлтых телах присутствуют кисты на разных стадиях развития. Фолликулярные кисты встречаются в единичных полях зрения (рис. 3). Примордиальные фолликулы расположены в подбелочной оболочке, количество их значительно уменьшено. Во всех фолликулах выражены явления липоматоза. Если у контрольных самок кроликов жёлтое тело было солидным сплошным полем, то у опытных животных на этот срок обследования оно имеет вид отдельных островков, в которых формируются кисты. В строме яичников также отмечаются явления липоматоза. Вероятно, именно этим объясняется жёлтый цвет яичника, который обратил на себя внимание при заборе материала. Лютеиновые клетки увеличены в размерах. Во многих лютеиновых клетках нет ядер, а цитоплазма их заполнена жировыми включениями. Мы считаем, что эти признаки свидетельствуют не только о несостоятельности лютеиновых клеток, но и о дегенерации всего жёлтого тела в целом.

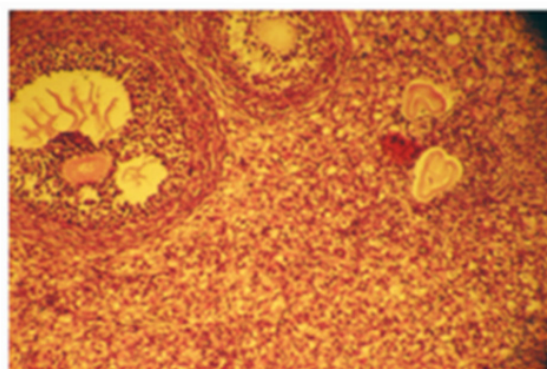


Рис. 3. Яичник кролика на 40-й день после окончания 15-дневного введения фракции 2. Окраска гематоксилин-эозином. Ув. 40×7. Фолликулярные кисты и тека-ткань

Таким образом, у животных, получавших первую фракцию, на 55-й день опыта резко уменьшалось количество тека-ткани и примордиальных фолликулов, в которых были выражены явления липоматоза. В яичниках лютеиновые клетки не содержали ядер, а цитоплазма их была заполнена жировыми включениями. У животных после введения второй фракции на этот срок бы-

ло резко снижено количество тека-ткани и число примордиальных фолликулов, в которых была выражена кистозная дегенерация и отсутствовали зрелые яйцеклетки.

Литература

1. *Aboyeji A.P., Ijaya M.A., Niger J.* Uterine fibroids: a ten-year clinical review in Ilorin, Nigeria // *Med.* 2002. Vol. 11, № 1. P. 16–19.
2. *Buttram V.C., Reiter R.C.* Uterine leiomyomata: etiology, symptomatology and management // *Fertil. Steril.* 2001. P. 433–445.
3. *Жаров Е.В. и др.* Практическое руководство по гинекологической эндокринологии / Е.В. Жаров, В.П. Серов, В.Н. Прилепская. М.: Русфармамед, 2005. 426 с.
4. *Вихляева Е.М.* Руководство по эндокринной гинекологии. М.: ООО “Медицинское информационное агентство”, 2006. 784 с.
5. *Dal Cin P., Brosens I., Johannisson E.* Clinical, pathological, cytogenetic and molecular investigations of uterine leiomyomata // *TFO.* 1999. Vol. 10, № 2. P. 47–49.
6. *Мельников Ю.Т. и др.* О морфогенезе экспериментальных миом матки / Ю.Т. Мельников, Т.Е. Журавлева // *Архив патологии.* 1993. Т. 35, № 1. С. 37–40.