

УДК 615.462:617.3 (575.2) (04)

ПРИМЕНЕНИЕ ОСТЕОПЛАСТИЧЕСКИХ МАТЕРИАЛОВ ПРИ РЕВИЗИОННОМ ЭНДОПРОТЕЗИРОВАНИИ ТАЗОБЕДРЕННОГО СУСТАВА

*Н.В. Загородний, В.В. Левин, А.С. Канаев, М.Дж. Абакиров,
Д.А. Савашук, С.А. Павлов, А.Ф. Панасюк, К.Р. Шерматов*

Представлены результаты применения материала “остеоматрикс” при ревизионном эндопротезировании тазобедренного сустава. Отмечены хорошие и отличные результаты после проведенного хирургического лечения.

Ключевые слова: тазобедренный сустав; ревизионное эндопротезирование; нестабильность; аллотрансплантат; остеоматрикс; кортикальный трансплантат; костные чипсы.

Введение. Известно, что основной причиной образования асептической нестабильности эндопротеза, а следовательно, и костных дефектов, являются частицы износа полиэтилена, которые, хотя и поглощаются фагоцитирующими клетками, но не подвергаются дальнейшему лизису. При гибели таких клеток частицы синтетического полимера вновь поглощаются близлежащими клетками и одновременно высвобождается большое количество лизосомальных ферментов, которые оказывают свое разрушающее действие непосредственно в зоне контакта имплант-кость и приводят к формированию обширных костных дефектов [1–4]. Одним из основных требований к остеопластическому материалу является его надежная фиксация в месте заполнения. Это связано тем, что в противном случае он может быть просто вымыт током крови из заполняемого дефекта [5, 6].

Применение материала “остеоматрикс” полностью решает этот вопрос: его губчатая структура и прочностные характеристики позволяют плотно заполнять костные дефекты.

Применение костных трансплантатов в эндопротезировании тазобедренного сустава всегда было оправдано при наличии дефектов, связанных с дисплазиями вертлужной впадины, лизисом кости при ревматоидном артрите, дефектах, возникших при асептической нестабильности эндопротеза [7–9]. В таких случаях применяется как структурный, так и измельченный костный материал. В литературе имеются данные о высоком проценте нестабильности вертлужного компонента (46 %) у пациентов, которым был применен крупный структурный трансплантат для

покрытия гнезда эндопротеза. Как выражаются сами авторы, данная нестабильность наступает “внезапно и катастрофически” [1, 10]. Имеются также противоположные данные, демонстрирующие весьма обнадеживающие результаты – от 0 до 5 % асептической нестабильности гнезда вертлужной впадины на отдаленных сроках наблюдения. Первичная протрузия вертлужной впадины при ревматоидном артрите или при других видах остеоартроза весьма успешно восстанавливается при помощи укрепляющих колец с использованием костных трансплантатов в виде стружки или пластин, в зависимости от дефекта. До 82 % хороших результатов по данным литературы получены при применении антипротрузионного кольца Мюллера на сроках наблюдения до 10 лет [11–13]. Большинство ревизионных операций неизбежно требуют костную пластику либо вертлужной впадины, либо проксимального отдела бедренной кости. До 4 % бесцементных вертлужных компонентов эндопротезов требуют ревизионного вмешательства на сроках после 4 лет, что свидетельствует об отличных результатах применения бесцементной фиксации [3]. Несмотря на данные сообщения, становится ясно, что имеются определенные условия, при которых бесцементные компоненты демонстрируют высокий уровень нестабильности. В таких случаях антипротрузионные кольца в комбинации с костной пластикой могут предотвратить миграцию гнезда впадины и рассматриваться как метод выбора, если так называемая биологическая фиксация компонента оказалась неудовлетворительной.

Успешное применение структурных трансплантатов при восстановлении значительных дефектов вертлужной впадины было описано во многих публикациях [14, 15].

Применение костной пластики проксимального отдела бедра методом импакции костной стружки, а также кортикальных трансплантатов доказало свою эффективность.

Целью этой статьи является анализ и представление результатов нашего собственного опыта применения техники аллопластики при ревизионном эндопротезировании тазобедренного сустава у разных групп пациентов.

Материал и методы. На базе отделения ортопедии ГКБ № 31 в период с 2003 по 2010 г. нами были прооперированы 27 пациентов с асептической нестабильностью эндопротезов с применением костной пластики. У 12 (44,4±9,7 %) пациентов обнаружена нестабильность обоих компонентов эндопротеза, у 8 (29,6±9,0 %) – нестабильность вертлужного компонента, у 7 (25,9±8,6 %) – нестабильность бедренного компонента. Женщин было 24 (88,9±6,2 %) и 3 (11,1±6,2 %) – мужчины. Для оценки дефицита костной ткани мы пользовались классификацией Paproski для того, чтобы до операции определить необходимость и характер костной аллопластики, в особенности, если костный банк в больнице отсутствует и необходимо заказывать аллотрансплантат в специализированной лаборатории. В некоторых случаях мы применяли планирование объема необходимого костного аллотрансплантата на основании рентгенограмм в переднезадней и боковой проекциях. При оценке рентгенограмм мы использовали простые математические формулы для попытки спрогнозировать необходимый объем костных чипсов.

Рассчитав объем дефекта, мы можем представить объем необходимого остеопластического костного аллотрансплантата. 7 (25,9±8,6 %) пациентов имели 3А тип ацетабулярного дефекта, где костная стружка и пластинчатые трансплантаты были использованы в комбинации с кольцом Мюллера или Бур-Шнайдера. Последнее фиксировалось 3–4 винтами для достижения прочной фиксации всей этой конструкции к материнской кости. 8 (29,6±9,0 %) случаев были отнесены к 2А типу дефектов, где применялись костные чипсы и кольцо Мюллера. 3 (11,1±6,2 %) больных были отнесены к 2В типу дефектов вертлужной впадины, в этих случаях мы также применяли кольцо Мюллера с пластикой костными чипсами. 1 (3,7±3,7 %) из этих больных был отнесен к 2С типу дефектов вертлужной впади-

ны, в этом случае использовали кольцо Мюллера с пластикой костными чипсами. У 6 (22,2±8,1 %) пациентов применялись структурные костные трансплантаты для закрытия дефектов проксимального отдела бедра. Боковая стенка бедра открывалась при помощи осцилляторной пилы, разрушали костные мосты, только после этого ножку удавалось удалить. Мягкие ткани вокруг головок эндопротезов у этих больных были без признаков металлоза. У одной пациентки имелся значительный дефект проксимального отдела бедра, который был замещен значительных размеров аллотрансплантатом, повторяющим полностью форму дефекта бедра и фиксированным проволочными швами. После 12 месяцев остеоинтеграция отмечалась на контрольной рентгенограмме. При ревизии бедренных компонентов мы использовали: бесцементную ножку Вагнера – в 3 случаях (15,0±8,2 %), Ильза – в 13 (65,0±10,9 %), Аллокласик – в 3 (15,0±8,1 %), онкологическую – в 1 (5,0±5,0 %). Костная пластика в эндопротезировании тазобедренного сустава, несомненно, является весьма успешным методом, улучшающим результаты лечения. Несмотря на некоторые данные о высоком уровне неудач при применении костной пластики верхнелатерального аспекта вертлужной впадины (46 %), имеются совершенно противоположные результаты, где отмечается всего до 5 % нестабильностей вертлужного компонента на сроках наблюдения в 7 лет. Наши собственные результаты подтверждают последнее со 100%-ным успехом после операции через 5 лет. Преимущества восстановления вертлужной впадины с применением кольца Мюллера описаны во многих клинических публикациях. Как рекомендует сам автор, а также по рекомендации Charnley, полость под антипротрузионным кольцом заполняется костным цементом. Однако последние сообщения доказывают успешность применения костной пластики для заполнения полости под кольцом. После 7 лет наблюдения результаты весьма обнадеживающие. В нашем исследовании мы получили результаты, соответствующие вышеизложенным, и по отдаленным срокам надеемся представить данные в следующих публикациях. Эффективность лечения оценивалась по шкале Харрис, рентгенологический анализ проводился через 3, 6, 12 и 18 месяцев после операции.

Для восстановления центра ротации при ревизионном эндопротезировании необходимо адекватное заполнение дефекта костной ткани вертлужной впадины различными остеопластическими материалами.

В работе мы использовали методику костной аллопластики, т.е. для замещения дефекта костной ткани применяли аллокость. Во время операций пользовались четырьмя видами остеопластического материала (в зависимости от объема дефекта): костные чипсы, кортикальные трансплантаты, гранулы, костные блоки. Важным этапом в подготовке к ревизионному эндопротезированию является предоперационное планирование. Тщательное планирование позволяет избежать опасных интраоперационных ошибок.

После хирургического доступа к тазобедренному суставу производилась интраоперационная оценка объема дефекта костной ткани, предполагаемого размера и необходимого уровня расположения вертлужного компонента для анатомического восстановления центра ротации. После с помощью ацетабулярных риммеров возрастающего размера обрабатывали вертлужную впадину. Остеопластический материал замачивали в крови пациента и заполняли им дефекты костной ткани. Для адекватного заполнения дефекта и необходимого уплотнения костной массы использовали импактор. Мы производили уплотнение костного трансплантата, пока не получали плотного заполнения дефекта костной массой вертлужного и бедренного компонентов. Затем производили имплантацию вертлужного компонента подобранного размера. Далее по стандартной методике выполняли имплантацию бедренного компонента и вправление эндопротеза. Рану ушивали послойно, анатомично.

Результаты и обсуждение. При ревизионном эндопротезировании с применением цемента имеется высокий процент нестабильностей вертлужного компонента, достигающий 30 % после относительно короткого периода наблюдений (4–7 лет). Применение костной пластики для восстановления нормального центра вращения сустава и биомеханики конечности позволяет улучшить качество ревизионных операций. В случаях, когда имеется значительный костный дефект при ревизии нестабильного эндопротеза, практическое значение, в особенности, имеет применение костной пластики. Применение крупных структурных костных трансплантатов вполне оправдано в случаях, если материнская кость не может обеспечить стабильность компонентов. Некоторые публикации представляют пессимистичные результаты применения крупных костных трансплантатов, в то время как другие авторы доказывают обратное с 97%-ным успешным результатом при наблюдении в течение 6 лет. В нашей небольшой серии наблюдений

за поведением крупных костных трансплантатов, примененных в ревизионном эндопротезировании, отмечается 100%-ная остеоинтеграция через 12 месяцев после операции, что является весьма обнадеживающим фактом, позволяющим рекомендовать данный метод для широкого применения в подобных клинических случаях.

Нами проанализированы отдаленные результаты у 27 оперированных пациентов с дефектами костной ткани в сроки от 6 до 84 мес. Максимальный объем потребовавшегося костного трансплантата составил 178 см³, минимальный – 27 см³, в среднем для одной операции использовали 69 см³ костных чипсов. За отмеченный период нестабильности компонентов эндопротеза не наблюдалось ни у одного пациента, гнойных осложнений в данной группе не было. Был вправлен 1 (3,7±3,7 %) вывих эндопротеза на 12 суток после операции. На данный момент все пациенты этой группы живы. У 87 % больных рентгенологически отмечалось восстановление центра ротации на должном уровне, соответствующем уровню центра ротации здорового тазобедренного сустава или уровню центра ротации уже имплантированного эндопротеза. У 13 % оперированных центр ротации был расположен выше требуемого уровня. В связи с давностью процесса восстановление центра ротации на прежнем уровне могло привести к большим сложностям при вправлении эндопротеза из-за тяжелой контрактуры. У этих пациентов оценивалось натяжение мышц интраоперационно путем тракции и низведения бедра и принималось решение о смещении центра ротации. Укорочение оперированной нижней конечности в таких ситуациях не превышало 1,5 см. По клинко-рентгенологической картине остеоинтеграция и перестройка костного трансплантата происходили в сроки от 5 до 8 мес. Оценку проводили по данным контрольных рентгенограмм. Хорошим считали результат при отсутствии зон остеолитизиса около компонентов и приближении рентгенологической структуры трансплантатов к плотности нормальной кости. В течение последнего года для оценки перестройки костного трансплантата используем методику сцинтиграфии. 10 пациентам данной группы проведено сцинтиграфическое исследование области оперированного тазобедренного сустава через 3, 6 и 12 мес. после хирургического вмешательства. В первые 3 мес. у всех отмечается повышенное накопление радиофармпрепарата (РФП) костным трансплантатом, что свидетельствует об активных процессах остеоинтеграции и перестройки

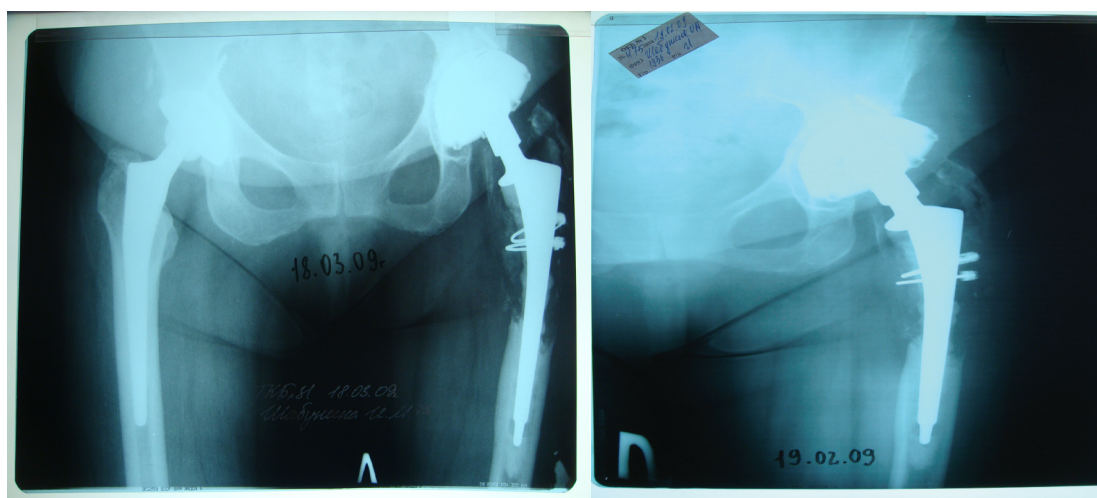


Рис. 1, 2. Рентгенограммы пациентки Ш. до операции



Рис. 3, 4. Интраоперационные рисунки пациентки Ш. Удаленный ацетабулярный компонент, головка и полиэтиленовый вкладыш

остеопластического костного трансплантата. В дальнейшем при исследовании через 6 мес. отмечали снижение накопления РФП в данной зоне, к первому году с момента операции накопление РФП в зоне операции было равно таковому в неоперированном суставе. Производилась оценка функционального результата по шкале Харриса через 6, 12, 24, 36 и 48 мес. после операции.

Результаты через 6 мес. после операции оценены у 27 больных по шкале Харриса: у 14 (51,8±9,8 %) было отличное состояние (90–100 баллов), у 10 (37,0±9,5 %) – хорошее (80–89), у 3 (11,1±6,2 %) – удовлетворительное.

Спустя 12 мес. результаты оценены у 24 пациентов. Распределение по шкале Харриса было следующим: у 12 (50,0±10,4 %) больных – отличное состояние, у 9 (37,5±10,1 %) – хорошее, у 3 (12,5±6,9 %) – удовлетворительное.

Спустя 24 мес. обследованы 23 пациента: у 11 (47,8±10,6 %) было отличное состояние, у 10 (43,5±10,6 %) – хорошее, у 2 (8,7±6,0 %) – удовлетворительное.

36 мес. под наблюдением находились 19 больных: у 9 (47,4±11,8 %) было отличное состояние, у 8 (42,1±11,6 %) – хорошее, у 2 (10,5±7,2 %) – удовлетворительное.

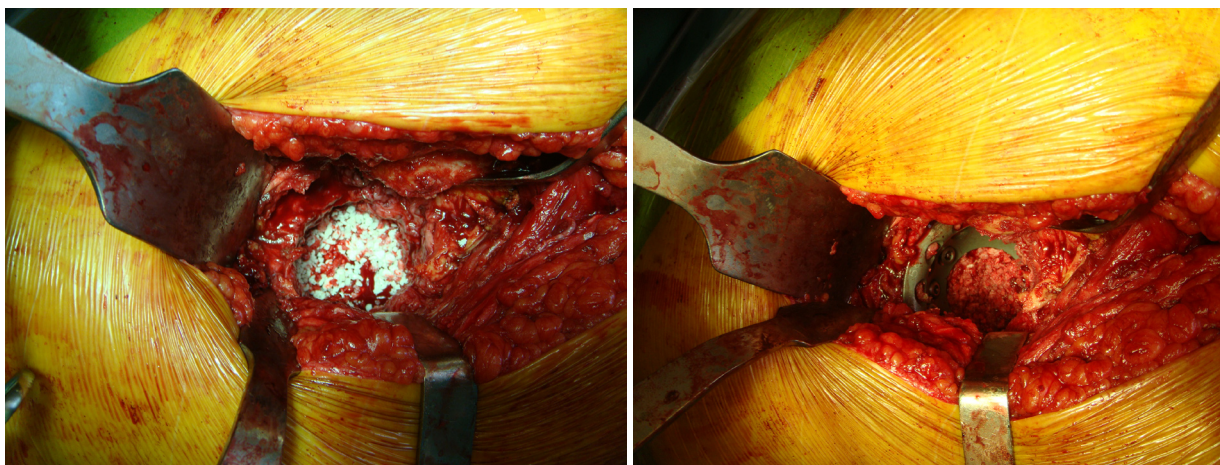


Рис. 5, 6. Интраоперационные рисунки пациентки Ш. после пластики вертлужной впадины и установки кольца Мюллера

Через 48 мес. результаты оценены у 15 больных: у 7 (46,7±13,3 %) были отличные результаты, у 7 (46,7±13,3 %) – хорошие, у 1 (6,7±6,7 %) – удовлетворительные.

Удовлетворительные результаты по шкале Харриса встречались у пациентов, которым не был полностью восстановлен центр ротации.

Выводы. Таким образом, приведенные нами клинические данные реально доказывают, что применение материала “остеоматрикс” при ревизионном эндопротезировании тазобедренного сустава имеет большое будущее потому, что в итоге проведенного хирургического лечения были отмечены в основном хорошие и отличные результаты. При этом данный подход к восстановлению костных дефектов позволил не только устранить нестабильность компонентов эндопротеза, но и стабилизировать функциональные характеристики поврежденного сустава на длительный период.

Клинический пример. Пациентка Ш. 72 года. Диагноз: первичный двусторонний коксартроз, длительность заболевания 15 лет. В 2003 г. перенесла трансплантацию почки, принимает кортикостероиды. Оценка состояния тазобедренного сустава до операции – 49,6 баллов. Уровень болевого синдрома составил: 8,0 – в верхней трети бедра, 5,5 – в средней, 4,0 – в нижней. Рентгенологически – признаки асептической нестабильности вертлужного компонента (рис. 1, 2).

26 марта 2009 г. выполнено ревизионное реэндопротезирование вертлужного компонента левого тазобедренного сустава. Удалены ацетабулярный компонент, головка и полиэтиленовый вкладыш (рис 3, 4).

Установлено ацетабулярное укрепляющее кольцо Мюллера 58 мм с фиксацией 4 винтами (20, 20, 25, 30), чаша Мюллера 54 мм. Костные дефекты были плотно заполнены материалом “остеоматрикс” (рис. 5, 6).

Литература

1. Загородний Н.В., Магомедов Х.М., Омельченко К.А. Ревизионное эндопротезирование тазобедренного сустава // Травматология и ортопедия: современность и будущее: Матер. международ. конгр. 2003. С. 109–110.
2. Загородний Н.В. с соавт. Титановые сплавы в эндопротезировании тазобедренного сустава // Вестник травматологии и ортопедии им. Н.Н. Приорова. 2000. № 1. С. 73–76.
3. Загородний Н.В. Эндопротезирование при повреждениях и заболеваниях тазобедренного сустава: дис. ... д-ра мед. наук. М., 1998. 406 с.
4. Лаврищева Г.И., Оноприенко Г.А. Морфологические и клинические аспекты репаративной регенерации опорных органов и тканей. М.: Медицина, 1996.
5. Лекишвили М.В., Балберкин А.В., Васильев М.Г., Колондаев А.Ф. и др. Первый опыт применения в клинике костной патологии биокомпозиционного материала “остеоматрикс” // Вестник травматологии и ортопедии. 2002. № 4. С. 80–84.
6. Магомедов Х.М. Эндопротезирование тазобедренного сустава у больных с протрузией вертлужной впадины: дис. ... канд. мед. наук. М., 2000. 178 с.

7. *Панасюк А.Ф., Саващук Д.А., Ларионов Е.В., Кравец В.М.* Биоматериалы для тканевой инженерии и хирургической стоматологии (Ч. 1, 2.) // Клиническая стоматология. 2004. № 1–2. С. 44–46, 54–57.
8. *Панасюк А.Ф., Саващук Д.А.* Способ получения сульфатированных гликозаминогликанов из биологических тканей. Патент РФ № 2304441 от 27.10.2007 и международные патенты – PCT WO 2007/049987 A1 и PCT WO 2007/049988 A1 от 03.05.2007.
9. *Фриденштейн А.Я., Лалыкина К.С.* Индукция костной ткани и остеогенные клетки предшественники. М.: Медицина, 1973.
10. *Brown R.* Strategies for cell engineering in tissue repair // Wound Rep. Req. 1997. № 5. P. 212–214.
11. *Griffith L.G.* Polimeric biomaterials // Acta Mater. 2000. № 48. P. 263–277.
12. *Hayashi T.* Biodegradable polymers for biomedical uses // Prog. Polym. Sci. 1994. № 19. P. 663–702.
13. *Han J., Meng H.X., Tang J.M., Li S.L., Tang Y., Chen Z.B.* The effect of different platelet-rich plasma concentrations on proliferation and differentiation of human periodontal ligament cells in vitro. // Cell Prolif. 2007. № 40 (2). P. 241–252.
14. *Hofmann A., Konrad L., Hessmann M.H., Kuchle R., Korner J., Rompe J.D., Rommens P.M.* The influence of bone allograft processing on osteoblast attachment and function // J. Orthop.Res. 2005. № 23. P. 846–854.
15. *Ishida K., Kuroda R., Miwa M., Tabata Y., Hoku-go A., Kawamoto T., Sasaki K., Doita M., Kurosaka M.* The regenerative effects of platelet-rich plasma on meniscal cells in vitro and its in vivo application with biodegradable gelatin hydrogel // Tissue Eng. 2007. № 13 (5). P. 1103.