

УДК 611.018:576.5:616-006 (575.2) (04)

УЛЬТРАСТРУКТУРНЫЕ ОСОБЕННОСТИ АДЕНОМ ТОЛСТОЙ КИШКИ

Г.А. Хамидуллина

Изложены результаты ультраструктурного анализа предрака и ранних форм рака ободочной и прямой кишки в качестве дополнительной информации о степени дифференцировки клеток в аденомах при прогнозировании болезни и выборе лечения.

Ключевые слова: аденома; колоректальный рак; малигнизация.

Анализ литературы последних лет свидетельствует о неуклонной тенденции к росту заболеваемости колоректальным раком во всем мире. В структуре онкологической заболеваемости колоректальный рак прочно занимает второе-третье место в большинстве экономически развитых стран мира как у мужчин, так и у женщин [1–4]. В Казахстане за последние 20 лет регистрируется отчетливый рост заболеваемости и смертности от этого вида злокачественной опухоли. Несмотря на относительно невысокий уровень заболеваемости колоректальным раком населения Казахстана, результаты эпидемиологических исследований свидетельствуют о ее неуклонном росте среди всех групп населения в большинстве регионов республики [5].

В литературе не приводятся специальные данные о частоте выявления ранней онкологической патологии. Удельный вес облигатных предраковых заболеваний в клинической патологии прямой и ободочной кишок составляет 28,2 %, а рак этой локализации выявляется в 2,6 % случаев [1–4]. Главным же фактором в возникновении рака этой локализации является пораженность большого полипами, которая во много раз превышает частоту предрасполагающих к раку болезней толстой кишки, а индекс малигнизации для полипов предположительно колеблется от 1:35 до 2:3 [6, 7]. Существует много документально подтвержденных наблюдений развития инвазивного рака в толще аденоматозного полипа. Спектр морфологических проявлений малигнизации в аденоме широк: от дисплазии и атипии до очагового и инвазивного рака.

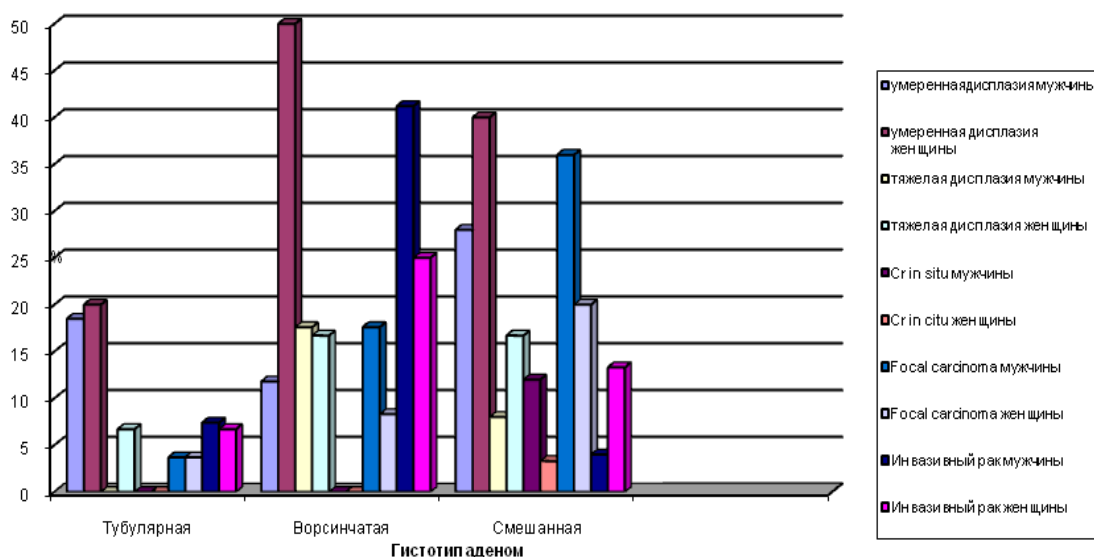
Электронно-микроскопическая же картина малигнизированных аденом толстой кишки изучена недостаточно, в литературе мы встретили

лишь отдельные описания клеточного состава злокачественных опухолей данной локализации [8]. В связи с этим нами предпринята попытка дать подробную характеристику электронно-микроскопической картины аденом толстой кишки на разных этапах их малигнизации, т.е. от дисплазии до инвазивного рака.

Материал и методы исследования. Для электронно-микроскопического исследования было взято 142 кусочка ткани аденом толстой кишки, удаленных во время ректороманоскопии в отделениях общей онкологии и эндоскопии КазНИИОР в период с 1992 по 1994 г. Параллельно исследовался оставшийся материал на световом уровне, он заливался в парафин по стандартной методике, срезы окрашивались гематоксилин-эозином и по ван Гизону.

Электронно-микроскопический материал фиксировали в 2,5%-ном растворе глутаральдегида на 0,2М-фосфатном буфере Миллонига (рН=7,4). После 2,5-часовой фиксации кусочки промывали в четырех сменах буферного р-ра Миллонига и дополнительно фиксировали в 1%-ном р-ре четырехокси осмия на 0,2М-фосфатном буфере в течение двух часов. После промывки в трех сменах по 15 минут в фосфатном буфере кусочки ткани обезвоживали в спиртах возрастающей крепости, смеси абсолютного спирта и ацетона и абсолютном ацетоне. Пропитка ткани начиналась в смеси ацетона и заливочной среды и далее продолжалась в чистой смоле эпон. Заливочная среда получалась при смешивании эпонов 812, DDSA, MNA и DMP-30 в качестве катализатора.

Полутонкие и ультратонкие срезы готовили на ультрамикротоме “Ultracut” фирмы REICHERT-JUNG. Полутонкие срезы окраши-



Индекс малигнизации аденом толстой кишки
у лиц разного пола на материале КазНИИОР

вали метиленовым синим-азуром-2 и основным фуксином по методу С. Humphrey, F. Pittman. Ультратонкие срезы контрастировали уранил-ацетатом и цитратом свинца по E.S. Reynolds. Наблюдения и съемку ультратонких срезов проводили на электронном микроскопе ЭВМ-100Б.

Результаты исследования. При микроскопии полутонких срезов мы обнаружили, что аденомы чаще имели смешанное строение (28,5 %), особенно у женщин, реже встречались ворсинчатые аденомы (14,0 %), причем практически одинаково часто как у мужчин, так и у женщин (14,3 % и 13,6 % соответственно). При гистологическом изучении аденом нами был просчитан коэффициент малигнизации аденом – процентное соотношение количества дисплазий, cr in situ, focal carcinoma и инвазивных раков к общему числу гистотипов аденом. При этом мы пользовались классификацией З.В. Гольдберт (1979). За умеренную дисплазию мы принимали участок аденомы с очень выраженной пролиферацией эпителия. Последний был многоядным, с сохранением полярности ядер к базальной мембране, одноморфными ядрами, с кое-где заметной секрецией в апикальных отделах клеток. При полной утрате секреторной функции состояние расценивалось как тяжелая дисплазия или дисплазия 2-ой степени. При carcinoma in situ на ограниченном участке эпителиального покрова железистой трубки эпителий той или иной аденомы был анаплазирован, ядра

полиморфны с утратой полярности. При focal carcinoma, или “очаговом раке” отмечался инвазивный рост анаплазированных клеток с инфильтрацией стромы, базальная мембрана была нарушена. Инвазивная аденокарцинома на нашем материале развивалась во всех описанных выше стадиях малигнизации и не только через cr in situ.

Тубулярные аденомы обнаружены нами в 33,6 % от всех аденом, несколько чаще у мужчин (21,6 %), чем у женщин (12,0 %). Практически во всех этих случаях обнаруживались очаги пролиферации, эпителий становился многоядным или двурядным с сохраненной секреторной активностью в апикальном отделе клеток. Индекс малигнизации этих аденом был наиболее низок – 29,6 % у мужчин и 46,7 % у женщин (см. рисунок).

Наиболее часто в тубулярных аденомах диагностировалась умеренная дисплазия – в 18,5 % у мужчин и в 20,0 % у женщин. При электронномикроскопическом исследовании умеренной дисплазии встретились все виды клеток, присутствующие эпителию толстой кишки: зрелые энтероциты с хорошо развитыми органеллами, бокаловидные клетки и значительно реже – дедифференцированные и олигомукозные клетки. Ворсинки у энтероцитов были короткие, нерегулярные или отсутствовали совсем.

Наиболее высокий индекс малигнизации отмечался в ворсинчатых аденомах у лиц жен-

ского пола, который составил 100 %. У мужчин при этом гистотипе аденом он составлял 88,2 %. Удельный вес степеней малигнизации при ворсинчатой аденоме у мужчин и женщин был различен. У женщин наиболее часто отмечалась умеренная дисплазия (50,0 %), а у мужчин – инвазивный рак в аденоме (41,2 %). Довольно часто диагностировалась при ворсинчатой аденоме у лиц обоих полов тяжелая дисплазия (в 17,6 % у мужчин и в 16,7 % у женщин). На ультратонких срезах это предраковое состояние было представлено энтероцитами разной степени зрелости, бокаловидными клетками, чаще стали встречаться недифференцированные и олигомукозные клетки. Цитоплазма в этих клетках была очень скудной, количество органелл резко уменьшено. Межклеточные пространства расширены, в них вдаются отростки типа десмосом.

При смешанных аденомах встретились все типы предраковых состояний и ранних форм рака. При этом наиболее часто обнаруживалась умеренная дисплазия железистого эпителия (в 28,0 % у мужчин и в 40,0 % у женщин). Довольно часто диагностировалась *focal carcinoma* (в 36,05 % у мужчин и в 20,0 % у женщин). Инвазивный рак, т.е. прорастание раковыми клетками и комплексами мышечной пластинки собственно слизистого слоя, встретился на фоне всех типов аденом, но наиболее часто в ворсинчатых аденомах (в 41,2 % у мужчин и в 25,0 % у женщин). На ультратонких срезах обнаружены те же типы клеток, только менее дифференцированные, а также клетки с выраженными признаками их гибели. При этом отмечалась дезорганизация цитоплазмы с образованием перинуклеарных вакуолей, парциальный и тотальный некрозы цитоплазмы с появлением голых ядер. Ядро становилось отечным, хроматин рассредоточивался в виде отдельных рассеянных глыбок. Это так называемая А.П. Авцыным (1979) агония и некролиз клеток, связанные, по всей видимости, с ростом и нарушением кровообращения ткани опухоли.

Закключение. Таким образом, на материале лаборатории патоморфологии и географической патологии опухолей КазНИИОР нами установлено, что аденомы толстой кишки имеют довольно высокий индекс малигнизации. Степень малигнизации аденом можно установить лишь при полном исследовании всего удаленного образования с обязательным изучением его ножки на уровне мышечной пластинки собственного слоя. Индекс малигнизации (от умеренной дисплазии до “оча-

гового” и инвазивного раков) резко возрастает при наличии ворсинчатых структур в аденомах, при этом наиболее высоким он оказался при ворсинчатых аденомах у женщин (100 %).

Установлено также, что степень дифференцировки клеток аденом снижается с увеличением индекса малигнизации. В опухолевых клетках отмечались процессы дезорганизации цитоплазмы, обеднение органеллами, увеличения ядра, а в инвазивном раннем раке появлялись даже признаки агонии и некролиза опухолевых клеток.

Исходя из выше сказанного, можно предположить, что ультраструктурный анализ предрака и ранних форм рака прямой и ободочной кишок может дать дополнительную информацию о степени дифференцировки клеток в аденомах, что является важным критерием при прогнозировании заболевания и выборе метода лечения.

Литература

1. Аруин Л.И. Морфологическая диагностика болезней желудка и кишечника / Л.И. Аруин, Л.Л. Капуллер, В.А. Исаков. М.: Триада-Х, 1998. С. 428–429.
2. Белоус Т.А. Патоморфология предраковых состояний толстой кишки // Российский журнал гастроэнтерологии, гепатологии и колопроктологии. 2002. Т. 12. № 4. С. 50–55.
3. Гарькавцева Р.Ф. Генетические аспекты рака толстой кишки / Р.Ф. Гарькавцева, Н.Ф. Белев // Новое в терапии колоректального рака / Под ред. Н.И. Переводчиковой. М., 2001. С. 10–16.
4. Генетика желудочно-кишечного рака / Р.Ф. Гарькавцева, Т.П. Казубская, Н.Ф. Белев, В.Ю. Сельчук // Современная онкология. 2001. Т. 3. № 4. С. 151–153.
5. Давыдов М.И. Заболеваемость злокачественными новообразованиями / М.И. Давыдов, Е.М. Аксель // Вестник РОНЦ им. Н.Н. Блохина РАМН. 2007. Т. 18. № 2 (прил. 1). С. 52–89.
6. Капуллер Л.Л. Морфологические особенности развития гиперпластических полипов толстой кишки / Л.Л. Капуллер, Т.П. Горбешко, М.В. Беляев // Проблемы проктологии. М., 1983. С. 79–83.
7. *Endoscopic Classification; Review Group. Update on the Paris classification of superficial neoplastic lesions in the digestive // Endoscopy. 2005: Vol. 37. P. 570–578.*
8. Авцын А.П. Ультраструктурные основы патологии клетки / А.П. Авцын, В.А. Шахламов. М., 1979. 316 с.