

УДК 616-005.6:611.146:616.24-005.7 (575.2) (04)

ЛЕЧЕНИЕ ОСТРЫХ ВЕНОЗНЫХ ТРОМБОЗОВ СИСТЕМЫ НИЖНЕЙ ПОЛОЙ ВЕНЫ И ПРОФИЛАКТИКА ТРОМБОЭМБОЛИИ ЛЕГОЧНОЙ АРТЕРИИ

Т.А. Осмонов, Д.Н. Алексеев

Проведен сравнительный анализ результатов различных методов лечения венозных тромбозов системы нижней полой вены и предложена профилактика тромбоэмболии легочной артерии.

Ключевые слова: венозный тромбоз; хирургическое лечение; тромбоэмболия легочной артерии; противоэмболический фильтр; эндоваскулярная катетерная тромбэктомия; синдром нижней полой вены.

Острые тромбозы нижней полой и подвздошных вен являются одними из часто выявляемых заболеваний сосудистой системы. По данным статистики, частота развития тромбоза глубоких вен нижних конечностей неуклонно возрастает [1–3].

Наиболее серьезным осложнением венозного тромбоза (ВТ) системы НПВ является тромбоэмболия легочной артерии (ТЭЛА), которая развивается, по данным разных авторов, у 4–15% больных. При флотирующих формах тромба частота развития ТЭЛА достигает 35–40%; а при тромбозе глубоких вен подвздошно-бедренного сегмента данное осложнение развивается почти у каждого второго [1–3].

Хирургическая тактика при тромбозах системы нижней полой вены зависит от уровня и протяженности тромботического поражения, типа тромбоза, фазы тромботического процесса, наличия осложнений [2, 4, 5]. Следует отметить, что тактика лечения ВТ во многих странах еще не стандартизирована [3].

Основной задачей оперативных вмешательств при остром венозном тромбозе является предотвращение массивной легочной эмболии, сохранение полноценного венозного кровотока, а по возможности и восстановление проходимости венозного русла [1, 6, 7].

В настоящее время уже разработаны методы хирургической и рентгенэндоваскулярной профилактики ТЭЛА. В основном это пликация магистральных вен и имплантации ПЭФ в стандартную позицию, чаще всего в нижнюю полу вену.

Исследование отдаленных результатов показало, что у многих больных развивается тромбоз зоны имплантации с развитием тяжелого синдрома нижней полой вены (НПВ) и хронической венозной недостаточности (ХВН), так как в процесс вовлекается и вторая конечность, тем самым резко ухудшается состояние и качество жизни у 40–45% больных.

В связи с этим вопрос о методах лечения тромбозов системы нижней полой вены и профилактики ТЭЛА продолжает оставаться актуальным.

Цель исследования: изучить результаты прямых и эндоваскулярных методов лечения острых венозных тромбозов системы нижней полой вены и профилактики ТЭЛА.

Материалы и методы. В работе приведен анализ обследования и результатов лечения 335 пациентов с эмбологенными формами тромбоза системы нижней полой вены, находившихся на стационарном лечении с мая 2000 года по май 2009 года в отделении сосудистой хирургии Национального госпиталя при Министерстве здравоохранения Кыргызской Республики.

Всем больным были произведены различные хирургические вмешательства с целью хирургического лечения ВТ и/или хирургической профилактики ТЭЛА.

I группу составили 180 (53,7%) пациентов, хирургическая профилактика ТЭЛА которым была проведена эндоваскулярными методами. I группа была подразделена на 2 подгруппы: IA – пациенты с проведенной катетерной тромбэктомией (15 случаев), IB – пациенты, с целью

профилактики ТЭЛА которым были имплантированы противэмболические фильтры (ПЭФ) (165 пациентов).

II группу составили 155 (46,3%) пациентов, которым были проведены прямые хирургические вмешательства.

Полученные результаты. В нашем исследовании прямое хирургическое вмешательство с целью профилактики ТЭЛА проведено 155 пациентам.

Вмешательства на бедренных венах выполнены 101 пациенту: 71 (45,8%) пациенту проведена пликация либо перевязка поверхностной бедренной вены тотчас ниже устья глубокой вены бедра, и 30 (19,4%) пациентам проведена пликация либо перевязка общей бедренной вены тотчас ниже впадения большой подкожной вены. У 10 (6,4%) пациентов тромб локализовался выше уровня устья глубокой вены бедра, т.е. в общей бедренной вене, что потребовало проведения тромбэктомии флотирющей головки из ОБВ с последующей пликацией (в 7 случаях – 4,5%) либо перевязкой (в 3 случаях – 1,9%) поверхностной бедренной вены. У 12 (7,8%) тромб локализовался выше уровня впадения большой подкожной вены, что потребовало проведения тромбэктомии флотирющей головки из ОБВ с последующей пликацией (в 10 случаях – 6,5%),

либо перевязкой (в 2 случаях – 1,3%) общей бедренной вены.

Вмешательства на подвздошных венах были выполнены 30 больным из наблюдавшихся 155 пациентов, которым проводилась хирургическая профилактика ТЭЛА в связи с переходом тромботического процесса на подвздошные вены. Были выполнены следующие оперативные вмешательства: 18 (11,6%) пациентам проведена пликация либо перевязка наружной подвздошной вены тотчас ниже устья внутренней подвздошной вены, 1(0,6%) больному выполнена перевязка внутренней подвздошной вены после предварительной тромбэктомии эмбологенной части из общей подвздошной вены, и 11 (7%) пациентам проведена пликация либо перевязка общей подвздошной вены тотчас ниже бифуркации нижней полой вены.

Вмешательства на нижней полой вене были выполнены 24 больным из наблюдавшихся 155 пациентов, которым проводилась хирургическая профилактика ТЭЛА в связи с переходом тромботического процесса на нижнюю полую вену. Всем 24 (100,0%) больным была произведена пликация нижней полой вены тотчас ниже устья почечных вен. В 12 (50%) случаях пликация нижней полой вены дополнялась тромбэктомией эмбологенной части тромба и в 12 (50%)

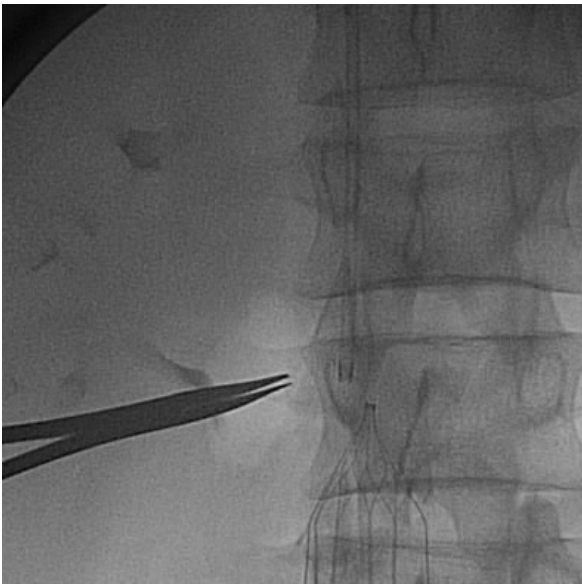

Рис. 1. Ангиоскопия. Имплантированный противэмболический фильтр Cordis в стандартную позицию.

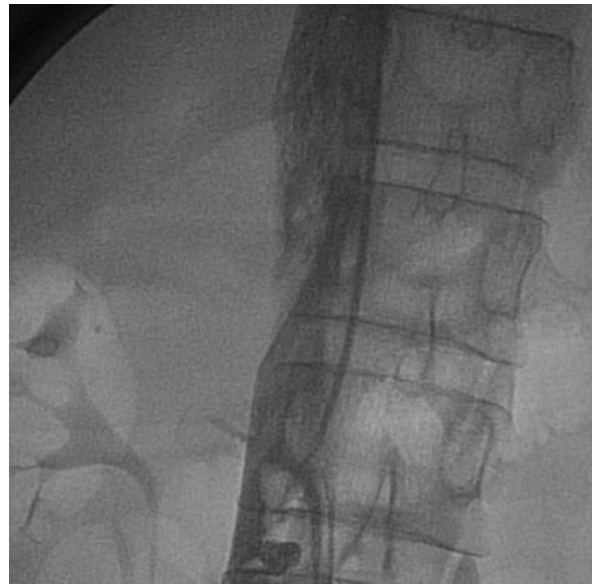

Рис. 2. Рентгеноконтрастная илиокавография. Определяется эмбологенный илиокавальный тромбоз, доходящий до уровня впадения почечных вен.

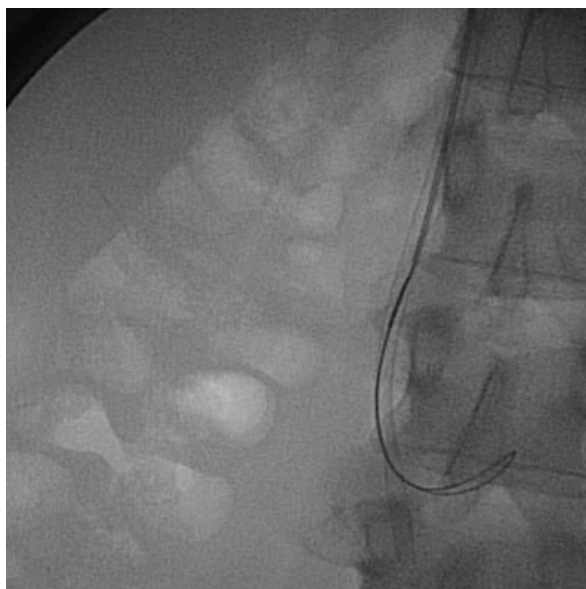


Рис. 3. Ангиоскопия. Этап проведения эндоваскулярной катетерной тромболитики катетером “ТРЭКС”.

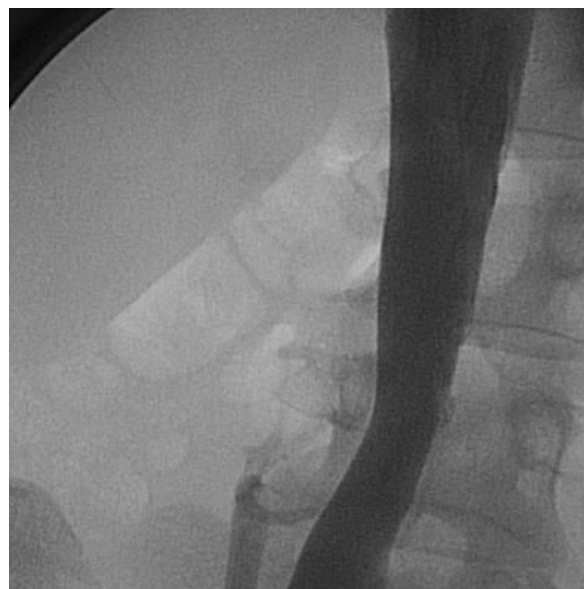


Рис. 4. Рентгеноконтрастная илиокавография. Полное контрастирование нижней полой вены. Отсутствие контрастирования левой общей подвздошной вены (тромбоз).

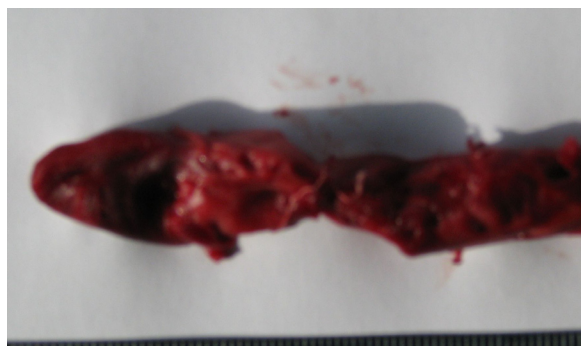

Рис. 5. Удаленный тромб методом эндоваскулярной катетерной тромболитики.

случаях была выполнена лишь пликация нижней полой вены. Из 12 случаев, в которых была выполнена лишь пликация НПВ, в 1 случае наблюдался эмбологенный тромбоз обеих бедренных вен, в 8 случаях илиокавальная форма тромбоза с распространением эмбологенной части в инфраренальный сегмент НПВ, в 3 случаях илиокавальная форма тромбоза с распространением эмбологенной части в интра-и супраренальный сегмент НПВ.

В нашем исследовании наряду с прямыми хирургическими методами профилактики ТЭЛА использовались и рентгеноэндоваскулярные, такие как имплантация ПЭФ и проведение эндоваскулярной катетерной тромболитики.

Имплантация ПЭФ выполнена 165 пациентам. В 141 (85,5%) случае фильтр был установлен в стандартную позицию ниже устья почечных вен. В 16 (9,7%) случаях ПЭФ был имплантирован в устье правой общей подвздошной вены и в 8 (4,8%) случаях – в устье левой общей подвздошной вены (рис.1).

Катетерная тромболитика выполнена 15 больным с различным уровнем распространения эмбологенной части тромбоза системы нижней полой вены. Супраренальное распространение эмбологенной части илиокавального флеботромбоза наблюдалось в 2 случаях, интраренальное распространение – у 5 пациентов, инфраренальное расположение эмбологенной части тромба –

у 8 пациентов. В 3 случаях тромбэктомия из НПВ сопровождалась имплантацией ПЭФ, в 12 случаях илеокавального тромбоза нам удалось полностью удалить флотирующую часть тромба до бифуркации и как бы перевести эмбологенный тромбоз в окклюзионный, который в дальнейшем пролечен консервативно без тромбоэмболических осложнений (рис. 2–5).

Оценку ближайших результатов проводили по следующим параметрам: летальный исход, рецидив ТЭЛА, а также наличие осложнений со стороны послеоперационной раны.

При сравнении ближайших результатов, полученных различными методами вмешательств, отмечен высокая летальность при прямых вмешательствах на бедренных венах (5 случаев – 5%) и наличие различного рода п/о осложнений при проведении прямых хирургических методов. Летальные исходы при имплантации ПЭФ в стандартную позицию также высокие (3 случая – 1,8% от количества имплантаций).

При сравнении отдаленных результатов проведения прямых и эндоваскулярных вмешательств обращает на себя внимание очень высокий процент развития синдрома нижней полой вены при проведении прямых хирургических вмешательств на нижней полой вене (5 случаев – 25% от количества вмешательств) и при имплантации ПЭФ в стандартную позицию (19 случаев – 27% от всех имплантаций).

При проведении катетерной эндоваскулярной тромбэктомии и имплантации ПЭФ в устье общих подвздошных вен в отдаленном периоде осложнений не наблюдалось.

Проведение профилактики ТЭЛА на уровне НПВ всегда сохраняет за собой опасность ее тромбоза и развития синдрома нижней полой вены. При определении уровня хирургической

профилактики ТЭЛА необходимо проводить ее в более низкой позиции, предпочтительнее с последующей пликацией устья общей подвздошной вены. Внедрение рентгеноэндоваскулярной тромбэктомии в большинстве случаев позволяет полностью удалить эмбологенную часть тромбозов как супра-, так и инфраренальной локализации, а в последующем избежать развития синдрома нижней полой вены.

Литература

1. Основы клинической флебологии / Ю.Л. Шевченко и др. М.: Медицина, 2005. 312 с.
2. Савельев В.С., Кириенко А.И., Матюшенко А.А., Вирганский А.О. Тромбоэмболия легочных артерий // Флебология. М.: Медицина, 2001. С.279–319.
3. Флебология: Руководство для врачей / В.С. Савельев, В.А. Гологорский, А.И. Кириенко и др.; Под ред. В.С. Савельева. М.: Медицина, 2001. 664 с.
4. Савельев В.С., Яблоков Е.Г., Прокубовский В.И. и др. Эндоваскулярная катетерная тромбэктомия из нижней полой вены // Ангиология и сосудистая хирургия. М., 2000. Т. 6. №1. С.61–71.
5. Эндоваскулярная катетерная тромбэктомия из нижней полой и подвздошных вен: анализ 115 наблюдений / С.А. Капранов и др. // Новые технологии в хирургии. Ростов-на-Дону, 2005. С.287–288.
6. Ошибки, опасности и осложнения в хирургии вен: руководство для врачей / Под ред. Ю.Л. Шевченко. СПб.; М.; Минск: Изд-во “Питер Пресс”, 1999. 320 с.
7. Савельев В.С. Болезни магистральных вен / В.С. Савельев, Э. П. Думпе, Е. Г. Яблоков. М., 1972. 440 с.