

ДИАГНОСТИКА ОСТРЫХ ВЕНОЗНЫХ ТРОМБОЗОВ СИСТЕМЫ НИЖНЕЙ ПОЛОЙ ВЕНЫ

Т.А. Осмонов, Д.Н. Алексеев

Проведен сравнительный анализ методов диагностики острых тромбозов системы нижней полой вены.

Ключевые слова: венозный тромбоз; ангиография; дуплексное сканирование.

Острые тромбозы нижней полой вены (НПВ) и подвздошных вен являются одними из часто выявляемых заболеваний сосудистой системы. К наиболее серьезным осложнениям венозного тромбоза (ВТ) системы НПВ относится тромбоэмболия легочной артерии (ТЭЛА), которая развивается, по данным разных авторов, у 4–15%

больных [1–7]. При флотирующих формах тромба частота развития ТЭЛА достигает 35–40%; а при тромбозе глубоких вен подвздошно-бедренного сегмента данное осложнение развивается почти у каждого второго [5, 7].

Клиническая диагностика ВТ системы НПВ в большинстве случаев представляет весь-

ма трудную задачу, решение которой возможно лишь при использовании специальных методов исследования [5, 7].

Подтвердить или опровергнуть клинический диагноз острого подвздошно-бедренного флеботромбоза, установить наличие или отсутствие опасности развития ТЭЛА, а также выбрать оптимальную тактику оперативного лечения ВТ и профилактики ТЭЛА возможно лишь в комплексе с инструментальными исследованиями.

За последнее десятилетие произошел прогресс в усовершенствовании ультразвуковой техники, совершенствовании и разработке методик исследования состояния вен и венозного кровотока. Ультразвуковые методы практически вытеснили другие методы исследования. Обладая высокой информативностью ультразвуковые методы имеют ряд преимуществ, таких как неинвазивность, необременительность, возможность проведения исследования у постели больного, возможность документирования исследования как на видеозапись, так и на цифровых носителях, что необходимо для повторных просмотров и анализов.

На сегодняшний день ультразвуковые методы исследования являются оптимальными для решения задач по диагностике ВТ [1–4]. Однако ультразвуковые методы диагностики, используемые в настоящее время, не лишены недостатков. Отмечались ложноположительные результаты, которые обусловлены низкой скоростью венозного кровотока. Энергетический режим менее зависит от глубины сканирования и скорости потока. Поэтому в таких ситуациях его преимущества очевидны. Ложноотрицательные результаты могут наблюдаться при диагностике гипоехогенных структур флотирующего тромба. Энергетический и динамический эффект позволяет визуализировать головку тромба более четко.

В тех случаях, когда венозный тромбоз распространяется выше уровня паховой складки на подвздошные вены или на илиокавальный сегмент, диагностические возможности ультразвуковых методов несколько снижаются, так как эхолокация сосудов выше паховой связки может быть затруднена из-за наличия газа в кишечнике и выраженного развития подкожножировой клетчатки у больного. В этих случаях возникает необходимость выполнения рентгеноконтрастных методов исследования, наилучшим из которых является ретроградная илиокавография (РИКГ)[7].

Флебографические методы относятся к инвазивным методам; кроме того, применение кон-

трастных веществ само по себе может стать фактором риска развития флеботромбоза.

Ангиографический метод позволяет четко определить проксимальную границу тромба и его характер [5, 7]. Кроме того, во время ангиографии возможен переход диагностической процедуры в лечебную – имплантация противэмболического фильтра (ПЭФ), катетерная тромбэктомия и др. [6].

Наиболее серьезным недостатком ангиографического исследования является рентгеновское облучение, что ограничивает применение метода у беременных [5–7]. Плод наиболее уязвим в I триместре беременности, когда рентгеновское облучение угрожает высоким риском возникновения врожденных аномалий, а также лейкемии или рака в детском возрасте [7].

Цель исследования: сравнить точность ультразвуковых и ангиографических методов диагностики венозных тромбозов в зависимости от уровня распространения.

Материалы и методы. В основу анализа легли результаты обследования 335 больных острым венозным тромбозом вен системы НПВ. УЗДС было выполнено всем 335 больным (100,0%). При распространении ВТ выше паховой складки 220 пациентам (65,7%) была выполнена РИКГ.

Результаты. При проведении ультразвуковым дуплексном сканировании (УЗДС) нами были получены следующие результаты. В 62 (18,5%) случаях тромбоз локализовался в поверхностной бедренной вене. В 14 (4,2%) случаях эмбологенная часть тромба, исходившего из поверхностной бедренной вены, распространилась выше уровня впадения глубокой бедренной вены. При этом глубокая бедренная вена оставалась проходимой. В 22 (6,6%) случаях тромбоз захватывал как поверхностную, так и глубокую бедренные вены и локализовался в пределах общей бедренной вены, но не доходил до сафено-фemorального соустья. В 19 (5,7%) случаях тромбоз локализовался в пределах общей бедренной вены и распространялся выше сафено-фemorального соустья, но ниже паховой складки (рис. 1). В 62 (18,5%) случаях тромбоз распространялся выше паховой складки и локализовался в наружной подвздошной вене, в 30 (8,9%) случаях из наружной подвздошной вены в общую подвздошную вену, при этом кровоток по внутренней подвздошной вене был сохранен. В 11 (3,3%) случаях тромбоз локализовался в пределах общей подвздошной вены (ОПВ) и кровоток по внутренней подвздошной вене

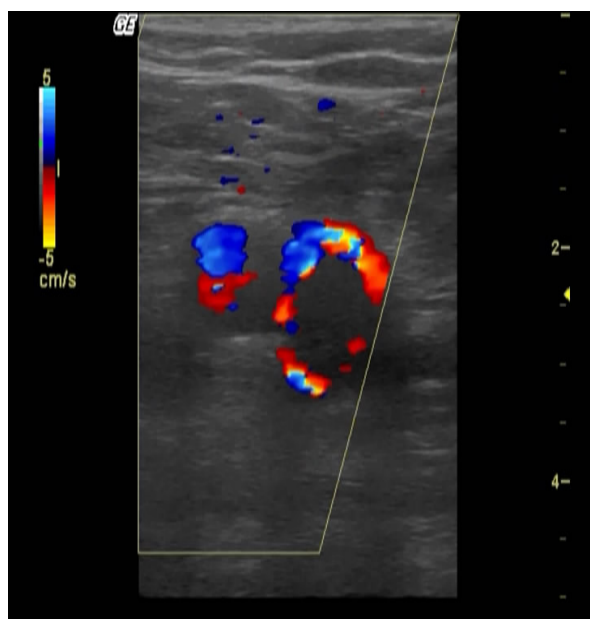

Рис 1. Ультразвуковое дуплексное ангиосканирование. Определяется эмбологенный тромбоз на уровне общей бедренной вены.

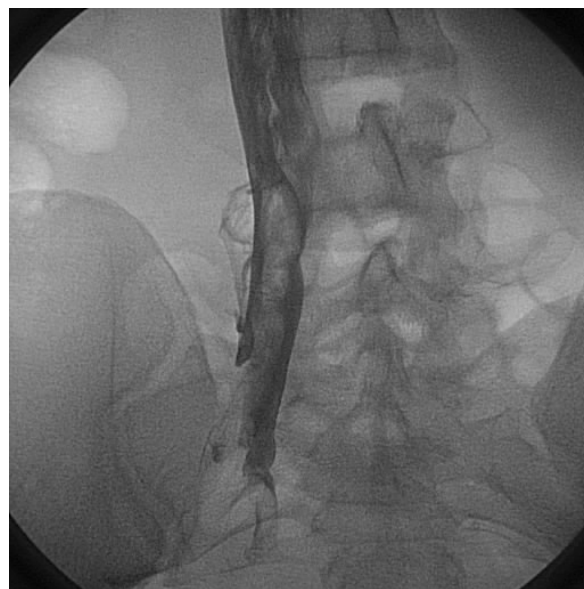


Рис. 2. Ангиографическое исследование. Определяется эмбологенный тромбоз правой общей подвздошной вены.

не лабиринтировался. В 103 (30,7%) случаях тромбоз распространялся из общей подвздошной вены на нижнюю полую вену. В 3 (0,9%) случаях был определен тромбоз нижней полой вены. В 9 (2,7%) случаях источник ТЭЛА не удалось обнаружить при проведении УЗДС. При проведении ангиографических методов исследования нами получены следующие результаты. В 4 (1,8%) случаях ВТ при проведении РИКГ был выявлен на уровне БВ. В 63 (28,6%) случаях тромбоз ограничивался уровнем наружной подвздошной вены. В 25 (11,4%) случаях тромбоз распространялся из наружной подвздошной вены в общую подвздошную вену, причем в 12 случаях тромб не полностью окклюзировал наружную подвздошную вену, а в 13 случаях просвет наружной подвздошной вены был полностью окклюзирован (рис. 2). В 6 (2,7%) случаях был выявлен тромб, исходящий из внутренней подвздошной вены и распространяющийся на общую подвздошную вену, причем в 5 случаях тромб не полностью окклюзировал внутреннюю подвздошную вену, а в одном случае просвет внутренней подвздошной вены был полностью окклюзирован. В 8 (3,6%) случаях тромбоз ограничивался уровнем общей подвздошной вены, причем в 7 случаях был выявлен эмбологенный характер тромба, а в одном случае было выявлено наличие “мертво-

го” пространства в общей подвздошной вене, что также в дальнейшем потребовало проведение профилактики возможной ТЭЛА. В 102 (46,4%) случаях при проведении РИКГ была выявлена илиокавальная форма тромбоза с распространением тромбоза из общей подвздошной вены в нижнюю полую вену. В 9 случаях была отмечена неполная окклюзия общей подвздошной вены, а в остальных 93 случаях – полная окклюзия общей подвздошной вены. В 18 случаях при ИКТ длина эмбологенной части не превышала 2 см. В 56 случаях длина эмбологенной части превышала 2 см, но уровень тромбоза соответствовал инфраренальному сегменту НПВ. В 9 случаях эмбологенная часть достигала интравенального сегмента НПВ. В 10 случаях было выявлено распространение эмбологенной части ИКТ в супраренальный сегмент НПВ, причем в 3 случаях отмечалось распространение эмбологенной части вплоть до печеночных вен. В 3 (1,4%) случаях был выявлен тромбоз НПВ ниже почечных вен с распространением эмбологенной части тромба выше почечных вен. В 9 (4,1%) случаях при проведении РИКГ источник ТЭЛА определить не удалось.

Сравнительный анализ показал, что проведение УЗДС у 115 (34,3%) больных из 335 позволило окончательно установить диагноз ВТ

и определить форму тромбоза и выбрать дальнейшую тактику лечения без выполнения ангиографического исследования. У 220 (65,7%) больных, у которых при УЗДС было диагностировано распространение тромбоза выше уровня паховой складки, для определения уровня и формы тромбоза потребовалось выполнение ангиографического исследования – РИКГ.

Нами проведена оценка точности метода УЗДС при различной локализации тромбоза. За основу были приняты результаты РИКГ, как эталонного метода.

Анализ данных ультразвуковых и ангиографических методов диагностики показал следующее.

Локализация тромбов нижняя полая вена 105 (31,3%) больных, общая подвздошная вена 39 (11,6%) случая, наружная подвздошная вена – 63 (18,8%) пациента, общая бедренная вена 36 (10,8%), поверхностная бедренная вена 83 (24,8%). У 9 (2,7%) пациентов при наличии клиники ТЭЛА выявить источник не удалось.

При сопоставлении результатов ультразвукового и ангиографического методов было отмечено наличие ложноотрицательных и ложноположительных результатов.

Наибольшее число совпадений ангиографической и ультразвуковой картин (98%) наблюдалось при ограничении тромбоза на уровне бедренных вен. При данной локализации лишь в двух случаях было ошибочно установлено распространение тромботического процесса выше паховой складки. При локализации верхней границы тромба в подвздошных венах точность ультразвукового метода по сравнению с ангиографической картиной составила 82%. В связи с ослаблением визуализации вен данного уровня и зависимости визуализации от конституциональных особенностей в 5 случаях было ошибочно установлено ограничение венозного процесса ниже уровня подтвержденного на РИКГ и в ходе операции (“ложно-отрицательный” результат), а в 13 случаях при проведении УЗДС было ошибочно выявлено более высокое распространение тромботического процесса (“ложноположительный” результат). Наибольшее число несовпадений ультразвуковой картины с данными ангиографического исследования было отмечено при распространении тромботического процесса на нижнюю полую вену. При илиокавальной форме тромбоза и тромбозе нижней полой вены совпадения ультразвуковой и ангиографической кар-

тин составило 76%. Уменьшение точности метода ультразвукового сканирования подвздошных и нижней полой вен было обусловлено затрудненной визуализацией, из-за скопления газа в кишечнике и большим массивом тканей.

При ограничении тромботического процесса в пределах бедренных вен УЗДС является наиболее точным и достоверным методом диагностики формы тромба. При распространении тромботического процесса на подвздошные вены точность УЗДС снижается и предпочтительнее выполнение РИКГ.

Литература

1. Актуальность цветного дуплексного картирования вен нижних конечностей как основного метода при обследовании и лечении больных с подозрением на тромбозы глубоких вен / А.Ц. Буткевич и др. // Флебологическая: Спец. вып.: Материалы 6-й конф. Ассоциации флебологов России. М., 2006. С.47.
2. Гольдина И.М. Ультразвуковое ангиосканирование в оценке динамики острых тромбозов глубоких вен нижних конечностей / И.М. Гольдина, Е.В. Кунгурцев, Б.И. Никулин // Флебологическая: Спец. вып.: Материалы 6-й конф. Ассоциации флебологов России. М., 2006. С.68.
3. Джорджикия Р.К. О значимости цветного дуплексного сканирования (ЦДС) в тактике лечения венозных окклюзий / Р.К. Джорджикия, Е.С. Танеева, Г.И. Харитонов // Флебологическая: Спец. вып.: Материалы 6-й конф. Ассоциации флебологов России. М., 2006. С. 58.
4. Носинов Э.М. Применение ультразвукового триплексного ангиосканирования в качестве метода скрининг-диагностики венозных тромбозов нижних конечностей / Э.М. Носинов // Ангиология и сосудистая хирургия. 2005. №2 (приложение). С.223–225.
5. Покровский А.В. Клиническая ангиология / А.В. Покровский. М.: Медицина, 2004. 1700 с.
6. Сушков С.А. Пути улучшения диагностики и лечения больных острым тромбозом в системе нижней полой вены / С.А. Сушков, Ю.С. Небылицын // Ангиология и сосудистая хирургия. 2005. № 2 (приложение). С.283–285.
7. Флебология: Руководство для врачей / В.С. Савельев, В.А. Гологорский, А.И. Кириенко и др.; Под ред. В.С. Савельева. М.: Медицина, 2001. 664 с.