

**МОГУТ ЛИ ВЛИЯТЬ ТРАНСФУЗИИ КРОВИ ОТ ДОНОРОВ–ЖЕНЩИН,
БОЛЬНЫХ МИОМОЙ МАТКИ, НА МОРФОФУНКЦИОНАЛЬНОЕ СОСТОЯНИЕ
СПЕРМАТОГЕНЕЗА У РЕЦИПИЕНТОВ–МУЖЧИН?**

А.Г. Рачков, Ж.Т. Турганбаев, Керималы кызы Майрам, Е.Е. Суманов, А.Ш. Маматова

Анализируется, влияют ли трансфузии крови от доноров-женщин, больных миомой матки, на морфофункциональное состояние сперматогенеза у реципиентов-мужчин..

Ключевые слова: миома матки; пептиды; трансфузии крови; сперматогенез; самцы кролики.

Трансфузии крови всегда играют решающую роль в спасении больных (2) и раненых (6) в мирное (7) и военное время (9). Обычно гемотрансфузии показаны при лечении раненых и больных с кровотечениями (1), септическими состояниями (3, 4), раневым истощением (5, 8), при алиментарных дистрофиях (10) и др. патологических состояниях. В каждой стране создана служба крови, которая осуществляет забор, её тестирование, хранение, производство компонентов крови. В связи с этим у нас в Кыргызской Республике имеется соответствующий приказ Министерства здравоохранения, который чётко определяет противопоказания к донорской крови: ВИЧ/СПИД, болезнь Боткина, малярия, сифилис, бруцеллёз, сепсис и др. заболевания.

Однако у женщин, больных миомой матки, это заболевание не является противопоказанием к донорству. Если учесть, что гемотрансфузии осуществляются без учёта пола доноров и реципиентов, то закономерно возникает вопрос: “Могут ли трансфузии крови доноров женщин, больных миомой матки, влиять на репродуктивную функцию у реципиентов мужчин?”

Целью нашего исследования явилось выделение методом уксуснокислой экстракции из миоматозной ткани женщин, больных миомой матки, гуморального фактора и изучение его влияния 15 дневного внутримышечного введения на морфофункциональное состояние сперматогенеза на 30 и 40 дни в эксперименте на самцах кроликов.

Материалы и методы. Из миоматозной ткани после миомэктомии у 57 женщин, больных миомой матки, методом уксуснокислой экстракции выделен гуморальный фактор, который мы вводили внутримышечно самцам кроликов. Эфтаназию животных осуществляли после предварительного ингаляционного наркоза хлороформом. Эксперименты проведены в весенний период 2010 г. на 15 беспородных кроликах самцах массой от 3 до 5 кг. Все животные до начала экспериментов в течение 2 недель находились в виварии НХЦ на стандартном по ГОСТу питании. Изучение морфофункционального состояния сперматогенеза у животных проводили до опытов (фон), на 30 и 40 дни после окончания 15 дневного внутримышечного введения пептидной фракции в дозе 1 мг/кг массы тела, 1 раз в сутки в течение 15 дней. В качестве контроля (препарата сравнения) 5 кроликам в таком же объёме вводился стерильный 0,9% раствор хлорида натрия в те же сроки. Морфофункциональное состояние сперматогенеза изучали на гистологических срезах после окраски гематоксилин–эозином и по Ван-Гизону.

Выделение пептидной фракции. Удалённые у 57 женщин миомы матки тщательно промывались от слизи, кровяных сгустков и фибриновых наложений и хранились в морозильнике при $t - 20^{\circ}\text{C}$. Размороженные миомы промывали в холодной проточной водопроводной воде и затем гомогенизировали на гомогенизаторе. Полученная масса в фарфоровой ступке фарфоровым пестиком с мелко истолчённым стеклом гомогенизировалась. Полученное сырьё загружали в стеклянный реактор с 3% раствором уксусной кислоты при комнатной температуре. Содержимое реактора регулярно перемешивалось электромагнитной мешалкой. Одну часть полученной массы миоматозной ткани смешивали с 5 частями 3% раствора уксусной кислоты. Экстракцию проводили в течение 72 часов при комнатной температуре с периодическим перемешиванием по 1 часу 3 раза в день. По окончании процесса экстракт отфильтровывали через 8-10 слоев марли от мзги и пропускали через обеззоленный фильтр. Получался опалесцирующего цвета экстракт. В охлаждённый ацетон тонкой струйкой при постоянном перемешивании медленно доливали профильтрованный экстракт в соотношении 1:5 (1 часть экстракта и 5 частей ацетона). Формирование осадка продолжалось не менее 3 суток при температуре не выше $+10^{\circ}\text{C}$. Осадок отфильтровывали под вакуумом (разряжение – 2 АТМ) через 2 слоя обеззоленного бумажного

фильтра. Затем осадок на чистом фильтре 3 раза промывали чистым ацетоном. Полученный осадок подвергали вакуумной лиофильной сушке (степень разряжения – 2 АТМ при $t +25^{\circ}\text{C}$). В результате были получены 2 пептидные фракции.

Результаты. У здоровых самцов кроликов (фото 1) во всех полях зрения структура яичка идентична. В семенных канальцах на срезах видны все стадии сперматогенеза. Сперматогенный эпителий содержит все элементы половых клеток от сперматид до зрелых сперматозоидов. Соотношение клеточных слоев в сперматогенном эпителии в пределах нормального. Просвет семенных канальцев всегда содержит зрелые сперматозоиды. В сперматогенном эпителии местами видны митозы. Из-за объема половых клеток различить ядра клеток Сертоли не удается. Базальная мембрана семенных канальцев тонкая и представлена продольно расположенными коллагеновыми волокнами. Межуточная ткань состоит из нежной рыхлой соединительной ткани с умеренным количеством интерстициальных клеток (клеток Лейдига). Причем, большая часть этих клеток Лейдига является функционально активной. Число малоактивных клеток Лейдига сравнительно невелико.

На 30 день после окончания 15 дневного введения гуморальной фракции на гистологических срезах видны (фото 2) семенные канальцы различного калибра. Сперматогенный эпителий семенных канальцев состоит в основном из молодых форм половых клеток – сперматогониев, сперматид и единичных сперматозоидов. Зрелых форм сперматозоидов во многих канальцах нет. Лишь в единичных канальцах прослеживаются зрелые сперматозоиды.

Практически во всех полях зрения отмечается вакуолизация цитоплазмы клеток Сертоли. Встречаются канальцы, в просвете которых имеются слущенные молодые формы половых клеток с белковым содержанием. Имеются семенные канальцы совершенно пустые, а так же канальцы только с клетками Сертоли и сперматогониями. Базальная мембрана в канальцах обычной толщины. Гормонопродуцирующие клетки или клетки Лейдига малочисленны и представлены в основном неактивными, мелкими формами. Функционально активных средних и больших форм клеток Лейдига практически нет.

На 40 день опыта в гистологических препаратах (микрофото 3) семенники представлены семенными канальцами со сперматогенным эпителием. Сперматогенный эпителий в большей части канальцев представлен только молодыми

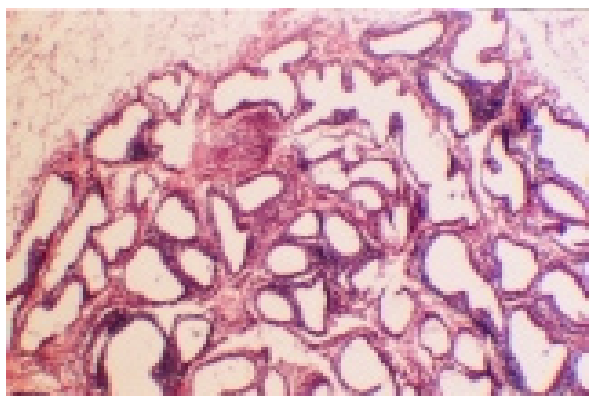


Фото 1. Яичко здорового кролика.
Окраска гематоксилин-эозином.
Ув. 40x8.

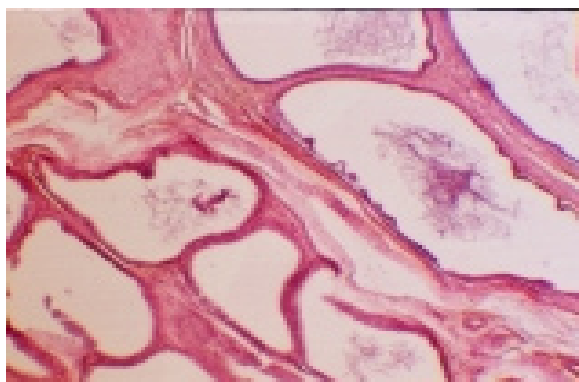


Фото 2. Яичко кролика на 30 день после
окончания 15 дневного введения гуморальной
фракции. Окраска гематоксилин-эозином.
Ув. 40x8.

формами половых клеток – сперматогониями и сперматидами. Зрелых форм сперматозоидов в большей части канальцев нет. Лишь в просвете единичных канальцев встречаются немногочисленные сперматозоиды.

Во всех семенных канальцах цитоплазма клеток Сертоли значительно вакуолизирована – то есть они в состоянии гидropической дистрофии. В значительной части семенных канальцев отмечается смещение половых клеток в просвет канальцев. В отдельных канальцах в составе сперматогенного эпителия встречаются гигантские многоядерные клетки (в норме таких клеток нет). Базальная мембрана канальцев обычная, выражена на всём протяжении. Гормонопродуцирующие клетки (клетки Лейди́га) немногочисленны и представлены неактивными малыми формами.

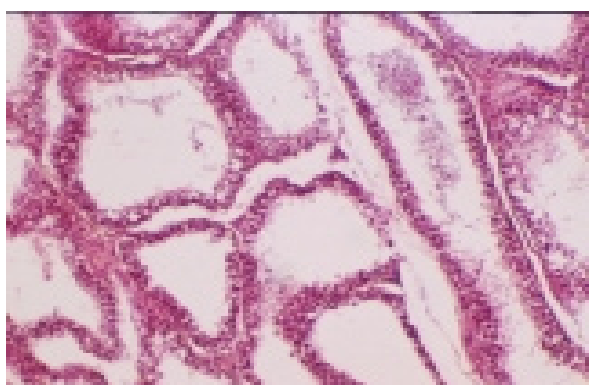

Фото 3. Яичко кролика на 40 день после
окончания 15 дневного введения гуморальной
фракции. Окраска гематоксилин-эозином.
Ув. 40x8.

Гормонально-активных форм средних и больших клеток Лейди́га практически нет.

Таким образом, из миоматозной ткани женщин, больных миомой матки, методом уксуснокислой экстракции выделен гуморальный фактор. На 30 день после окончания 15-дневного внутримышечного введения этого пептида у экспериментальных самцов кроликов выявляются нарушения сперматогенеза, резкое уменьшение числа зрелых форм половых клеток, атрофия гормонопродуцирующих клеток Лейди́га. На 55 день опыта (40 дней после окончания 15-дневного внутримышечного введения) сохраняются нарушения сперматогенеза, которые проявляются угнетением созревания половых клеток, появлением в составе сперматогенного эпителия гигантских (уродливых) клеток, подавлением гормонопродукции – уменьшением числа клеток Лейди́га. Полученные данные являются экспериментальным патофизиологическим аргументом в пользу того, что гуморальные пептидные факторы, образующиеся в миоматозной ткани женщин, циркулируют в организме больных и экспериментальных животных. Это позволяет предположить, что кровь, взятая у донора женщины, больной миомой матки, способна после трансфузии её в организме реципиентов мужчин формировать нарушения морфофункционального состояния сперматогенеза.

Литература

1. Багдасаров А.А. Основные перспективы дальнейшего развития гематологии и переливания крови в СССР // Проблемы гематологии. 1970. Т.4. №1. С. 3–7.

2. *Воскресенский Н.А.* Профилактическое применение донорской крови в родах // Материалы юбилейной 5 научно-практической конференции врачей южной ж.д. Харьков, 1977. С. 203–205.
3. *Грицюк А.И.* Фибринолитическая система крови человека и методы её лабораторного исследования. Киев: Здоровье, 1979. 373 с.
4. *Ерзинкян К.Л.* Спектрофотометрические исследования реакции комплексообразования фибриногена и гепарина в видимой области донорской крови // Биологический журнал Армении. 1984. Т. XXVII. №9. С. 110.
5. *Завелева Ф.Д.* Трансфузия крови гипертоников и её влияние на гемопозз // Клиническая медицина. 1995. Т. 23. №3. С. 68–71.
6. *Залкин Э.С.* Трансфузионный сифилис и его предупреждение. Л., 1963. 170 с.
7. *Пафомов Г.А.* Дыхательные свойства донорской крови: Переливание донорской крови и некоторые вопросы гомопластики. М., 1977. С. 125–131.
8. *Спасокукоцкий С.И.* Обеспечение хирургической клиники кровью для переливания путём использования случайной крови // Спасокукоцкий С.И. Труды. Т.1–2. М., 1978. С. 130–137.
9. *Филатов А.Н.* Успехи переливания крови в СССР и роль советских хирургов в развитии этого метода за 40 лет / Головин Г.В. // Вестник хирургии. 1987. Т. 79. №7. С. 3–17.
10. *Филомафитский А.М.* Трактат о переливании крови (как единственном средстве во многих случаях спасти угасающую жизнь), составленный в историческом, физиологическом и хирургическом отношении. М., 1848. 147 с.