

УДК 616.61-003.9: 612.744.16(575.2)(04)

ВЛИЯНИЕ МИНЕРАЛЬНОЙ ВОДЫ “КАРА-ШОРО” НА РЕГЕНЕРАТИВНЫЕ ПРОЦЕССЫ ПОЧЕК

Б.С. Эсекеев – докт. мед. наук, профессор,

Г.С. Чернецова – докт. мед. наук, профессор,

Б.А. Матазов – соискатель

ОшГУ, Ош, Кыргызстан

Представлены результаты экспериментальной работы на 36 белых беспородных крысах. На основании полученных данных можно утверждать, что минеральная вода “Кара-Шоро” обладает протекторным, защитным свойством при различных патогенных воздействиях, в частности, при отравлении, она безопасна для использования как лечебное средство при почечно-каменной болезни.

Ключевые слова: почечно-каменная болезнь; минеральная вода “Кара-Шоро”.

Почечно-каменная болезнь (ПКБ) – полиэтиологическое заболевание, в основе которого лежит нарушение обмена веществ. Среди урологических заболеваний ПКБ занимает второе место после неспецифических воспалительных заболеваний почек и мочевых путей. Болезнь неравномерно распространена во всех странах нашей планеты, что связано с географическими особенностями местности [1, 2]. Центральная Россия, Центральная Азия и Закавказье издавна считаются эндемическими очагами ПКБ. В Кыргызстане диагностировано 3,9 % [3], в Узбекистане – 5% [4] больных уролитиазом.

Чрезвычайно широко распространенный нефролитиаз в Кыргызстане имеет тенденцию к неуклонному росту. Если, по данным М.Т. Тыналиева [3], в 1970–1979 гг. заболеваемость ПКБ в Кыргызстане составила 48,0, то по данным Б.С. Эсекеева [2] эти показатели в среднем в 1991–1998 гг. возросли в полтора раза, достигнув 73,9 на 100 тыс. населения. По данным обращаемости интенсивный показатель ежегодной заболеваемости ПКБ на 100 тыс. населения составил 94,6. Это свидетельствует о тенденции заметного роста показателей заболеваемости населения ПКБ Кыргызской Республики и об актуальности этой урологической проблемы.

Современной задачей лечения нефролитиаза является не только элиминация камня из мочевой системы, но и предупреждение и устранение причин, приведших к его формированию [5, 6].

В лечении и профилактике почечно-каменной болезни большее место отводится бальнеопитательной терапии, которая способствует

нормализации обмена веществ в организме, уменьшению воспалительных явлений в почках и мочевых путях. Питьевые минеральные воды улучшают почечную гемодинамику, увеличивают диурез, тем самым из чашечно-лоханочной системы почек вымываются слизь, гной, соли.

На юге Кыргызской Республики имеется источник минеральной воды “Кара-Шоро”, которую используют в основном для лечения желудочно-кишечных заболеваний (гастрит, холецистит, язвенная болезнь желудка и двенадцатиперстной кишки, колиты). Влияние слабоминерализованной (2,19 г/л) углекислой гидрокарбонатно-хлоридно-натриевой минеральной воды “Кара-Шоро” для заболеваний почек, в частности ПКБ, осложненной пиелонефритом, до настоящего времени не исследовалось, что и явилось основанием для проведения данной научно-исследовательской работы.

Сроки проведения экспериментов ориентированы на продолжительность регенеративного цикла, в течение которого планировали изучить поврежденную паренхиму почки на разных этапах и на фоне минерализации.

Цель исследования: определение в эксперименте целесообразности и эффективности применения минеральной воды “Кара-Шоро” в лечении нефролитиаза.

Материалы и методы. Эксперименты проведены на 36 белых беспородных крысах-самцах массой 200–250 г. До химического отравления животные получали курс питьевой минеральной воды “Кара-Шоро” с минерализацией 2,19 г/л и простую водопроводную воду.

Животные были разделены на две группы: животным 1 группы (основная группа – 18 крыс) минеральная вода вводилась перорально 1 раз в день по 3 мл через иглу с оливкой в конце в течение 20 дней. Животные 2 группы (контрольная группа – 18 крыс) получали простую водопроводную воду. Как опытные животные, так и контрольные находились в обычных условиях и на одинаковом питании.

На 21-й день животные обеих групп подвергались однократному химическому отравлению – внутривентриально вводился циклофосфан 0,5 г на кг массы тела. Во время химического отравления и в постотравленном периоде до забоя животные основной группы продолжали получать минеральную воду, а животные контрольной группы – простую водопроводную воду соответственно.

Животных забивали на 1-й, 3-й и на 9-й день после химического отравления по 6 животных основной группы и по 6 – контрольной группы на каждый срок исследования.

Кусочки почек для гистологических исследований фиксировали в 10%-м нейтральном формалине и жидкости Буена. Затем заливки – парафин. Парафиновые срезы толщиной 5–6 микрон окрашивали гематоксилин – эозином.

Результаты и обсуждения. Анализ экспериментов показал, что структурные изменения и их динамика при отравлении совершенно идентичны и стереотипны, но выраженность, глубина морфологических изменений неравноценны в зависимости от употребления минеральной или простой воды.

Независимо от употребления минерализованной или обычной воды через одни сутки после отравления в обеих группах выявлены идентичные изменения, прежде всего, в микроциркуляторном русле в виде неравномерного кровенаполнения различных слоев почек, выражающихся в малокровии коркового и полнокровии мозгового слоев, спадения клубочков и канальцев, умеренной дистрофии эпителия канальцев, снижении клубочковой фильтрации. В этой зоне сосуды микроциркуляторного русла четко контурируются, полнокровны, застойны, эндотелий их набухший (рис. 1). Но во второй группе наблюдений, принимавших минеральную воду, выраженность явлений дистрофии заметно ниже (рис. 2).

Через третьи сутки после отравления в почках экспериментальных животных обеих групп наблюдаются изменения, особенно показательные в канальцах, хотя наблюдаются и в корковом слое. В почках крыс, пьющих простую воду,

на фоне резко выраженных гемодинамических нарушений преимущественно на микроциркуляторном уровне, отмечаются дистрофические изменения в эпителиальных клетках канальцев, местами переходящие в некроз. В отдельных капиллярах мозгового слоя встречаются стазы со склеиванием эритроцитов “сладж-феномен”, появляются мелкоочечные кровоизлияния и периваскулярные отеки. Так же, как и на первые сутки после отравления, во всех случаях происходят выраженные гемодинамические нарушения, преимущественно на микроциркуляторном уровне, выражающиеся в значительном полнокровии артериол и капилляров, более выраженные в мозговом слое почек (рис. 3).

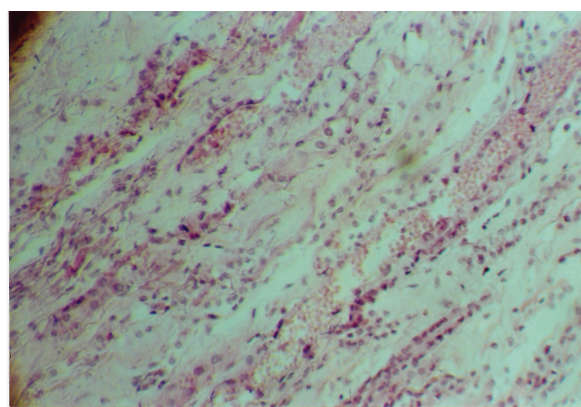


Рис. 1. Увеличение 180^x. Первые сутки после отравления крыс, получавших простую воду. Мозговой слой почки. Дискомплексация структур мозгового слоя, отек стромы, резкое полнокровие.

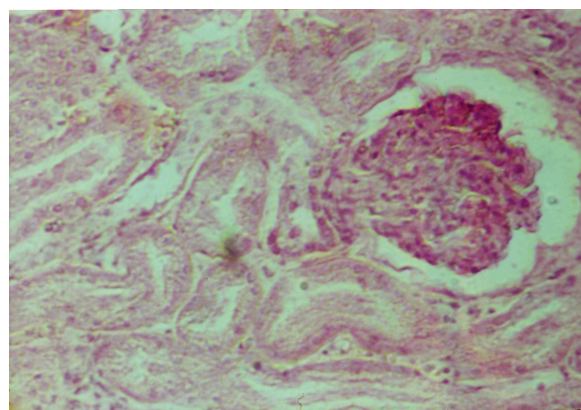


Рис. 2. Увеличение 180^x. Первые сутки после отравления почек крыс, принимавших минеральную воду. Корковый слой почки. Спадение клубочка, дистрофия эпителия канальцев. Небольшой фильтр в полости капсулы.

В другой группе, где животные принимали минеральную воду, в капиллярах клубочков отмечается полнокровие и застой, спаявшихся клубочков значительно меньше. Также встречаются в обеих зонах почек пустые, спаявшиеся канальцы с низким, темным эпителием, но количество их заметно ниже. В отдельных сосудах явления “сладж-феномена” (рис. 4), которые обнаруживаются только в сосудах мозгового слоя, в корковом слое не определены, также не встречены зоны периваскулярного отека и периваскулярных очажков кровоизлияний.

Сравнивая морфологическую картину почек по типу функционального состояния нефронов, в группе наблюдений, где животным давали простую воду, превалировали канальцы, находящиеся в состоянии дистрофии; в опытной группе превалирующими явились канальцы, функционально активные.

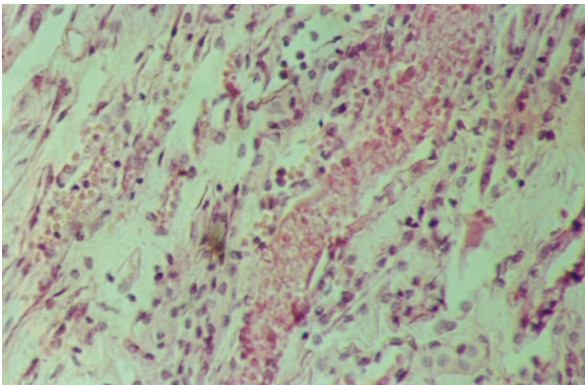


Рис.3. Увеличение 180^x. Третьи сутки после отравления крыс, получавших простую воду. Мозговой слой. Резко выраженное полнокровие капилляров с кровоизлияниями в строме, отек стромы, некроз эпителия канальцев.

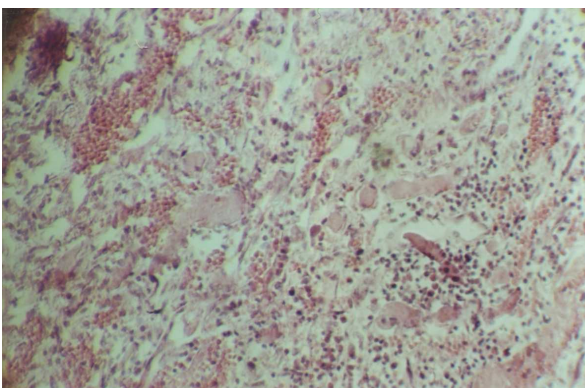


Рис. 5. Увеличение 180^x. Девятый день после отравления крыс, принимавших простую воду. Микроциркуляторное расстройство в строме, дистрофия и некроз эпителия отдельных канальцев.

На 9-е сутки после отравления в почках экспериментальных животных гемодинамические расстройства значительно спадают, нет стазов и “сладж-феномена”, отсутствуют небольшие точечного характера кровоизлияния и периваскулярные отеки и на первый план выступают явления регенерации, хотя все еще сохраняются дистрофические изменения (рис. 5). В почках контрольных крыс, пьющих простую воду, изменения в клубочках незначительные, а доля нефункционирующих канальцев, а также канальцев с дистрофически измененным эпителием значительна. В опытной группе наименее выражены гемодинамические изменения, заметно меньше число канальцев, находящихся в состоянии функциональной неактивности, и меньшая выраженность дистрофических канальцев (рис. 6).

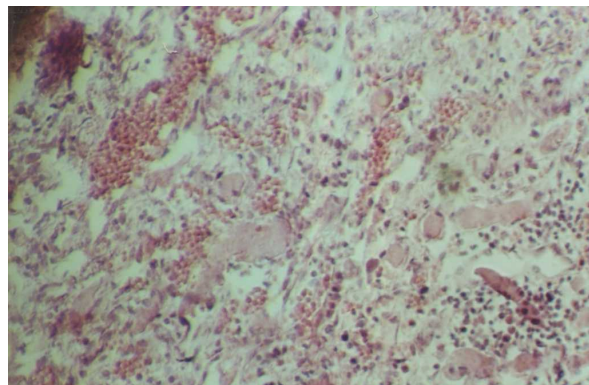


Рис.4. Увеличение 180^x. Третьи сутки после отравления крыс, получавших минеральную воду. Корковый слой почки, отек стромы. Пустые канальцы с уплощенным эпителием. Фибриноидный некроз отдельных клубочков.

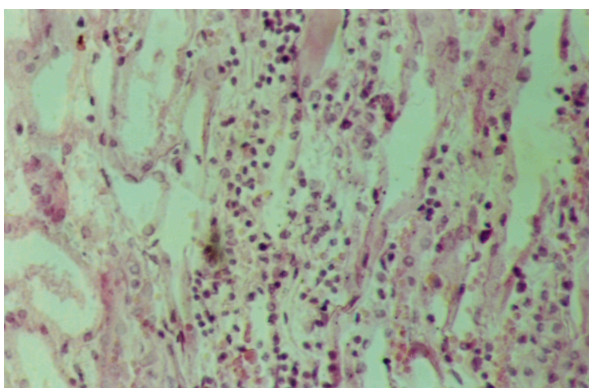


Рис. 6. Увеличение 180^x. Девятый день после отравления крыс, принимавших минеральную воду. Корковый слой. Регенеративные изменения в канальцах.

Таким образом, выраженность репаративных процессов в группах, принимавших простую водопроводную воду и минеральную воду “Кара-Шоро”, была совершенно различной. В опытной группе гемодинамические нарушения были менее выраженными, а регенеративные процессы более совершенными и законченными, чем в контроле.

На основании полученных данных можно утверждать, что минеральная вода “Кара-Шоро” обладает протекторным, защитным свойством при различных патогенных воздействиях, в частности, при отравлении и безопасна для использования как лечебно-профилактическое средство при почечно-каменной болезни.

Литература

1. Абдусаттаров А.А., Утегенов Н.У., Тен В.П. Эпидемиологические особенности мочекаменной болезни в регионе Приаралья // Ма-тер. 1 съезда урологов Узбекистана. – Ташкент, 1992. – С. 49–50.
2. Эсекеев Б.С. Почечно-каменная болезнь эколого-техногенного генеза в условиях Кыргызстана и совершенствование эффективности ее лечения: Дис. ... докт. мед. наук. – Алматы, 2000.
3. Тыналиев М.Т. Особенности эпидемиологии, этиологии, патогенеза и профилактики нефролитиаза в Киргизии: Дис. ... докт. мед. наук. – Фрунзе, 1983. – 377 с.
4. Юлдашов Ф. Заболеваемость мочекаменной болезнью в Узбекистане и пути ее снижения: Дис. ... докт. мед. наук. – Ташкент, 1998. – С. 308.
5. Константинова О.В. Прогнозирование и принципы профилактики мочекаменной болезни: Автореф. дис. ... докт. мед. наук. – М., 1999. – С 36.
6. Дзеранов Н.К., Яненко Э.К. Оперативное лечение кораллоидного нефролитиаза // Урология. – 2004. – № 1. – С. 34–38.