

УДК 616-053.2

DOI: 10.36979/1694-500X-2024-24-5-64-69

ЧАСТО БОЛЕЮЩИЕ ДЕТИ С ПОЗИЦИИ ДЕТСКОГО ХИРУРГА

**К.М. Мыкыев, Т.О. Омурбеков, Т.Н. Нурмухамедов,
К.Б. Молдоисаев, А.Н. Садыков**

Аннотация. Приведены данные клинико-рентгенологического и бронхологического исследования часто болеющих детей, длительно получавших амбулаторное и стационарное лечение в различных лечебно-профилактических учреждениях республики. За 2017–2023 годы 107 часто болеющим больным детям в отделении торакальной хирургии городской детской клинической больницы Скорой медицинской помощи проведены 127 бронхоскопий и выявлены из них с гнойно-фибринозным эндобронхитом – 69 (64,5 %), инородные тела дыхательных путей – 28 (26,7 %), ателектаз легкого и аномалия бронха – 4 (3,7 %), бронхоэктатическая болезнь – 6 (5,6%) обследованных больных. В группе часто болеющих детей установлена эффективность диагностической и лечебно-санационной бронхоскопии, особенно у больных с хроническим бронхитом, бронхиальной астмой, инородными телами нижних дыхательных путей.

Ключевые слова: часто болеющие дети; хронический бронхит; пневмония; гнойный эндобронхит; инородные тела; ателектаз легкого; бронхоскопия.

БАЛДАР ХИРУРГДАРЫНЫН БААМЫНДАГЫ ТЕЗ-ТЕЗ ООРУГАН БАЛДАР

**К.М. Мыкыев, Т.О. Омурбеков, Т.Н. Нурмухамедов,
К.Б. Молдоисаев, А.Н. Садыков**

Аннотация. Макалада Республиканын ар кайсы медициналык мекемелеринде узак убакыт бою амбулатордук жана стационардык шартта дарыланып келген тез-тез ооруган балдарды клиникалык, рентгениологиялык жана бронхологиялык изилдөөнүн жыйынтыктары келтирилген. 2017–2023-жылдар аралыгында шаардык балдар клиникалык ооруканасынын (БШБКОК) көкүрөк хирургия бөлүмүндө 107 ооруган балага 127 бронхоскопия жүргүзүлүп, алардын 69-на (64,5 %) ириңдүү-фибриноздук эндобронхит диагнозу коюлган, дем алуу жолдорунун бөтөн денелери – 28 (26,7 %), өпкө ателектазы жана бронхтун аномалиясы – 4 (3,7 %), бронхоэктаз – 6 (5,6 %) текшерүүдөн өткөн. Тез-тез ооруган балдардын арасында өзгөчө өнөкөт бронхит, бронхиалдык астма, төмөнкү дем алуу жолдорунда бөтөн денелер менен ооругандарда диагностикалык-дарылоо бронхоскопиянын эффективдүүлүгү аныкталган.

Негизги сөздөр: көп ооруган балдар; өнөкөт бронхит; пневмония; ириңдүү эндобронхит; бөтөнчө денелер; өпкөнүн ателектазы; бронхоскопия.

FREQUENTLY ILL CHILDREN FROM THE POSITION OF A PEDIATRIC SURGEON

**К.М. Мыкыев, Т.О. Омурбеков, Т.Н. Нурмухамедов,
К.Б. Молдоисаев, А.Н. Садыков**

Abstract. The article presents data from a clinical, radiological and bronchological study of frequently ill children who have been receiving outpatient and inpatient treatment for a long time in various medical institutions of the Republic. During 2017–2023, 127 bronchoscopy were performed on 107 frequently ill sick children in the thoracic surgery department of the city children's clinical hospital for emergency medical care, and 69 (64.5 %) of them were diagnosed with purulent-fibrinous endobronchitis, foreign bodies of the respiratory tract – 28 (26.7%), pulmonary atelectasis and bronchial anomaly – 4 (3.7 %), bronchiectasis – 6 (5.6 %) of the examined patients. In a group of frequently ill children, the effectiveness of diagnostic and therapeutic bronchoscopy has been established, especially in patients with chronic bronchitis, bronchial asthma, and foreign bodies in the lower respiratory tract.

Keywords: children who are often ill; chronic bronchitis; pneumonia; purulent endobronchitis; foreign bodies; lung atelectasis; bronchoscopy.

Актуальность. Актуальной задачей педиатрической практики остается ведение часто болеющих детей (ЧБД). По данным различных авторов, в структуре заболеваемости удельный вес ЧБД занимает патология респираторного тракта и составляет от 14 до 83 % детской популяции [1–4].

После выхода монографии В.Ю. Альбицкого и А.А. Баранова “Часто болеющие дети. Клинико-социальные аспекты. Пути оздоровления” в 1986 году пристальное внимание обращено на проблему часто болеющих детей (ЧБД), и дискуссии на данную тему не утихают. Впервые авторы произвели попытку обоснования о необходимости выделения группы часто болеющих детей (ЧБД) и предложили считать таковыми детей, болеющих острыми респираторными заболеваниями (ОРЗ) на первом году жизни 4 и более раза в год, в возрасте от 1 до 3 лет – 6 и более, от 3 до 5 лет – 5, старше 5 лет – 3 и более раза в год [5, 6]. Наиболее частая заболеваемость отмечена в детских организованных коллективах среди детей дошкольного и младшего школьного возраста, пик заболеваемости наблюдается на первые годы посещения детских дошкольных учреждений [7]. В ясельных и младших группах детских дошкольных учреждений доля ЧБД может превышать 50 %, а среди школьников эта доля составляет примерно 10 %, постепенно снижаясь до 3–5 % в старших классах [7, 8]. В структуре часто болеющих детей вирусные инфекции выявлены 65–90 % (вирусы гриппа, парагриппа, респираторно-синцитиальный вирус, аденовирусы). Вирусная моноинфекция в 52 %, сочетания из 2-х и более вирусов – в 36 % случаев [7]. Большинство отечественных педиатрических школ рекомендуют относить к группе ЧБД тех детей, которые болеет с ОРЗ 4–8 раз в течение года и не имеют при этом хроническую или врожденную патологию [9–11].

Как известно, причины частой заболеваемости детей носят мультифакторный характер. Общеизвестны эндогенные факторы риска: частые ОРИ, неблагоприятное течение беременности, недоношенность, антенатальное и интранатальное поражение ЦНС, раннее искусственное вскармливание, инфицированность микобактериями туберкулеза. Многие исследователи к эк-

зогенным факторам риска относят высокую контагиозность возбудителей ОРИ, персистирующие внутриклеточные инфекции, наличие взрослых или других детей в семье с хроническими очагами инфекции, пассивное курение, дефицитное по микронутриентам питание, посещение детских учреждений с раннего возраста, экологические факторы (загрязнение воздуха), наличие в воде и продуктах питания ксенобиотиков [5, 11–13].

Таким образом, вопросы о необходимости и недостаточной эффективности современных методов профилактики и лечения остаются спорными, несмотря на научные достижения, и мы не нашли работ, которые потребовали бы изучить эту проблему с точки зрения детского хирурга.

Цель исследования – оптимизировать методы ранней диагностики и лечения среди часто болеющих детей (ЧБД) для снижения отдаленных осложнений и адекватное проведения методов реабилитации.

Материалы и методы исследования. Анализированы клинические случаи в лечебно-диагностическом аспекте из числа часто болеющих детей с бронхолегочными патологиями, неоднократно лечившихся в разных детских лечебно-профилактических учреждениях и стационарах республики за 2017–2023 годы. После безуспешности лечения в различных амбулаторных и стационарных лечебных учреждениях республики дети консультировались в ГДКБ СМП и направлялись в торакальное отделение для бронхолегочного обследования. За 2017–2023 годы госпитализированы 107 детей в возрасте от 2-х до 15 лет. У всех детей тщательно изучали анамнез, клинико-лабораторные исследования, проводили обзорную рентгенографию органов грудной клетки в 2-х проекциях, осмотр анестезиолога, при необходимости оториноларинголог и педиатр проводили диагностическую и лечебно-санационную бронхоскопию. По показаниям – анализ крови на ВУИ, КТ, МРТ органов грудной клетки и ФВД.

Результаты и обсуждение. В возрастном аспекте выявлены: дети 2–4 года – 37 (34,6 %), 5–10 лет – 41 (38,3 %), 11–15 лет 29 (27,1 %) больных. Средний возраст пациентов составлял 5,4 года. Жителей сельской местности было

65 (60,7 %), городских – 47 (39,3 %) больных. Мальчики составили 59 (55,1 %), девочки – 48 (44,9 %) больных. Из всех обследованных при направлении были выставлены диагнозы: хроническая пневмония у – 22 (20,6 %), хронический бронхит у – 36 (33,6 %), врожденная аномалия легкого – у 12 (11,2 %), бронхиальная астма – у 17 (15,9 %), ателектаз легкого – у 11 (10,3 %), инородное тело – у 9 (3,4 %). У 39 (36,4 %) больных имелись сопутствующие диагнозы: хронический гайморит, анемия, дискинезия ЖВП. Длительность заболевания с момента заболевания и лечения составляла от 1 года до 6 лет.

При поступлении пациенты проходили общеклинические обследования, при этом особое значение придавалась тщательному сбору анамнеза, а именно: начало кашля беспричинного или после простудных и вирусных инфекций. Учитывали начало кашля особенно на фоне полного благополучия ребенка, или было ли поперхивание пищевыми массами во время еды, привычки держать во рту посторонние предметы. Но установить вышеперечисленные причину удалось только у 15 больных, так как дети до 2–4-х лет не всегда рассказывают о попадании инородного тела в дыхательные пути. Дети в школьном возрасте (4 ребенка) сознательно скрывали информацию о проглоченном инородном теле из-за боязни наказания от родителей. В 3-х случаях даже при рассказе в лечебных учреждениях, медперсонал не обратил внимание на поперхивание, пациентов лечили с подозрением на бронхит без обзорной рентгенографии грудной клетки.

Всем 107 больным проводилась бронхоскопия в плановом порядке 127 раз. Повторные бронхоскопии проводились больным с двусторонним гнойно-фибринозным эндобронхитом и у больных с ателектазами легкого при длительном нахождении инородных тел в бронхах. При бронхоскопическом исследовании у 69 (64,5 %) пациентов выявлена картина гнойного и гнойно-фибринозного эндобронхита, у 28 (26,7 %) больных – инородное тело бронхов, аномалия бронха – у 4 (3,7 %), бронхоэктатическая болезнь – у 6 (5,6 %). Ниже приводятся примеры из числа проведенных бронхоскопий больным, ранее получавшим лечение в других лечебно-профилактических учреждениях.

Пример 1

Больной Дж. М., 4 г. 11 мес. поступил 25.02.2019 г., жалобы при поступлении на кашель с отхождением гнойной мокроты.

Из анамнеза: болеет более 1,5 лет, начало заболевания с кашля, повышения температуры тела. Неоднократно амбулаторно и стационарно лечился по месту жительства с диагнозом: Острый бронхит, пневмония, и из-за отсутствия эффекта в лечении направлен в ГДКБ СМП на консультацию.

Анамнез жизни: родился от 2-й беременности и родов с весом 3200,0 г. При осмотре в физическом развитии отстает. В легких перкуторно легочной звук, аускультативно жесткое дыхание, сухие и влажные хрипы в задне-нижних отделах. Со стороны других органов без патологии.

Анализ крови: эрит. – $3,8 \times 10^{12}/л$; гем. – 115 г/л; лейкоц. – $9,8 \times 10^9/л$; п/я – 4 %; с/я – 50 %, лимф. – 53 %, мон. – 2 %, эоз. – 1 %. СОЭ – 7 мм/ч.

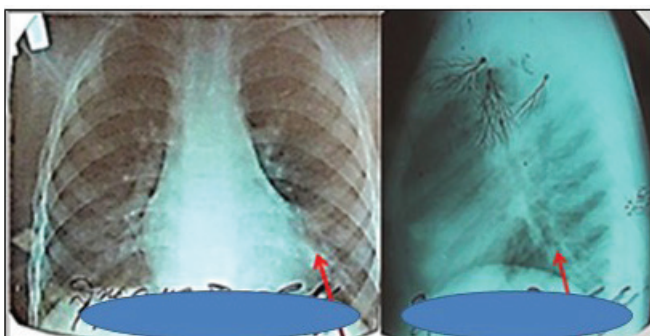


Рисунок 1 – Рентгенограмма грудной клетки (стрелкой указана тень ателектаза и высокое стояние купола диафрагмы слева)



Рисунок 2 – Колос, удаленный из клетки левого нижнедолевого бронха



Рисунок 3 – Рентгенограмма грудной клетки (стрелкой указана тень ателектаза и высокое стояние купола диафрагмы слева)



Рисунок 4 – Колос, удаленный из клетки левого нижнедолевого бронха

ЭКГ – ЧСС 102 уд. в 1 мин, неполная блокада правой ножки пучка Гисса. Обзорная рентгенография органов грудной клетки в двух проекциях (рисунок 1), отмечается деформация бронхолегочного рисунка, снижение пневматизации в нижневнутреннем отделе правого легкого.

26.02.2019 года проведена лечебно-санационная бронхоскопия, в правом бронхе обнаружена слизь, левый бронх обтурирован гноем и фибринным содержимым, проведена эвакуация. Слизистые рыхлые, в просвете нижнедолевых сегментарных бронхов гной, проведен лаваж трахеобронхиального дерева (ТБД). Макроскопически обнаружено инородное тело (частица семечки подсолнуха), промывные воды мутного цвета, с гнойно-фибринным содержимым (рисунок 2).

Через 7 дней после бронхоскопии на рентгенограмме грудной клетки положительная динамика. Выписан домой для диспансерного наблюдения.

Пример 2

Больной С.С., 4 г. 2 мес., поступил 27.09.2017 г. с жалобами на кашель, повышение температуры тела, слабость.

В анамнезе болезни: кашель беспокоит более 2-х лет, получал лечение в разных ЛПУ как при обострении бронхита. Поступил с диагнозом: Острая левосторонняя пневмония. ДН I ст., 2-сторонний гайморит. Аскаридоз. ДЖВП. При подробном расспросе анамнеза выяснено, что 2 года назад поперхнулся травой (колос). В легких перкуторно легочной звук с укорочением слева в нижних отделах. Аускультативно – на фоне жесткого дыхания сухие хрипы с обеих сторон, влажные разнокалиберные хрипы слева.

Анализ крови: эрит. – $4,0 \times 10^{12}/л$; гем. – 123 г/л; ЦП – 0,8; лейкоц. – $6,3 \times 10^9/л$; п/я – 6 %; с/я – 53 %; лимф. – 36 %; мон. – 4 %; СОЭ – 7 мм/ч.

Рентгенография органов грудной клетки при поступлении (рисунок 3) отмечается тень ателектаза в нижней доле левого легкого, высокое стояние левого купола диафрагмы. Проведена бронхоскопия под общим наркозом 28.07.2019 г., удаление инородного тела левого нижнедолевого бронха, колос размером около 2 см (рисунок 4).

Повторно 2 раза проведена лечебно-санационная бронхоскопия. На рентгенограмме перед выпиской положительная динамика.

Пример 3

Больной Б.А., 4 г., дата поступления 17.01.2023 г. № истории болезни 1768. Жалобы на кашель с отхождением гнойной мокроты.

В анамнезе: болен около 2-х лет, неоднократно лечился амбулаторно и стационарно в разных ЛПУ с диагнозом: Пневмония. Аплазия левого легкого. Проведена амбулаторно рентгенография (рисунок 5) и КТ грудной клетки. 30.01.2023 г. под общим наркозом проведена лечебно-санационная бронхоскопия, при этом нижнедолевой бронх заполнен и обтурирован густым гноем и фибрином. Из левого нижнедолевого бронха проведена тщательная эвакуация, обнаружено и удалено темного цвета инородное тело от игрушки, (рисунок 6). На контрольных R-графиях органов грудной клетки в динамике после удаления инородного тела сохраняются явления гиповентиляции и ателектаза левого легкого.

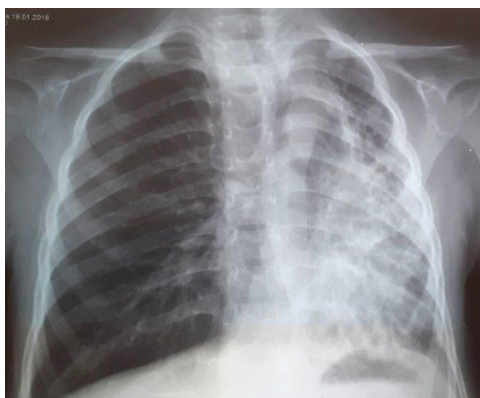

Рисунок 5 – Обзорная рентгенограмма грудной клетки при поступлении



Рисунок 6 – Иностранное тело (часть игрушки)

После удаления инородного тела без выписки больного три раза проведена лечебно-санационная бронхоскопия. Ребенок находится под диспансерным наблюдением, получая периодически санационную бронхоскопию, рассасывающее лечение, с целью профилактики бронхоэктаза легкого.

Выводы

1. У 107 больных в группе ЧБД, лечившихся в разных лечебно-профилактических учреждениях, при проведении бронхоскопии выявлено: у 69 (64,5 %) пациентов отмечен гнойно-фибринозный эндобронхит, у 28 (26,7 %) – инородные тела дыхательных путей, у 4 (3,7 %) – ателектаз легкого и аномалия бронха и бронхоэктатическая болезнь – у 6 (5,6 %) обследованных.
2. Больным в группе ЧБД при неэффективности лечения необходимо проводить тщательный сбор анамнеза, комплексное обследование у пульмонолога, аллерголога, иммунолога, ЛОР-врачей и детских хирургов для исключения гнойно-воспалительных заболеваний и инородных тел нижних дыхательных путей.
3. При гнойно-фибринозном эндобронхите больные нуждаются в неоднократной лечебно-санационной бронхоскопии и диспансерно-реабилитационном наблюдении.

Поступила: 12.04.24; рецензирована: 26.04.24;
принята: 30.04.24.

Литература

1. Морозов С.Л. Часто болеющие дети. Современный взгляд педиатра / С.Л. Морозов // РМЖ. Медицинское обозрение. 2019; 3 (8): 7–9.
2. Романцов М.Г. Синдром “часто болеющий ребёнок” / М.Г. Романцов, И.Ю. Мельникова, И.В. Сарвилина // Антибиотики и химиотерапия. 2012; 57 (9–10): 8–16.
3. Марушко Ю.В. Часто хворіючі діти – актуальна проблема педіатрії / Ю.В. Марушко // ПАГ. 1999; 4: 69–70.
4. Макарова З.С. Оздоровление и реабилитация часто болеющих детей в дошкольном учреждении / З.С. Макарова. М.: Гуманит. изд. центр “ВЛАДОС”, 2004. 270 с.
5. Альбицкий В.Ю. Часто болеющие дети. Клинико-социальные аспекты. Пути оздоровления / В.Ю. Альбицкий. Саратов: Изд-во Саратовского медуниверситета, 1986. 186 с.
6. Романцов М.Г. Синдром “часто болеющий ребенок” / М.Г. Романцов, И.Ю. Мельникова, И.В. Сарвилина // Антибиотики и химиотерапия. 2012; 57 (9–10): 8–16.
7. Авезова Г.С. Часто болеющие дети: распространенность и факторы риска / Г.С. Авезова, С.М. Косимова // European Research. 2017; 5 (28):79–80.
8. Бабаян М.Л. Часто болеющие дети: проблемы терапии острых респираторных инфекций у детей / М.Л. Бабаян // Медицинский совет. 2014; 14: 11–13.
9. Маркова Т.П. Острые респираторные заболевания у детей: лечение и профилактика /

- Т.П. Маркова, Л.Г. Ярилина // РМЖ. М., 2012; 12; 628.
10. Самсыгина Г.А. Проблемы диагностики и лечения часто болеющих детей на современном этапе / Г.А. Самсыгина, Г.С. Коваль // Педиатрия. 2010; 89 (2): 137–147.
 11. Романцов М.Г. Часто болеющие дети: современная фармакотерапия / М.Г. Романцов. М.: ГЭОТАР-Медиа, 2006. 192 с.
 12. Делягин В.М. Повторные респираторные инфекции у детей (часто болеющие дети) / В.М. Делягин // РМЖ. 2013; 21 (25): 1237–1240.
 13. Юлиш Е.И. Иммунные сдвиги у часто и длительно болеющих детей с персистирующей внутриклеточной инфекцией / Е.И. Юлиш // Педиатрия, акушерство та гинекология. 2003. 4 (109).