

УДК 618.16-002-07
DOI: 10.36979/1694-500X-2024-24-5-94-98

ЛЕЙКОПЛАКИЯ ВУЛЬВЫ – ЗАБОЛЕВАНИЕ БЕЗ ДОЛЖНОЙ ДИАГНОСТИКИ В КЫРГЫЗСКОЙ РЕСПУБЛИКЕ

А.А. Котеняткина, Б.А. Какеев

Аннотация. Исследуется проблема женского здоровья, по которой отсутствуют протоколы. Пациенты годами не могут получить точный диагноз и проходят лечение от ложных диагнозов. Рассматривают данную тему исключительно дерматовенерологи без акцентуации на женской репродуктивной системе, хотя женщины чаще всего обращаются с жалобами по заболеваниям аногенитальной области к гинекологу. На практике, гинекологи, проктологи, урологи в большинстве своём не осведомлены о гетерогенной группе заболеваний под названием “дерматозы вульвы”, что даёт большой процент ложной диагностики и хронизацию процессов заболевания. Сложность диагностики состоит в сходстве клинических и гистологических картин дерматозов вульвы, а также мультифакториальной этиологии. Лейкоплакия (склероатрофический лишай) является самым распространённым дерматозом вульвы. Актуальным является качественная и своевременная диагностика, основанная на детальном разборе патогенетических механизмов происхождения заболевания, что помогло бы огромному количеству страдающих женщин.

Ключевые слова: лейкоплакия вульвы; крауроз; склероатрофический лишай вульвы; дерматозы вульвы; клинический протокол; диагностика.

ВУЛЬВА ЛЕЙКОПЛАКИЯСЫ – КЫРГЫЗ РЕСПУБЛИКАСЫНДА ЖЕТИШТҮҮ ДАРТ АНЫКТОО ӨТКӨРҮЛБӨГӨН ООРУ

А.А. Котеняткина, Б.А. Какеев

Аннотация. Бул макала аялдардын ден соолугунун көйгөйүнө арналган, алар боюнча протокол жок. Бейтаптар жылдар бою так диагноз ала албай, жалган диагноз менен дарыланышат. Бул теманы аялдардын репродуктивдүү системасына басым жасабастан дерматовенерологдор гана карашат, бирок аялдар көбүнчө гинеколого аногениталдык зонанын оорулары боюнча даттанышат. Иш жүзүндө гинекологдор, проктологдор жана урологдор көбүнчө “вульва дерматозу” деп аталган оорулардын гетерогендүү тобун билишпейт, бул жалган диагностикага жана өнөкөт оору процесстеринин чоң пайызына алып келет. Диагноз коюнун татаалдыгы клиникалык жана гистологиялык сүрөттөрүнүн окшоштугунда, ошондой эле мультифактордук этиологияда. Лейкоплакия вульванын эң кеңири таралган дерматозу болуп саналат. Оорунун келип чыгышынын патогенетикалык механизмдерин деталдуу талдоонун негизинде сапаттуу жана өз убагында диагноз коюу актуалдуу болуп саналат, бул көптөгөн оорулуларга жардам бермек.

Негизги сөздөр: вульва лейкоплакиясы; крауроз; склероатрофиялык лишай; вульва дерматозу; клиникалык протокол; диагноз коюу.

VULVAR LEUKOPLAKIA IS A DISEASE WITHOUT PROPER DIAGNOSIS IN THE KYRGYZ REPUBLIC

A.A. Kotenyatkina, B.A. Kakeev

Abstract. This article is devoted to the problem of women's health, for which there are no protocols, patients have not been able to get an accurate diagnosis for years and are being treated for false diagnoses, dermatovenerologists consider this topic exclusively without focusing on the female reproductive system, although women most often complain about diseases of the anogenital region to a gynecologist. In practice, gynecologists, proctologists, urologists are mostly unaware of a heterogeneous group of diseases called "vulvar dermatoses", which gives a large percentage of false diagnosis and chronization of the disease processes. The difficulty of diagnosis lies in the similarity of clinical and histological patterns of vulvar dermatoses, as well as multifactorial etiology. Leukoplakia (scleroatrophic lichen) is the most common dermatosis of the vulva, high-quality and timely diagnosis based on a detailed analysis of the pathogenetic mechanisms of the origin of the disease is relevant, which would help a huge number of suffering women.

Keywords: leukoplakia of the vulva; kraurosis; scleroatrophic lichen of the vulva; dermatoses of the vulva; clinical protocol; diagnosis.

Введение. Для постановки диагноза склероатрофический лихен (или лейкоплакия вульвы) необходимо знание анатомо-физиологических особенностей строения вульвы.

Вульва – часть наружных половых органов женщины, которая включает в себя железы преддверия (бартолиновые), малые и большие половые губы, переднюю промежность, клитор, преддверие влагалища, отверстие уретры. Хорошо кровоснабжаемый и иннервируемый орган.

Вульва представляет собой уникальный регион, её эпителий образуется из трёх эмбриональных слоёв – эндодермы, мезодермы и эктодермы. Каждый из них характеризуется особенностями структуры (как самого эпителия, так и его придатков), реакцией тканей на действие гормонов, иммунного ответа, иннервации и возможностью вовлечения в заболеваниях разных систем организма. Вульва может поражаться при многих инфекционных и неинфекционных заболеваниях, в том числе болезнях кожи. Классификацию дерматозов вульвы удалось сформировать в 2006 году международному обществу по изучению болезней вульвы и влагалища (The International Society for the Study of Vulvovaginal Disease, ISSVD). Для стандартизации номенклатуры неинфекционных заболеваний вульвы предложили гистологическую классификацию [1], где в классификации по морфологической характеристике в категории “гомогенизация дермы/склероз”, а в клинической классификации в категории “высыпания белого цвета по типу пятен и бляшек” место занимают склерозирующий и атрофический лихен вульвы (или склероатрофический лихен вульвы – САЛВ). В 2011 г. на XXI Всемирном конгрессе ISSVD в Париже предложены обновленные терминология и классификация дерматозов вульвы, в основу которых легли клинические проявления заболеваний [2].

Склерозирующий и атрофический лихен (склероатрофический лихен, склерозирующий лишай, lichen sclerosus et atrophicus, в прошлом лейкоплакия вульвы, крауроз) – хроническое воспалительное заболевание кожи, характеризуемое наличием жемчужно-белых папул и бляшек с характерным изменением текстуры кожи – кожа утолщается и теряет эластичность на ранних и истончается на поздних стадиях процесса [3]. Этиология заболевания до конца неизвестна, выделяют предрасполагающие факторы:

гормональные факторы, генетическая предрасположенность, иммунные факторы, механическая травма. Заболевание поражает вульву и перианальную область, что делает его актуальным для дерматовенерологов, урологов, гинекологов и проктологов.

Прорыв в изучении данной патологии произошёл в последние десятилетия, появилось огромное количество научных исследований и клиническая классификация, современные методы лечения, что затрагивает вопрос о пересмотре отношения практикующих узких специалистов, занимающихся заболеваниями аногенитальной области в Кыргызской Республике. Для актуализации проблемы в данной статье будет предложен анализ изучения крупнейших доказательных литературных источников для подтверждения наличия информации, которую следует активно использовать, анализ участия нашей страны в диагностике САЛВ.

Цель исследования – анализ современных доказательных литературных источников (UpToDate, PubMed, Cochrane, Google Scholar, e-library, www.medgov.kg – библиотека МЗ КР, архив НАК КР, Вестник КРСУ) для аргументации о существовании современных эффективных методов диагностики лейкоплакии вульвы, или САЛВ, анализ участия Кыргызской Республики в диагностике и изучении данной проблемы.

Методы исследования. Предварительное приобретение доступа к UpToDate, регистрация в системах PubMed, Cochrane, e-library, анализ данных в Google Scholar и библиотеке МЗ КР, архиве НАК КР, архиве Вестника КРСУ в виде поиска информации по фильтру ключевых слов “диагностика лейкоплакии вульвы, склерозирующего лихена, или склероатрофического лихена вульвы”. Поиск охватывал диапазон с первых упомянутых данных о патологии по 2024 год (рисунки 1–3).

Результаты обзора. Анализ данных на платформе PubMed [4] с поисковым запросом “diagnostics of vulvas leucoplakia”, дополнительные фильтры поиска не будут использоваться в поисковых платформах – 7746 результатов, первое упоминание в 1881 году [5], нет упоминаний Кыргызстана или Киргизской ССР. На поисковый запрос “diagnostics of lichen sclerosus” – 1646 результатов (первое упоминание в 1946 году [6]), среди них

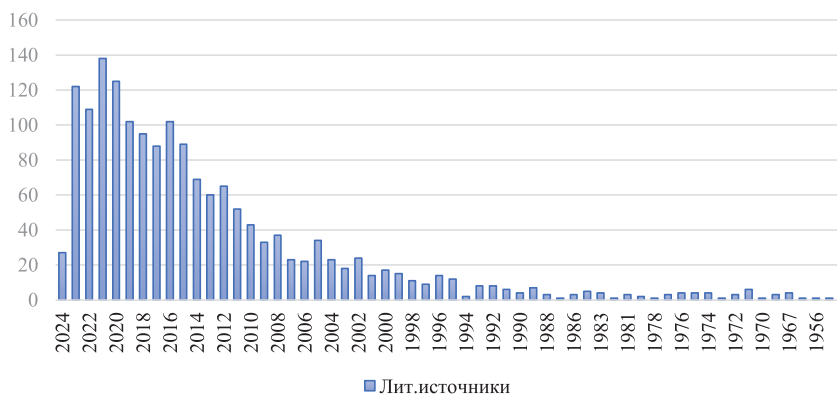


Рисунок 1 – Количество литературных источников по запросу “diagnostics of vulvas leucoplakia”

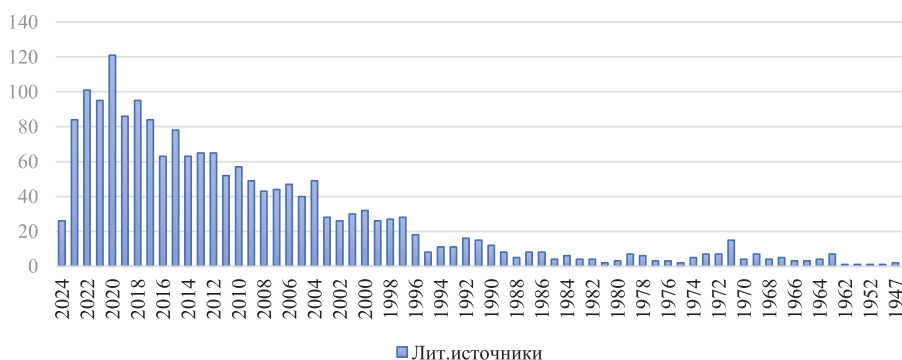


Рисунок 2 – Количество литературных источников по запросу “diagnostics of lichen sclerosus”

Кыргызстан упоминается в одной публикации [7] по склерозирующему лишая у мужчин, нет упоминаний Киргизской ССР. На поисковый запрос “diagnostics of scleroatrophic lichen of the vulva” – 4 результата, первое упоминание в 1974 г. [8], нет упоминаний Кыргызстана или Киргизской ССР.

Анализ данных на платформе Google Scholar [9] (с учетом автоматического учета англоязычных источников): “диагностика лейкоплакии вульвы” – 936 результатов, из них Кыргызстан упоминается в 8 источниках (по смежным темам: рак шейки матки и влагалища, ВПЧ, лейкоплакия шейки матки), нет упоминаний по заданной тематике, нет упоминаний Киргизской ССР. На поисковый запрос “диагностика склерозирующего лишая” – 171 результат, где нет упоминаний о Кыргызстане или Киргизской ССР. На поисковой запрос “диагностика склероатрофического

лихена вульвы” – 443 результата. Нет упоминаний о Кыргызстане или Киргизской ССР.

Анализ данных на платформе Cochrane [10]: “diagnostics of vulvas leucoplakia” – 0 результатов, “diagnostics of lichen sclerosus” – 4 результата (первое упоминание: 2006 год [11]), “diagnostics of scleroatrophic lichen of the vulva” – 0 результатов. Нет упоминаний о Кыргызстане или Киргизской ССР.

Анализ данных на платформе e-library [12]: “диагностика лейкоплакии вульвы” – 494 результата упоминаний (первое упоминание в 2012 году [13]), данных по Кыргызстану или Киргизской ССР нет. Важно уточнить, что при работе со всеми базами данных библиотека e-library обладала наиболее низким порогом уточнения сбора по ключевым словам, чаще выдавала ошибки. На поисковый запрос “диагностика склерозирующего лишая” – 59 результатов,

данных о Кыргызстане или Киргизской ССР нет. На поисковый запрос “диагностика склероатрофического лишена вульвы” – 94 результата, данных по Кыргызстану или Киргизской ССР нет.

Анализ данных на платформе UpToDate [14]: “diagnostics of vulvas leucoplakia” – 56 результатов исключительно смежных тем, “diagnostics of lichen sclerosus” – 69 результатов (в данном источнике удалось найти наиболее свежую информацию, датированную февралем 2024 года [15]), “diagnostics of scleroatrophic lichen of the vulva” – 160 результатов, данных по Кыргызстану или Киргизской ССР нет.

По результатам поиска получен вывод, что наибольшее количество данных по данной теме есть на ресурсе PubMed, в связи с чем принято решение об анализе результатов по годам на данной платформе.

При исследовании сайта medgov.kg [16], архива НАК КР [17], архива Вестник КРСУ найдена единственная ссылка на клинические случаи склероатрофического лишена у мужчин в архиве Вестник КРСУ [18]. Информации о диагностике данной нозологии среди женщин не найдено, нет ссылок и информации о клинических протоколах по данному заболеванию на сайте Минздрава КР.

За последние годы наблюдается значительный прирост современных упрощенных методов диагностики (дерматоскопия, описание локального статуса, знание о патогномичных признаках, характерные изменения кожного-слизистого покрова, локализация, гистологическое исследование в случае сомнений или overlap-синдрома), что детально описано во многих зарубежных работах, но есть необходимость хорошей осведомленности о клинической классификации, анатомо-физиологических особенностях вульвы, патогенезе заболевания и насмотренности практикующего врача.

Выводы. Первое упоминание о краурозе вульвы в русскоязычных источниках датировано 3 декабря 1957 года в описании изобретения “препарат – эмульсия алоэ” Б.К. Росточким и Я.А. Алёшкиной [19].

Первое упоминание в зарубежных источниках датировано 1881 годом в труде “Клинические замечания по диагностике и лечению зуда вульвы”, написанном Уилтширом.

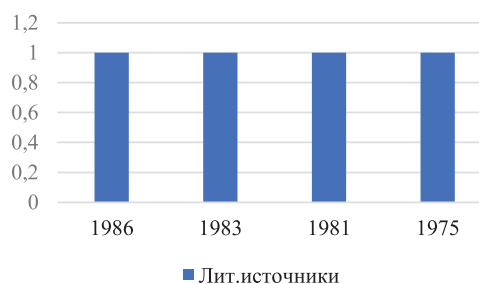


Рисунок 3 – Количество литературных источников по запросу “diagnostics of scleroatrophic lichen of the vulva”

Международное общество по изучению вульвовагинальных болезней (ISSVD) в 1976 году предложило исключить термин “крауроз” и “лейкоплакия вульвы”, ввести термин “склероатрофический лишень вульвы”, однако это еще не реализовано на территории нашей страны. Наиболее современные данные доказывают появление литературных источников с наименованием “склерозирующий лишень”, или “склероатрофический лишень вульвы”.

Актуальность изучения заболевания без найденной этиологической причины неоспорима. Динамика исследований в других странах усилилась, появилось больше научного материала, при этом у Кыргызской Республики есть потенциал к развитию этого вопроса, является актуальной необходимостью использования верного наименования, классификации и использование современных методов лечения для данного заболевания, что не практикуется в большинстве случаев. Отсутствуют клинические протоколы, а узкопрофильные врачи (гинекологи, проктологи, урологи) нашей страны недостаточно информированы о существовании дерматозов вульвы, что подтверждается недостатком применяемой информации (клинические протоколы, учебные издания, внедренные методики лечения).

Пациенты ведутся онкогинекологами с диагнозом “крауроз”, “дистрофия вульвы”, в лучшем случае “лейкоплакия вульвы”, без должного ухода и лечения, получают неэффективные или малоэффективные методы лечения (мазь по Меламеду, синюю лампу, ванночки с фитопрепаратами). Подобные методы лечения датированы в литературе 1967 годом и значительно устарели, однако практикуются на территории нашей республики по настоящее время.

Через внедрение верной классификации, простой и эффективной диагностики для узких специалистов, работающих с аногенитальной областью, мы значительно улучшим оказание помощи больным с наиболее распространённым дерматозом вульвы и будем верно его называть по МКБ-10: L 90.0 Lichen sclerosus at atrophicus, а значит и верно лечить.

Поступила: 04.04.24; рецензирована: 18.04.24;
принята: 22.04.24.

Литература

1. Lynch P.J. 2011 ISSVD terminology and classification of vulvar dermatological disorders: an approach to clinical diagnosis // J. Low. Genit. Tract Dis. 2012. Vol. 16. N 4. P. 339–344.
2. Фой А.М. Нейро-дисгормональная инволюция вульвы. Крауроз и лейкоплакия / А.М. Фой // Казанский медицинский журнал. 1967. Т. 48. № 6. С. 95–96. DOI: 10.17816/kazmj59886.
3. Неинфекционные дерматозы вульвы: диагностика, лечение: иллюстрированное руководство для врачей / под ред. И.О. Смирновой. М.: ГЭОТАР-Медиа, 2021. С. 15–16, 87–88.
4. Электронно-информационная медицинская платформа: URL: <https://pubmed.ncbi.nlm.nih.gov/?term=lichen+sclerosus+> (дата обращения: 24.03.2024).
5. Wiltshire A. Clinical Remarks on the Diagnosis and Treatment of Pruritus Vulvae // Br Med J. 1881 Mar 5; 1 (1053): 327–9. DOI: 10.1136/bmj.1.1053.327. PMID: 20749802; PMCID: PMC2263436.
6. Wallace H.J. Case for Diagnosis? Lichen Sclerosus // Proc R Soc Med. 1946 Nov; 40 (1): 8–9. PMID: 19993439; PMCID: PMC2182136.
7. Usupbaev A.C., Kurbanaliev R.M., Akylbek S., Kolesnichenko I.V., Sadyrbekov N.Z. [A comprehensive approach to the treatment of urethral strictures caused by lichen sclerosus] // Urologiia. 2021 Sep; (4): 12–18. Russian. PMID: 34486269.
8. Michalany J. Vulva leukoplakia. Incongruency of concept and nomenclature and its identification with various dermatologic lesions, mainly scleroatrophic lichen // AMB Rev Assoc Med Bras. 1975 Jun; 21 (6): 174–80. Portuguese. PMID: 1080860.
9. Электронно-информационная медицинская платформа: URL: https://scholar.google.com/scholar?hl=ru&as_sdt=0%2C5&q=lichen+sclerosus&btnG= (дата обращения: 20.03.2024).
10. Электронно-информационная медицинская платформа: URL: <https://www.cochrane.org/search/site/lichen> (дата обращения: 20.03.2024).
11. Clobetazol versus Pimecrolimus for vulvar lichen sclerosus. URL: <https://www.cochranelibrary.com/central/doi/10.1002/central/CN-01513279> (дата обращения: 20.03.2024).
12. Электронно-информационная медицинская платформа: URL: https://www.elibrary.ru/query_results.asp (дата обращения: 20.03.2024).
13. Макаров И.О. Неопухолевые заболевания вульвы / И.О. Макаров, Е.А. Чулкова, Н.А. Шешукова, И.И. Макарова // Акушерство, гинекология и репродукция. 2012. Т. 6. № 2. С. 14–17. EDN PBSZWX.
14. Электронно-информационная медицинская платформа: URL: https://www.uptodate.com/contents/vulvar-lichen-sclerosus-clinical-manifestations-and-diagnosis?search=Lichen%20sclerosus%20&source=search_result&selectedTitle=1%7E69&usage_type=default&display_rank=1 (дата обращения: 24.03.2024).
15. Vulvar lichen sclerosus: Clinical manifestations and diagnosis. URL: https://www.uptodate.com/contents/vulvar-lichen-sclerosus-clinical-manifestations-and-diagnosis?search=diagnostics%20of%20lichen%20sclerosus&source=search_result&selectedTitle=1%7E69&usage_type=default&display_rank=1 (дата обращения: 23.03.2024).
16. Библиотека Минздрава Кыргызской Республики. URL: <https://mz.gov.kg/?locale=ru> (дата обращения: 20.03.2024).
17. Архив НАК КР. URL: <http://journal.vak.kg/arkhiv/> (дата обращения: 20.03.2024).
18. Усупбаев А.Ч. Клинический случай лечения стриктур уретры, вызванных склероатрофическим лихеном / А.Ч. Усупбаев, Р.М. Курбаналиев, С. Акылбек // Вестник КРСУ. 2022. Т. 22. № 1. С. 94–99. URL: <http://vestnik.krsu.edu.kg/archive/173/7197> (дата обращения: 25.03.2024).
19. Алешкина Я.А. Препарат – эмульсия алоэ: описание изобретения к авторскому свидетельству / Я.А. Алешкина, Б.К. Ростоцкий. М.: Стандартгиз, 1958. С. 2.