

УДК 616.12-009.72-092-07
DOI: 10.36979/1694-500X-2023-23-9-71-82

СОВРЕМЕННЫЕ АСПЕКТЫ ПАТОГЕНЕЗА, КЛИНИКИ, ДИАГНОСТИКИ И ВЕДЕНИЯ ПАЦИЕНТОВ С МИКРОВАСКУЛЯРНОЙ СТЕНОКАРДИЕЙ

Часть II

*З.Т. Раджапова, Т.М. Мураталиев, В.К. Звенцова,
С.Ю. Мухтаренко, А.А. Окунова, Ш.П. Ашуралиев*

Аннотация. Результаты исследований последних лет в области изучения ишемической болезни сердца показали, что ишемия миокарда может проявляться не только как следствие атеросклероз-зависимого поражения коронарных артерий, но и при отсутствии их обструкции (INOCA – Ischaemia with No Obstructive Coronary Artery Disease), при этом ключевой причиной является микроваскулярная стенокардия. В 2020 году вышел Консенсусный документ Европейского общества кардиологов по коронарной микрососудистой дисфункции при сердечно-сосудистых заболеваниях и группы экспертов, организованный Европейской ассоциацией чрескожных сердечно-сосудистых вмешательств по ишемии с необструктивными коронарными артериями в сотрудничестве с Рабочей группой Европейского общества кардиологов по коронарной патофизиологии, в котором даны определение INOCA, диагностические подходы и ведение пациентов с данной патологией. Статья отражает наиболее важные современные аспекты патогенеза, клинического течения, диагностики и тактики ведения пациентов с микроваскулярной стенокардией.

Ключевые слова: микроваскулярная стенокардия; вазоспастическая стенокардия; ишемия; микрососудистая дисфункция; распространенность; диагностика; лечение.

МИКРОВАСКУЛЯРДЫК СТЕНОКАРДИЯ МЕНЕН ООРУГАН БЕЙТАПТАРДЫ ДАРЫЛООНУН, ПАТОГЕНЕЗИНИН, КЛИНИКАСЫНЫН, ДАРТЫН АНЫКТООНУН УЧУРДАГЫ АСПЕКТИЛЕРИ

II Бөлүм

*З.Т. Раджапова, Т.М. Мураталиев, В.К. Звенцова,
С.Ю. Мухтаренко, А.А. Окунова, Ш.П. Ашуралиев*

Аннотация. Коронардык артерия оорусун изилдөө жаатындагы акыркы жылдардагы изилдөөлөрдүн жыйынтыгы көрсөткөндөй, миокарддын ишемиясы атеросклерозго көз каранды коронардык артериялардын жабыркашынын кесепети катары гана эмес, алардын тоскоолдуктары жок болгон учурда да пайда болушу мүмкүн (INOCA – Ischaemia with No Obstructive Coronary Artery Disease), мында микроваскулярдык стенокардия негизги себеп болуп саналат. 2020-жылы Жүрөк-кан тамыр ооруларындагы коронардык микроваскулярдык дисфункция боюнча Европалык кардиология коомунун жана эксперттер тобунун консенсус документи чыкты, ал Европал кардиология коомунун коронардык патофизиология боюнча жумушчу тобу менен кызматташтыкта обструктивдүү эмес коронардык артериялар менен ишемия боюнча тери алдындагы Жүрөк-кан тамыр кийлигишүүлөрүнүн ассоциациясы (EAPCI) тарабынан уюштурулган, анда INOCA аныктама берилген, бул патология менен ооруган бейтаптарды дарылоо жана дарт аныктоо ыкмалары берилген. Макалада патогенездин, клиникалык курстун, диагностиканын жана бейтаптарды дарылоо тактикасынын эң маанилүү заманбап аспектилери чагылдырылган.

Түйүндүү сөздөр: микроваскулярдык стенокардия; вазоспастикалык стенокардия; ишемия; микроваскулярдык дисфункция; таралышы; диагностика; дарылоо.

MODERN ASPECTS OF PATHOPHYSIOLOGY, CLINICAL FEATURES, DIAGNOSTICS, AND MANAGEMENT OF PATIENTS WITH MICROVASCULAR ANGINA

Part II

*Z.T. Radzhapova, T.M. Murataliev, V.K. Zventsova,
S.Yu. Mukhtarenko, A.A. Okunova, Sh.P. Ashuraliev*

Abstract. The results of recent studies in the field of ischemic heart disease have shown that myocardial ischemia can manifest not only as a consequence of atherosclerosis-dependent damage to the coronary arteries (CA) but also in the absence of their obstruction (INOCA – Ischaemia with No Obstructive Coronary Arteries), where the key cause is microvascular angina (MVA). In 2020, the European Society of Cardiology (ESC) Consensus Document on Coronary Microvascular Dysfunction in Cardiovascular Diseases and the Expert Group organized by the European Association of Percutaneous Cardiovascular Interventions (EAPCI) on Ischemia with Non-Obstructive Coronary Artery Diseases was released in collaboration with the ESC Coronary Working Group on coronary pathophysiology and microcirculation, which provides a definition of INOCA, diagnostic approaches and management of patients with this pathology. The article reflects the most important modern aspects of the pathophysiology, clinical features, diagnostics, and management of patients with MVA.

Keywords: microvascular angina; vasospastic angina; ischemia; microvascular dysfunction; prevalence; diagnostics; treatment.

Критерии диагностики МВС. Диагностика микроваскулярной стенокардии (МВС) проводится на основании сбора и анализа жалоб, анамнестических данных, определения факторов риска, физикального обследования, неинвазивных и инвазивных методов исследования [1].

Впервые в 2013 году Европейским обществом кардиологов (ЕОК) в рекомендациях по хронической ишемической болезни сердца были приведены критерии микрососудистой стенокардии:

- 1) наличие приступов стенокардии;
- 2) ишемические изменения на электрокардиограмме (ЭКГ) во время стресс-теста;
- 3) отсутствие гемодинамической значимой обструкции в коронарных артериях (КА) $\geq 50\%$ и спазма эпикардиальных артерий [2].

Группой COVADIS [3] предложены обновленные стандартизованные критерии МВС у пациентов со стенокардией или симптомами, подобными ишемии, при отсутствии обструктивной ИБС (таблица 1).

В рекомендациях ЕОК (2019 г.) по хроническому коронарному синдрому (ХКС) [1] указано, что у 70 % лиц с симптомами стенокардии и объективными признаками ишемии миокарда не выявляются признаки обструктивного поражения коронарных артерий (КА). В данном документе выделяют шесть клинических групп пациентов с ХКС, среди них выделяют лиц с подозрением на МВС. Необходимые диагностические исследования у пациентов с подозрением на МВС приведены в таблице 2 [1].

В рекомендациях Европейской ассоциации чрескожных сердечно-сосудистых вмешательств (ЕАРСИ) по ишемии с неструктурными КА неинвазивная диагностика МВС включает 2 этапа. На первом этапе диагностики рассматриваются жалобы пациента, анамнез, анализ клинических проявлений, регистрация ЭКГ, затем направления к врачу-кардиологу [4].

Следует отметить, что у пациентов с МВС встречается разнообразная клиническая симптоматика. Приступы стенокардии напряжения регистрируются у 30–60 % пациентов, могут отмечаться также приступы стенокардии покоя. Наличие стенокардии покоя не исключает вероятность наличия микрососудистого или эпикардиального спазма КА. Из особенностей клинических проявлений среди пациентов с МВС необходимо указывать на частое развитие приступов стенокардии не в момент нагрузки, а спустя некоторое время после ее прекращения, которые могут беспокоить в течение нескольких часов и слабой реакцией на сублингвальный прием нитроглицерина.

Наличие стенокардии напряжения и покоя может быть обусловлено сосуществованием нарушения вазодилататорной функции коронарных микрососудов и микрососудистого (или эпикардиального) вазоспазма.

Неинвазивные диагностические методы исследования выполняются на втором этапе. Проводятся инструментальные исследования: тест с физической нагрузкой, визуализирующие методы исследования – трансторакальная

Таблица 1 – Диагностические критерии МВС (рекомендации COVADIS)

№ п/п	Диагностические критерии
1	Наличие симптомов ишемии миокарда: приступы стенокардии при физической нагрузке и/или в покое и/или эквиваленты стенокардии (одышка)
2	Отсутствие гемодинамического значимого стеноза КА (стеноз < 50 % или FFR > 0,80) по данным КТ коронароангиографии и/или инвазивной КАГ
3	Инструментально выявляемые признаки ишемии миокарда: а) появление депрессии сегмента ST на ЭКГ во время приступа стенокардии; б) провоцируемый приступ стенокардии во время проведения стресс-теста и/или ишемические изменения на ЭКГ при наличии или отсутствии преходящего нарушения перфузии миокарда и/или нарушения движения миокарда в период динамической визуализации
4	Доказательства наличия коронарной микрососудистой дисфункции: а) снижение CFR ($\leq 2,0$ или $\leq 2,5$; зависит от используемого метода); б) появление симптомов, ишемии миокарда на ЭКГ при отсутствии вазоспазма эпикардиальной КА во время теста с ацетилхолином, оценивается как коронарный микрососудистый спазм; в) индекс микрососудистого сопротивления (index microvascular resistance, IMR) > 25 считается патологическим; г) количество кадров TIMI > 25 определяется как феномен замедленного коронарного кровотока

Примечание. КА – коронарная артерия; FFR – фракционный резерв кровотока (ФРК); CFR – резерв коронарного кровотока (РКК); IMR – индекс микроваскулярного сопротивления, TIMI – шкала Thrombolysis In Myocardial Infarction.

Таблица 2 – Диагностические исследования у лиц с подозрением на микроваскулярную стенокардию

Рекомендации	Класс ^а	Уровень ^б
У пациентов с приступами стенокардии и неизменными КА по данным КАГ либо с незначимыми стенозами и сохраненным МРК/ФРК необходимо определение резерва коронарного кровотока (CFR) и/или микроциркуляторного сопротивления (IMR)	IIa	B
У лиц с неизменными КА по данным КАГ либо с незначимыми стенозами и сохраненным МРК/ФРК необходимо внутрикоронарное введение ацетилхолина с мониторингом ЭКГ во время ангиографии для оценки микрососудистого вазоспазма	IIb	B
Для неинвазивной оценки коронарного резерва кровотока необходимо проведение трансторакальной доплерографии ПНА, МРТ и ПЭТ	IIb	B

Примечание. а – класс рекомендаций; б – уровень доказательности. КА – коронарные артерии; КАГ – коронарная ангиография; МРК – моментальный резерв кровотока; МРТ – магнитно-резонансная томография; ПНА – передняя нисходящая артерия; ПЭТ – позитронно-эмиссионная томография; ФРК – фракционный резерв кровотока; ЭКГ – электрокардиограмма.

эхокардиография (ЭхоКГ), контрастная стресс-ЭхоКГ, позитронная эмиссионная томография (ПЭТ) и магнитно-резонансная томография (МРТ).

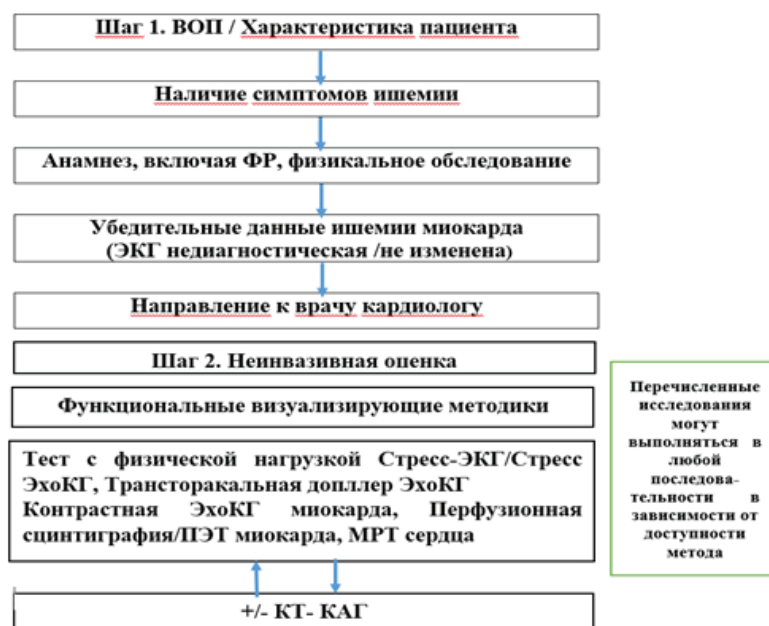
Пошаговая диагностика ишемии при необструктивном поражении КА (Ischaemia with No Obstructive Coronary Artery Disease – INOCA), в том числе МВС представлена на рисунке 1 [4].

У пациентов с МВС при регистрации ЭКГ во время болевого приступа или во время проведения стресс-теста могут выявляться признаки ишемии. Холтеровское ЭКГ-мониторирование (ХМ) рекомендуется пациентам с болью в грудной клетке и подозрением на аритмию. Диагностическая ценность ХМ ЭКГ для рутинного

исследования лицам с подозрением на ишемию миокарда невелика.

Следует также отметить, что ХМ ЭКГ не рекомендуется применять для значимой оценки ишемии миокарда, так как результаты исследования не исключают и не подтверждают ишемической болезни сердца (ИБС), в том числе МВС [1, 3].

Известно, что неинвазивные стресс-тесты как с визуализацией, так и без нее, имеют недостаточную ценность в определении ишемии миокарда, обусловленной микрососудистой дисфункцией (МСД), с общей чувствительностью 41 % и специфичностью – 57 % [5]. У пациентов с МВС в период проведения стресс-теста



Примечание. ВОП – врач общей практики; ЭКГ – электрокардиограмма; КТ-КАГ – компьютерная томографическая коронароангиография; ЭхоКГ – эхокардиография; ПЭТ – позитронная эмиссионная томография; МРТ – магнитно-резонансная томография.

Рисунок 1 – Неинвазивная диагностика МВС (INOCA)

могут возникать ишемические изменения на ЭКГ и приступ стенокардии, при этом только у 30 % лиц выявляются преходящие дефекты перфузии, еще реже регистрируются регионарные аномалии движения стенок миокарда [6].

Неинвазивные методы оценки коронарной МСД. Неинвазивное определение коронарной МСД основано на оценке резерва коронарного кровотока (CFR). Резерв коронарного кровотока определяют отношением максимального кровотока после индукции вазодилатации к абсолютному кровотоку в состоянии покоя. Для индукции микрососудистой вазодилатации используют аденозин в дозе 140 мкг/кг/мин, который вызывает максимальное расширение микрососудов [7]. При этом CFR менее 2,0 считается патологическим.

Установлено, что лица с низким CFR имеют повышенный риск неблагоприятных исходов независимо от ангиографической тяжести обструктивного поражения КА, если оно присутствует [8]. Следует также отметить, что у пациентов с необструктивной ИБС среди женщин,

в отличие от мужчин, выявлен более высокий риск сердечно-сосудистых событий с низким CFR [9].

Преимущества и недостатки неинвазивных методов диагностики микрососудистой стенокардии представлены в таблице 3 [10].

Необходимо отметить, что перспективными методами исследования являются позитронно-эмиссионная компьютерная томография, позитронно-эмиссионная магнитно-резонансная томография, однофотонная эмиссионная компьютерная томография. Выбор того или иного метода исследования зависит от доступности метода, самого пациента, клинической ситуации, уровня знания исследователя и при необходимости повторного обследования.

Общим ограничением для неинвазивных методов исследований является определение лишь одного показателя – CFR, в то же время инвазивные вазомоторные тесты выявляют у большинства лиц с подозрением на INOCA положительный тест на провокацию вазоспазма, последнее указывает на патологическую вазоконстрикцию. В связи с чем эндотелий-независимую

Таблица 3 – Неинвазивные подходы к диагностике микрососудистой стенокардии

Метод	Преимущество	Недостаток
Трансторакальная доплерография КА, миокардиальная контрастная ЭхоКГ	Легко выполнима Минимальный риск Нет радиации Относительно недорогой Низкая стоимость Прогнозирование исхода	Зависит от оператора Сложная визуализация и низкое качество изображения Ограниченная проверка и плохая корреляция с ПЭТ
МРТ сердца	Валидировано в отношении инвазивных измерений и ПЭТ сердца Полуколичественная оценка перфузии миокарда Нет радиационного облучения Отличное пространственное и временное разрешение Позволяет характеризовать ткани в рамках одного и того же исследования	Дорогая стоимость Ограниченные прогностические данные Сложная постобработка Не широко доступен Требует частых задержек дыхания и большей продолжительности обследования Гематокрит-зависимый
КТ-КАГ	Хорошая анатомическая оценка коронарных артерий Хорошее пространственное и временное разрешение по сравнению с ПЭТ.	Высокое радиационное воздействие Высокий риск КИН Ограничения при ХБП Постобработка сложна и зависит от гематокрита Йодсодержащее средство может вызвать коронарную вазодилатацию и переоценить перфузию миокарда
ПЭТ	Воспроизводимость высокая Высокая чувствительность Меньшая доза облучения Прогнозирование исхода	Низкая доступность Высокая стоимость Ионизирующее излучение

дисфункцию можно определить неинвазивно, а эндотелий-зависимую дисфункцию – лишь при инвазивном тестировании ацетилхолином.

Таким образом, полная диагностическая оценка МВС в настоящее время требует проведения инвазивной ангиографии.

Инвазивное тестирование. Золотым стандартом для оценки коронарной вазомоторной дисфункции является коронароангиография (КАГ) с интракоронарным инфузионным введением эндотелий-зависимых (ацетилхолин) и эндотелий-независимых (аденозин) вазодилаторов [11]. На рисунке 2 представлено пошаговое инвазивное определение микрососудистой дисфункции в диагностике МВС и эндотипов ИНОСА (рисунок 3) [12]. С помощью инвазивных методов определяют:

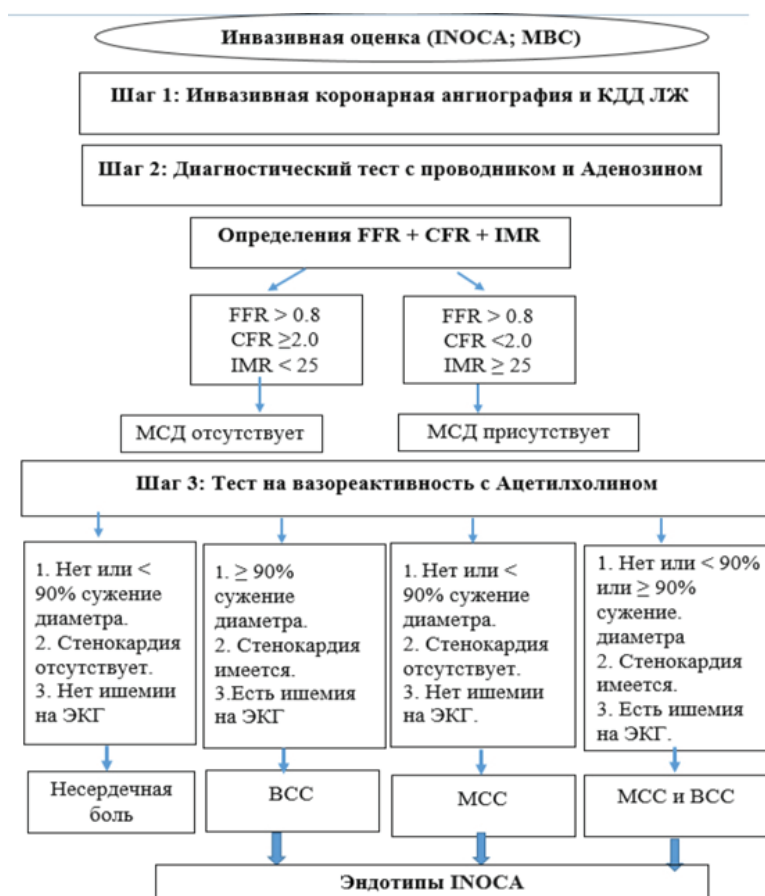
а) эндотелий-независимую микрососудистую дисфункцию (определение CFR, IMR; микрососудистый ответ на ацетилхолин), указывающий на МВС;

б) эндотелий-зависимую реакцию эпикардальных КА на ацетилхолин, подтверждающую вазоспастическую стенокардию.

Приведенные данные указывают на высокую значимость проведения теста с ацетилхолином в диагностике МВС. Без использования теста с ацетилхолином диагноз МВС может быть пропущен.

Целесообразно остановиться на косвенных методах, которые позволяют судить о наличии МСД и оценить функции/структуры периферических микрососудов. Наиболее подтвержденные и широко используемые методы измерения МСД и/или структуры периферического микроциркуляторного русла включают плетизмографию предплечья, микромиографию, пальцевую плетизмографию и лазерно-доплеровскую флоуметрию.

Периферическая микроваскулярная эндотелиальная дисфункция может быть мощным предиктором сердечно-сосудистых событий как



Примечание. ВСС – вазоспастическая стенокардия; КДД – конечно-диастолическое давление; ЛЖ – левый желудочек; МСД – микрососудистая дисфункция; МСС – микрососудистая стенокардия; CFR – резерв коронарного кровотока; IMR – индекс микрососудистого сопротивления; INOCA – ишемия без обструкции коронарных артерий; FFR – фракционный резерв кровотока [4].

Рисунок 2 – Инвазивная диагностика МВС (INOCA)

у пациентов с высоким, так и с низким сердечно-сосудистым риском [13, 14]. В частности, индекс реактивной гиперемии и скорость гиперемии (рассматриваемая как косвенный маркер микрососудистой функции) подтвердили, что тяжесть эндотелиальной дисфункции в микроциркуляторном русле предплечья может предсказать риск будущих сердечно-сосудистых событий [15–17]. Структурные изменения в подкожной сосудистой области действительно хорошо отражают изменения, обнаруживаемые в органах-мишенях, включая сердце [18] и головной мозг [19]. Это может привести к нарушению резерва кровотока в органах и объясняет более быстрое прогрессирование повреждения органов

и повышенный сердечно-сосудистый риск у пациентов с сахарным диабетом и артериальной гипертензией [20, 21]. Повышение периферической микроваскулярной эндотелиальной дисфункции также является мощным и независимым предиктором неблагоприятного сердечно-сосудистого исхода [22–24].

Тактика ведения пациентов с микроваскулярной стенокардией.

Цель лечения пациентов с МВС мало отличается, как и при других формах ХКС. Она заключается в уменьшении симптомов (улучшение качества жизни) и улучшении прогноза (увеличение продолжительности жизни).

Принципы ведения больных с МВС также направлены на модификацию образа жизни, контроль факторов риска, фармакотерапию с использованием препаратов, имеющих доказанный положительный эффект на прогноз. Рекомендации по модификации образа жизни включают: отказ от курения, здоровое питание, регулярные физические тренировки, контроль массы тела, АД, уровня липидов и глюкозы крови [1].

Стратегии вторичной профилактики у пациентов с микрососудистой дисфункцией.

Медикаментозная терапия с целью вторичной профилактики у пациентов с МВС направлена на патогенетические механизмы МВС [12], воздействие путей, которые способствуют воспалению и тромбозу [25] и микрососудистой дисфункции [5]. Основными терапевтическими средствами являются те, которые хорошо зарекомендовали себя в воздействии на эти пути, такие как аспирин, статины, ингибиторы ангиотензин-превращающего фермента (АПФ) или блокаторы рецепторов ангиотензина (АРА II).

Важно отметить также антиангинальные препараты, такие как бета-блокаторы, блокаторы кальциевых каналов, нитраты и ранолазин [25]. В таблице 4 представлена оптимальная медикаментозная терапия при МВС [12]. Пациентам с аномальным коронарным резервом кровотока ($CFR < 2,0$ или индексом микроциркуляторной резистивности ≥ 25 ЕД с отрицательным тестом с ацетилхолином) рекомендуется назначение бета-адреноблокаторов (БАБ), нитратов, блокаторов медленных кальциевых каналов (БМКК), ингибиторов АПФ, изменение образа жизни и коррекция веса (I A) [1].

Ингибиторы тромбоцитов. Данных об использовании ингибиторов тромбоцитов, включая аспирин, для лечения МВС недостаточно для предоставления клинических рекомендаций [12]. Тем не менее у пациентов, направленных на диагностическую оценку ИБС, документирование МСД часто оправдывает использование аспирина, поскольку, как правило, у этих пациентов также имеется необструктивная ИБС [26]. Тикагрелор может защищать микроциркуляцию благодаря своим сосудорасширяющим эффектам, опосредованным аденозином [27, 28].

Ингибиторы АПФ. Ингибирование ренин-ангиотензиновой системы вызывает положительный вазопротекторный эффект за счет улучшения функции микроциркуляции и CFR [29]. Комбинация ингибитора АПФ и статина улучшают дисфункцию эндотелия, могут противодействовать окислительному стрессу и окажут положительное влияние на пациентов с МВС [30].

Статины. Терапия статинами является одним из препаратов первой линии при лечении МВС [12]. Статины, помимо снижения уровня холестерина, оказывают ингибирующее действие на воспалительный процесс в КА, активируют eNOS и повышают биодоступность NO в сосудах. У пациентов с нормальной ангиограммой и индуцируемой ишемией миокарда в нескольких рандомизированных исследованиях и исследованиях «случай-контроль» было показано положительное влияние статинов на толерантность к физической нагрузке, дефекты перфузии, вызванные физической нагрузкой, функцию эндотелия и качество жизни [31–33].

Бета-адреноблокаторы. БАБ очень эффективны для урежения эпизодов стенокардии в повседневной жизни. Существует несколько потенциальных механизмов, с помощью которых БАБ могут уменьшать рецидивы боли в груди, снижая потребность миокарда в кислороде и вызывая эндотелий-зависимую вазодилатацию [34]. При МВС из БАБ отдается предпочтение небивололу 2,5–10 мг/с, который наряду со снижением потребности миокарда кислородом, антиоксидантными свойствами обладает и периферическими вазодилатирующими эффектами [34].

Блокаторы медленных кальциевых каналов. Консенсус экспертов Европейской ассоциации чрескожных сердечно-сосудистых вмешательств по INOCA рекомендует БМКК в качестве терапии первой линии у пациентов со спазмом микрососудов после тестирования на ацетилхолин [35]. Из БМКК амлодипин 10 мг в день способствует расслаблению гладкой мускулатуры микрососудов и снижению потребности миокарда в кислороде [4].

Нитраты. Нитраты длительного действия часто неэффективны, плохо переносятся и могут

Таблица 4 – Оптимальная медикаментозная терапия при микроваскулярной стенокардии

Бета-адреноблокаторы	Ингибиторы АПФ или БРА II
<ul style="list-style-type: none"> - Начать прием внутрь, если нет противопоказаний - Избегать при вазоспастической стенокардии - Уменьшает потребность миокарда в кислороде - Уменьшает адренергический тонус - Эндотелий-зависимая вазодилатация - Уменьшает сердечно-сосудистые события и смертность 	<ul style="list-style-type: none"> - Начать прием при отсутствии противопоказаний - Улучшает функцию микрососудов и CFR - Улучшает функцию эндотелия и уменьшает оксидативный стресс - Предотвращает ремоделирование сердца - Наибольшая польза при низкой фракции выброса ЛЖ - Уменьшает сердечно-сосудистые события и смертность
Статины	Антиг тромбоцитарная терапия
<ul style="list-style-type: none"> - Противовоспалительный эффект - Повышает регуляцию eNOS и увеличивает биодоступность NO в сосудах - Улучшает функцию эндотелия - Уменьшает сердечно-сосудистые события и смертность 	<ul style="list-style-type: none"> - Назначить аспирин для вторичной профилактики в дозе 81–100 мг/сутки - Тикагрелор оказывает защитное действие за счет аденозин-опосредованной вазодилатации

усугублять симптомы у пациентов с МВС из-за синдрома обкрадывания [36].

L-аргинин. Длительный 6-месячный прием L-аргинина, предшественника NO, улучшает эндотелиальную функцию, коронарный кровоток и симптомы у пациентов с необструктивной ИБС [37]. Следует отметить, что L-аргинин увеличивает риск инфаркта миокарда у пациентов с обструктивной ИБС [10].

Ранолазин. Ранолазин ингибирует поздний поток натрия и снижает уровень внутриклеточного кальция в сердечных миоцитах, тем самым улучшая расслабление желудочков и потребление кислорода. В клинических исследованиях ранолазина и плацебо, не было выявлено различий в симптомах и резерве перфузии миокарда, измеренном с помощью МРТ [38]. Однако при стратификации по исходному уровню CFR у пациентов со сниженным CFR наблюдалось улучшение при приеме ранолазина [39]. Ранолазин (375–750 мг два раза в день или 500 мг-1 г два раза в день) улучшает индекс микроваскулярного резерва перфузии у пациентов с МВС и сниженным CFR [4].

Ивабрадин. Ивабрадин снижает частоту сердечных сокращений благодаря своему блокирующему действию на If-каналы в синоатриальном узле [40, 41]. В одном из исследований было показано, что прием ивабрадина уменьшал симптомы стенокардии, предполагая, что улучшение может быть связано с эффектом снижения

частоты сердечных сокращений, но не повлиял на коронарные микроваскулярные функции [41].

Триметазидин. Триметазидин, модулятор окисления жирных кислот, уменьшает симптомы стенокардии и увеличивает продолжительность физической нагрузки у пациентов со стабильной стенокардией. Триметазидин повышает толерантность клеток к ишемии за счет поддержания клеточного гомеостаза [4].

В рекомендациях ЕОК 2019 г. по диагностике и лечению ХКС для уменьшения частоты приступов стенокардии и увеличения толерантности к физической нагрузке у пациентов, которые не переносят или симптомы достаточно не контролируются БАБ и/или недигидропиридиновыми блокаторами кальциевых каналов в качестве терапии второй линии рекомендуется ивабрадин, никорандил или ранолазин или триметазидин [1].

Ингибиторы фосфодиэстеразы. Влияние ингибитора фосфодиэстеразы (ФДЭ) типа 3 цилостазола оценивали у пациентов с коронарным спазмом [42]. В одном исследовании у пациентов с коронарным вазоспазмом, рефрактерным к блокаторам кальциевых каналов и нитратам, добавление цилостазола оказалось эффективным [43]. Ингибитор ФДЭ типа 5 силденафил продемонстрировал значимое увеличение CFR, особенно у женщин с МВС с CFR < 2,5 [43]. Кроме того, ингибитор фосфодиэстеразы-5 может уменьшать ишемию миокарда и улучшать его функцию [44].

Ингибиторы Rho-киназы. Rho-киназа играет важную роль в коронарном вазоспазме [45]. Было обнаружено, что фасудил эффективен в предотвращении индуцированного ацетилхолином коронарного спазма [46]. Интракоронарное введение фасудила эффективно не только у пациентов с эпикардальным коронарным спазмом, но также примерно у двух третей больных с МВС [47].

Гликемические активные агенты. Инсулинорезистентность также нарушает функцию эндотелия, что приводит к ишемии. Ингибиторы натрий-глюкозного ко-транспортера (SGLT) 1 и 2 улучшают сердечно-сосудистые исходы у пациентов с сахарным диабетом. Ингибирование эндотелиального SGLT2 улучшает индуцированную гипергликемией сосудистую дисфункцию *in vitro* [48].

Метформин является сенсбилизатором инсулина и может улучшать функцию эндотелия у женщин, не страдающих диабетом, с подозрением на МВС [49]. Метформин улучшает микрососудистую функцию, измеряемую по шкале Duke Treadmill, и частоту болей в груди у женщин без диабета с ИНОСА.

Антагонисты эндотелиновых рецепторов. Ингибитор эндотелина – зиботентан является мощным антагонистом эндотелина А может применяться в качестве дополнительной терапии у пациентов с МВС [50].

Заключение. В реальной клинической практике пациенты с МВС находятся в сложной диагностической и терапевтической ситуации. Распознавание ИНОСА увеличилось за последние десятилетия, при этом ключевой вклад внесла МВС. Пациенты с МВС имеют более высокий риск сердечно-сосудистых событий (МАСЕ), включая сердечную недостаточность с сохраненной фракцией выброса, инфаркт миокарда, инсульт и смерть. Исследования по диагностике и лечению МВС все еще продолжают. Диагностика МВС довольно сложна, требует от врача определенных знаний и доступности неинвазивных и инвазивных методов. Лечение МВС включает в себя ведение здорового образа жизни и медикаментозное вмешательство с целью достижения контроля факторов риска сердечно-сосудистых заболеваний с частой оценкой

эффективности. Индивидуальный подбор оптимальной медикаментозной терапии позволит уменьшить симптомы стенокардии, улучшить прогноз и качество жизни пациентов.

Поступила: 07.08.23; рецензирована: 21.08.23;
принята: 23.08.23.

Литература

1. *Knuti J., Wijns W., Saraste A. et al.* ESC Scientific Document Group, 2019 ESC Guidelines for the diagnosis and management of chronic coronary syndromes: The Task Force for the diagnosis and management of chronic coronary syndromes of the European Society of Cardiology (ESC) // *European Heart Journal*. 2020; 41 (3): 407–477. DOI: 10.1093/eurheartj/ehz425.
2. *Montalescot G., Sechtem U., Achenbach S., Achenbach S. et al.* 2013 ESC guidelines on the management of stable coronary artery disease. The Task Force on the management of stable coronary artery disease of the European Society of Cardiology. URL: <http://eurheartj.oxfordjournals.org/content/early/2013/08/28/eurheartj.eht296>. 24.07.2023.
3. *Ong P., Camici P.G., Beltrame J.F., Crea F. et al.* Coronary Vasomotion Disorders International Study Group (COVADIS). International standardization of diagnostic criteria for microvascular angina // *Int J Cardiol*. 2018; 250: 16–20. URL: <https://doi.org/10.1016/j.ijcard.2017.08.068> (Epub 2017 Sep 8. PMID: 29031990).
4. *Kunadian V., Chieffo A., Camici P. et al.* An EAPCI Expert Consensus Document on Ischaemia with Non-Obstructive Coronary Arteries in Collaboration with European Society of Cardiology Working Group on Coronary Pathophysiology & Microcirculation Endorsed by Coronary Vasomotor Disorders International Study Group // *European Heart Journal*. 2020; 41 (37): 3504–3520, DOI: 10.1093/eurheartj/ehaa503.
5. *Cassar A., Chareonthaitawee P., Rihal C.S., Prasad A. et al.* Lack of correlation between non-invasive stress tests and invasive coronary vasomotor dysfunction in patients with nonobstructive coronary artery disease // *Circ Cardiovasc Interv*. 2009. Vol. 2. No. 3. Pp. 237–244. DOI: 10.1161/CIRCINTERVENTIONS.108.841056.
6. *Соловей С.П.* Стенокардия без обструктивного поражения коронарных артерий (часть 2). Методы диагностики в клинической практике // *Неотложная кардиология и кардиоваскулярные риски*. 2022. Т. 6. № 1. С. 1424–144.

7. *Layland J., Carrick D., Lee M. et al.* Adenosine: physiology, pharmacology, and clinical applications // *JACC Cardiovasc Interv.* 2014. Vol. 7. Pp. 581–591. DOI: 10.1016/j.jcin.2014.02.009.
8. *Taqueti V.R., Hachamovitch R., Murthy V.L., Naya M. et al.* Global coronary flow reserve is associated with adverse cardiovascular events independently of luminal angiographic severity and modifies the effect of early revascularization // *Circulation.* 2015. Vol. 131. No. 1. Pp. 19–27. DOI: 10.1161/CIRCULATIONAHA.114.011939.
9. *Taqueti V.R., Shaw L.J., Cook N.R., Murthy V.L. et al.* Excess cardiovascular risk in women relative to men referred for coronary angiography is associated with severely impaired coronary flow reserve, not obstructive disease // *Circulation.* 2017. Vol. 135. No. 6. Pp. 566–577.
10. *Aldiwani H., Mahdai S., Alhatemi G., and Bairey Merz C.N.* Microvascular Angina: Diagnosis and Management // *Eur Cardiol.* 2021; 16:e46. DOI: <https://doi.org/10.15420/ecr.15>.
11. *Kern M.J., Lerman A., Bech J.W., De Bruyne B. et al.* Physiological assessment of coronary artery disease in the cardiac catheterization laboratory: a scientific statement from the American Heart Association Committee on Diagnostic and Interventional Cardiac Catheterization, Council on Clinical Cardiology // *Circulation.* 2006; 114: 1321–1341.
12. *Padro T., Manfrini O., Bugiardini R. et al.* ESC Working Group on Coronary Pathophysiology and Microcirculation position paper on ‘coronary microvascular dysfunction in cardiovascular disease’ Received 12 September 2019; revised 29 November 2019; editorial decision 4 January 2020; accepted 5 February 2020; online publish-ahead-of-print 8 February 2020 // *Cardiovascular Research.* 2020; 116: 741–755. DOI: 10.1093/cvr/cvaa003.
13. *Heitzer T., Schlinzig T., Krohn K., Meinertz T., MüNZel T.* Endothelial dysfunction, oxidative stress, and risk of cardiovascular events in patients with coronary artery disease // *Circulation.* 2001; 104: 2673–2678 [PubMed] [Google Scholar].
14. *Perticone F., Ceravolo R., Pujia A., Ventura G. et al.* Prognostic significance of endothelial dysfunction in hypertensive patients // *Circulation.* 2001; 104: 191–196 [PubMed] [Google Scholar].
15. *Rubinshtein R., Kavin J.T., Soffler M., Lennon R.J., Lavi S. et al.* Assessment of endothelial function by non-invasive peripheral arterial tonometry predicts late cardiovascular adverse events // *Eur Heart J.* 2010; 31: 1142–1148.
16. *Anderson T.J., Charbonneau F., Title L.M., Bui-thieu J. et al.* Microvascular function predicts cardiovascular events in primary prevention: long-term results from the Firefighters and Their Endothelium (FATE) study // *Circulation.* 2011; 123: 163–169 [PubMed] [Google Scholar].
17. *Matsuzawa Y., Sugiyama S., Sugamura K., Nozaki T. et al.* Digital assessment of endothelial function and ischemic heart disease in women // *J Am Coll Cardiol.* 2010; 55: 1688–1696 [PubMed] [Google Scholar].
18. *Rizzoni D., Palombo C., Porteri E., Muiesan M.L. et al.* Relationships between coronary flow vasodilator capacity and small artery remodelling in hypertensive patients // *J Hypertens.* 2003; 21: 625–631 [PubMed] [Google Scholar].
19. *Rizzoni D., De Ciuceis C., Porteri E., Paiardi S. et al.* Altered structure of small cerebral arteries in patients with essential hypertension // *J Hypertens.* 2009; 27: 838–845 [PubMed] [Google Scholar].
20. *Agabiti-Rosei E., Rizzoni D.* Microvascular structure as a prognostically relevant endpoint // *J Hypertens.* 2017; 35: 914–921 [PubMed] [Google Scholar].
21. *Heagerty A.M.* Predicting hypertension complications from small artery structure // *J Hypertens.* 2007; 25: 939–940 [PubMed] [Google Scholar].
22. *De Ciuceis C., Porteri E., Rizzoni D., Rizzardi N. et al.* Structural alterations of subcutaneous small-resistance arteries may predict major cardiovascular events in patients with hypertension // *Am J Hypertens.* 2007; 20: 846–852 [PubMed] [Google Scholar].
23. *Mathiassen O.N., Buus N.H., Sihm I., Thybo N.K. et al.* Small artery structure is an independent predictor of cardiovascular events in essential hypertension // *J Hypertens.* 2007; 25: 1021–1026 [PubMed] [Google Scholar].
24. *Rizzoni D., Porteri E., Boari G.E., De Ciuceis C. et al.* Prognostic significance of small-artery structure in hypertension // *Circulation.* 2003; 108: 2230–2235 [PubMed].
25. *Bairey Merz C.N., Pepine C.J., Shimokawa H., Berry C.* Treatment of coronary microvascular dysfunction // *Cardiovasc Res.* 2020; 116 (4): 856–70. URL: <https://doi.org/10.1093/cvr/cvaa006> (PMID: 32087007; PMCID: PMC7061279).
26. *Samim A., Nugent L., Mehta P.K. et al.* Treatment of angina and microvascular coronary dysfunction // *Curr Treat Options Cardiovasc Med.* 2010; 12: 355–364.
27. *Vilahur G., Gutie'rrez M., Casani L. et al.* Protective effects of ticagrelor on myocardial injury

- after infarction // *Circulation*. 2016; 134: 1708–1719.
28. Vilahur G., Gutie'rrez M., Casani L. et al. P2Y12 antagonists and cardiac repair post-myocardial infarction: global and regional heart function analysis and molecular assessments in pigs // *Cardiovasc Res*. 2018; 114: 1860–1870.
 29. Hiller K.-H., Ruile P., Kraus G. et al. Tissue ACE inhibition improves microcirculation in remote myocardium after coronary stenosis: MR imaging study in rats // *Microvasc Res*. 2010; 80: 484–490.
 30. Pizzi C., Manfrini O., Fontana F., Bugiardini R. Angiotensin-converting enzyme inhibitors and 3-hydroxy-3-methylglutaryl coenzyme A reductase in cardiac Syndrome X: role of superoxide dismutase activity // *Circulation*. 2004; 109: 53–58.
 31. Kayikcioglu M. Benefits of statin treatment in cardiac syndrome-X // *Eur Heart J*. 2003; 24:1999–2005.
 32. Fa'bia'n E., Varga A., Picano E., Vajo Z. et al. Effect of simvastatin on endothelial function in cardiac syndrome X patients // *Am J Cardiol*. 2004; 94: 652–655.
 33. Manfrini O., Pizzi C., Morgagni G. et al. Effect of pravastatin on myocardial perfusion after percutaneous transluminal coronary angioplasty // *Am J Cardiol*. 2004; 93: 1391–1393.
 34. Kalinowski L., Dobrucki L.W., Szczepanska-Konkel M. et al. Third-generation beta-blockers stimulate nitric oxide release from endothelial cells through ATP efflux: a novel mechanism for antihypertensive action // *Circulation*. 2003; 107: 2747–2752.
 35. Rambarat C.A., Elgendy I.Y., Handberg E.M. et al. Late sodium channel blockade improves angina and myocardial perfusion in patients with severe coronary microvascular dysfunction: Women's Ischemia Syndrome Evaluation – Coronary Vascular Dysfunction ancillary study // *Int J Cardiol*. 2019; 276:8–13. DOI: 10.1016/j.ijcard.2018.09.081.
 36. Bugiardini R., Borghi A., Pozzati A. et al. The paradox of nitrates in patients with angina pectoris and angiographically normal coronary arteries // *Am J Cardiol*. 1993; 72: 343–347.
 37. Lerman A., Burnett J.C., Higano S.T. et al. Long-term l-arginine supplementation improves small-vessel coronary endothelial function in humans // *Circulation*. 1998; 97: 2123–2128.
 38. Bairey Merz C.N., Handberg E.M., Shufelt C.L. et al. A randomized, placebo-controlled trial of late Na current inhibition (ranolazine) in coronary microvascular dysfunction (CMD): impact on angina and myocardial perfusion reserve // *Eur Heart J*. 2016; 37: 1504–13. DOI: 10.1093/eurheartj/ehv647.
 39. Rambarat C.A., Elgendy I.Y., Handberg E.M. et al. Late sodium channel blockade improves angina and myocardial perfusion in patients with severe coronary microvascular dysfunction: Women's Ischemia Syndrome Evaluation – Coronary // *Int Cardiol*. 2019; 276: 8–13. DOI: 10.1016/j.ijcard.2018.09.081.
 40. Skolidis E.I., Hamilos M.I., Chlouverakis G. et al. Ivabradine improves coronary flow reserve in patients with stable coronary artery disease // *Atherosclerosis* 2011; 215: 160–5. URL:https://doi.org/10.1016/j.atherosclerosis.2010.11.035; PMID: 21183181.
 41. Villano A., Di Franco A., Nerla R. et al. Effects of ivabradine and ranolazine in patients with microvascular angina pectoris // *Am J Cardiol* 2013; 112: 8–13. https://doi.org/10.1016/j.amjcard.2013.02.045; PMID: 23558043.
 42. Yoo S.Y., Song S.G., Lee J.H. et al. Efficacy of cilostazol on uncontrolled coronary vasospastic angina: a pilot study // *Cardiovasc Ther*. 2013; 31: 179–85. DOI: 10.1111/j.1755-5922.2012.00312.x.
 43. Denardo S.J., Wen X., Handberg E.M. et al. Effect of phosphodiesterase type 5 inhibition on microvascular coronary dysfunction in women: a Women's Ischemia Syndrome Evaluation (WISE) ancillary study // *Clin Cardiol*. 2011; 34: 483–7. DOI: 10.1002/clc.20935.
 44. Park S.J., Park J.J., Choi D.J. et al. Understanding of chest pain in microvascular disease proved by cardiac magnetic resonance image (UMPIRE): study protocol for a randomized controlled trial // *Trials*. 2014; 15: 333.
 45. Nihei T., Takahashi J., Hao K. et al. Prognostic impacts of Rho-kinase activity in circulating leucocytes in patients with vasospastic angina // *Eur Heart J*. 2018; 39: 952–959. DOI: 10.1093/eurheartj/ehx657.
 46. Masumoto A., Mohri M., Shimokawa H. et al. Suppression of coronary artery spasm by the Rho-kinase inhibitor fasudil in patients with vasospastic angina // *Circulation*. 2002; 105: 1545–7. DOI: 10.1161/hc1002.105938.
 47. Mohri M., Shimokawa H., Hirakawa Y. et al. Rho-kinase inhibition with intracoronary fasudil prevents myocardial ischemia in patients with coronary microvascular spasm // *J Am Coll Cardiol*. 2003; 41: 15–19. DOI: 10.1016/S0735-1097(02)02632-3.
 48. Pulakazhi Venu V.K., El-Daly M., Saifeddine M. et al. Minimizing hyperglycemia-induced

- vascular endothelial dysfunction by inhibiting endothelial sodium-glucose cotransporter 2 and attenuating oxidative stress: implications for treating individuals with type 2 diabetes // *Can J Diabetes*. 2019; 43: 510–4. DOI: 10.1016/j.jcjd.2019.01.005.
49. *Jadhav S., Ferrell W., Greer I.A. et al.* Effects of metformin on microvascular function and exercise tolerance in women with angina and normal coronary arteries: a randomized, double-blind, placebo-controlled study // *J Am Coll Cardiol*. 2006; 48: 956–63. DOI: 10.1016/j.jacc.2006.04.088.
50. *Morrow A.J., Ford T.J., Mangion K. et al.* Rationale and design of the Medical Research Council's Precision Medicine with Zibotentan in Microvascular Angina (PRIZE) trial // *Am Heart J*. 2020; 229: 70–80. DOI: 10.1016/j.ahj.2020.07.007.