

УДК 616.314.17-036.12-08
DOI: 10.36979/1694-500X-2023-23-5-94-97

ОТДАЛЕННЫЕ РЕЗУЛЬТАТЫ ЛЕЧЕНИЯ ХРОНИЧЕСКОГО ВЕРХУШЕЧНОГО ПЕРИОДОНТИТА

А.Р. Шайымбетова, Д.Б. Шаяхметов, С.К. Сулайманкулова

Аннотация. Отображается клиническая оценка отдаленных результатов лечения хронического верхушечного периодонтита с применением пролонгированной методики. Применение разработанной методики с использованием нанораствора золота позволяет в ранние сроки восстановить функциональную ценность зуба, а также высокую эффективность регенерации апикальной части при временном и постоянном пломбировании корневых каналов. Клинический случай показал, как при ряде ошибок при эндодонтическом лечении можно увидеть деструктивные изменения в апикальной части корня зуба. Анализ ошибок данного кейса доказал, что только соблюдение протокола эндодонтического лечения позволяет получить положительные исходы лечения хронических форм периодонтита. Была проведена ревизия корневых каналов с временной obturацией гидроксидом кальция с нанораствором золота. Правильная оценка характера и уровня искривления корней и корневых каналов причинного зуба при рентгенологическом исследовании является наиболее эффективной профилактикой перфорации корня и перелома инструмента в канале. Внедрение нанораствора в стоматологическую практику позволяет современным стоматологам дополнить методику обработки корневых каналов и значительно усовершенствовать процесс лечения.

Ключевые слова: нанораствор золота; хронический верхушечный периодонтит; корневые каналы.

ӨНӨКӨТ АПИКАЛДЫК ПЕРИОДОНТИТТИ ДАРЫЛООНУН УЗАК МӨӨНӨТТҮҮ НАТЫЙЖАЛАРЫ

А.Р. Шайымбетова, Д.Б. Шаяхметов, С.К. Сулайманкулова

Аннотация. Макалада узакка созулган техниканы колдонуу менен өнөкөт апикулярдык периодонтитти дарылоонун узак мөөнөттүү натыйжаларын клиникалык баалоо көрсөтүлөт. Алтын нано эритмеси колдонуу менен иштелип чыккан методиканы колдонуу эрте мөөнөттө тиштин функционалдык баалуулугун калыбына келтирүүгө, ошондой эле тамыр каналдарын убактылуу жана туруктуу пломбалоодо апикалдык бөлүгүн регенерациялоонун жогорку натыйжалуулугуна мүмкүндүк берет. Клиникалык учур эндодонтиялык дарылоодо бир катар каталарда тиш тамырынын апикалдык бөлүгүндөгү кыйратуучу өзгөрүүлөрдү кантип көрүүгө болорун көрсөтгү. Бул иштин каталарын талдоо эндодонтиялык дарылоо протоколун сактоо гана периодонтиттин өнөкөт формаларын дарылоонун оң натыйжаларын алууга мүмкүндүк берерин далилдеди. Алтын нано эритмеси менен кальций гидроксиди менен убактылуу obturацияланган тамыр каналдарына ревизиялоо жүргүзүлдү. Рентгенологиялык изилдөөдө себепчи тиштин тамырынын жана тамыр каналдарынын кыйшайышынын мүнөзүн жана деңгээлин туура баалоо каналдагы тамырдын тешилишинин жана аспаптын сынышын эң натыйжалуу алдын алуу болуп саналат. Стоматологиялык практикага нано эритмени киргизүү заманбап стоматологдорго тамыр каналдарын иштетүү методикасын толуктоого жана дарылоо процессин кыйла жакшыртууга мүмкүндүк берет.

Түйүндүү сөздөр: алтын нано эритмеси; өнөкөт апикалдык периодонтит; тамыр каналдары.

LONG-TERM RESULTS OF TREATMENT OF CHRONIC APICAL PERIODONTITIS

A.R. Shaiymbetova, D.B. Shayakhmetov, S.K. Sulaimankulova

Abstract. This article displays a clinical assessment of the long-term results of the treatment of chronic apical periodontitis using a prolonged technique. The application of the developed technique using gold nanosolution allows to restore the functional value of the tooth in the early stages, as well as high efficiency in temporary and permanent root canal filling. The clinical case, as a good example, showed how, with a number of errors in endodontic treatment, one can see destructive changes in the apical part of the tooth root. An analysis of the errors of this case proved that only following the protocol of endodontic treatment allows obtaining positive outcomes in the treatment of chronic forms of periodontitis. A revision of the root canals with temporary obturation with calcium hydroxide with gold nanosolution was carried out. A correct assessment of the nature and level of curvature of the roots and root canals of the causative tooth during X-ray examination is the most effective prevention of root perforation and instrument fracture in the canal. The introduction into dental practice allows modern dentists to supplement the additional technique and significantly improve the treatment process.

Keywords: gold nanosolution; chronic apical periodontitis; root canals.

Актуальность. Распространенность осложнений кариеса зубов – пульпита и периодонтита – высока и составляет до 93,2 % [1]. Проводимое эндодонтическое лечение не всегда является достаточно эффективным. Выявляется большой процент случаев, когда после эндодонтического лечения сохраняется или развивается очаг деструкции в периапикальных тканях [2]. Остается на довольно низком уровне успешность первичного эндодонтического лечения, особенно в постоянных зубах у подростков и лиц молодого возраста. Обязательным условием успешного эндодонтического лечения хронического апикального периодонтита считается включение в комплекс мероприятий средств, регулирующих и ускоряющих регенерацию тканей [3].

При повторном эндодонтическом лечении следует обязательно оценить состояние периапикальных изменений. Это важно для дальнейшего проведения консервативного лечения. Качество пломбирования корневых каналов зависит от наличия и локализации перфораций и трещин. Многочисленные исследования указывают на то, что инструментально невозможно полноценно очистить корневой канал в связи с его сложным анатомическим строением, и именно очистка и стерилизация системы корневых каналов играет немаловажную роль в эффективности эндодонтического лечения [4]. Микроорганизмы, находящиеся в биопленке на стенках корневого канала, а также в боковых разветвлениях и анастомозах, резистентны к традиционной технике очистки, что, несомненно, требует разработки новой методики эндодонтического

вмешательства при хроническом верхушечном периодонтите [5, 6].

Цель исследования – оценка отдаленных результатов лечения хронического верхушечного периодонтита путем воздействия гидроксида кальция с нанораствором золота на периапикальный очаг деструкции.

Материалы и методы исследования. Нами были пролечены всего 20 пациентов с хроническим верхушечным периодонтитом в возрасте 18–35 лет, имеющие эндодонтическое вмешательство в анамнезе, с выявленными деструктивными изменениями в апикальной части корня зуба в процессе обследования. У 11 пациентов было выявлено недостаточное пломбирование корневых каналов, у 9 пациентов были пропущены каналы. Из общего количества пролеченных зубов 11 зубов однокорневые и 9 – многокорневые. Всем пациентам была применена методика с использованием нанораствора золота в качестве ирригации системы корневых каналов (Патент КР № 2007, 30.12.2017 г.).

Нанораствор золота состоит из мельчайших частиц золота диаметром менее 2,5–5,0 нанометров. Эти частицы обладают уникальными свойствами, которые в сочетании с гидроксидом кальция способствуют уменьшению количества микроорганизмов. Было показано, что в случае хронического периодонтита нанораствор золота имеет несколько потенциальных преимуществ. Одним из основных преимуществ нанораствора золота являются его антибактериальные свойства. Исследования показали, что эти частицы могут эффективно воздействовать на бактерии,

вызывающие хронический верхушечный периодонтит. Это связано с тем, что частицы золота обладают большой удельной поверхностью и могут взаимодействовать с компонентами мембраны бактериальной клетки, вызывая ее разрыв и гибель.

Антибактериальная активность нанораствора золота позволяет лечить воспаления периодонтита и связанные с этим повреждения тканей, взаимодействуя с иммунными клетками и модулируя их реакцию. Еще одним потенциальным преимуществом нанораствора золота является способность стимулировать регенерацию тканей. Это важно для лечения периодонтита, так как это состояние может привести к потере костной ткани и тканей вокруг зубов.

Для оценки качества пломбирования канала использовали следующие профильные диагностические критерии: в корне отсутствуют следы пломбировочного материала; определяется просвет корневого канала; в системе корневого канала пломбировочный материал расположен эксцентрично, от основного количества силера отходит герметик, а также пломбировочный материал недостаточно введен до физиологической верхушки зубов.

В первое посещение осуществлялась изоляция рабочего поля с применением коффердама под инфильтрационной анестезией. Проводилась инструментальная обработка для расширения корневых каналов перед временной obturацией. Дополнительно после промывания 3%-м раствором гипохлорита натрия всем пациентам в качестве антисептического эффекта промывали нанораствором золота после окончательной механической обработки в количестве 5 мл на каждый корневой канал. После завершения медикаментозной обработки проводили пломбирование корневых каналов с помощью гидроксида кальция с нанораствором золота с последующим наложением временной пломбы.

Во второе посещение удаляли временную пломбу, промывали корневые каналы перед постоянной obturацией методом латеральной конденсации силером Ah plus и восстанавливали коронковую часть зуба художественной реставрацией. С целью наблюдения контроля в динамике проводилось рентгенологическое исследование

всех пациентов через 6 и 12 месяцев после эндодонтического лечения.

Клинический случай

Пациентка С.Д., 23 года. Обратилась в клинику с жалобами на боли при жевательной нагрузке в области верхней челюсти слева. Пациентка обратилась к нам после неудачной попытки прохождения корневых каналов 2.6 зуба в другой стоматологической клинике. Судя по рентгенологической картине каналы были недостаточно obturированы во время первичного эндодонтического лечения. Данный клинический случай показывает, что основной причиной неудачных попыток прохождения корневых каналов является ступенька, которая создавалась в результате неправильного доступа и обработки каналов (рисунок 1).

Диагноз: «Хронический деструктивный верхушечный периодонтит 2.6 зуба».

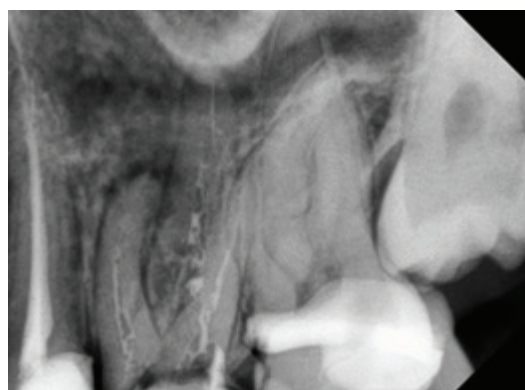


Рисунок 1 – Рентгенологический снимок 2.6 зуба до лечения

Лечение. Под инфильтрационной анестезией раствором Септанеста 1:100000 проведены изоляция рабочего поля с помощью коффердама и удаление временной пломбы. Препарирование каналов выполнили ручными эндодонтическими инструментами. Первичное прохождение выполнили К-файлом № 16/04.

После прохождения всех корневых каналов измерили рабочую длину по апекслокатору и рентгенологическому снимку с К-файлами (рисунок 2). После каждой механической обработки промывали 3%-м раствором гипохлорита натрия. Далее использовали нанораствор золота как завершающий антисептик. При временной

обтурации использовали гидроксид кальция с 0,01%-м нанораствором золота с последующим наложением временной пломбы на 2 недели. В результате таких действий от пациентки жалоб не было.

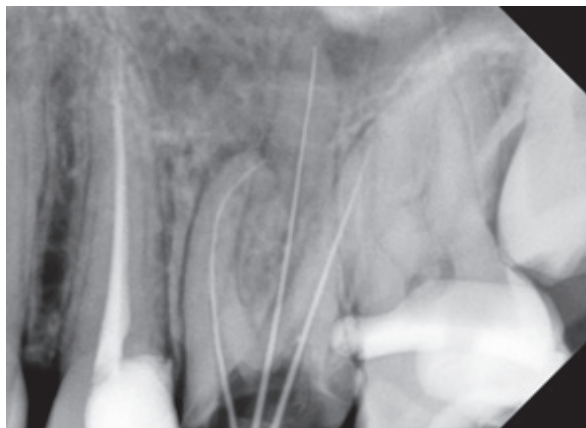


Рисунок 2 – Измерение рабочей длины корневых каналов

Перед постоянной обтурацией повторно проводилась ирригация 3%-м раствором гипохлорита натрия для полного удаления гидроксида кальция из корневых каналов, далее каналы промывались нанораствором золота. При постоянной обтурации использовали метод латеральной конденсации силером из группы эпоксидных смол с добавлением нанораствора золота. Зуб восстановлен композитным материалом под ортопедическую конструкцию (рисунок 3).

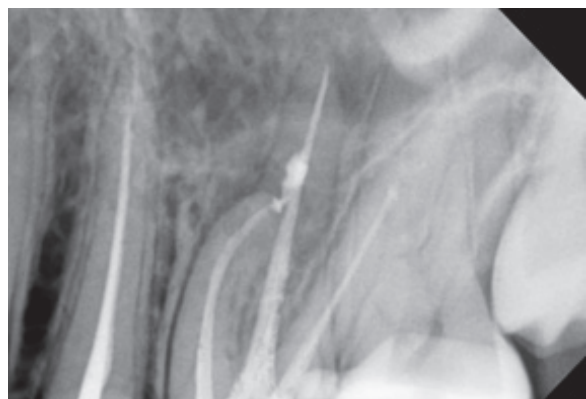


Рисунок 3 – Рентгенологический снимок 2.6 зуба после лечения спустя 6 месяцев

Выводы. Таким образом, эффективность лечения хронического верхушечного периодонтита оценивали на основании данных клинико-рентгенологического обследования: отсутствие жалоб пациентов (болей и дискомфорта в области зуба, болезненности при жевательной нагрузке, при перкуссии зуба и пальпации по переходной складке), а также положительной динамики рентгенологических изменений апикальной части корня зуба.

Поступила: 07.03.23; рецензирована: 23.03.23;
принята: 27.03.23.

Литература

1. Куратов И.А. Анализ результатов лечения хронического апикального периодонтита с применением вакуумно-струйной ирригации корневых каналов / И.А. Куратов, М.О. Нагаева // *Эндодонтия Today*. 2019; 17 (3): 25–29.
2. Нагаева М.О. Влияние способа активации ирригационного раствора в процессе эндодонтического лечения на структуру дентина корня и качество очистки корневого канала / М.О. Нагаева, И.А. Куратов, Т.Х. Тимохина, Т.А. Силантьева // *Стоматология*. 2020. № 99 (4). С. 1520.
3. Галанова Т.А. Отдаленные результаты лечения хронического апикального периодонтита / Т.А. Галанова, Т.Е. Щербакова // *Эндодонтия Today*. 2011. № 2. С. 73–77. EDN OFYWFJ.
4. Терновой С.К. Применение компьютерной томографии при планировании повторного эндодонтического лечения / С.К. Терновой, И.М. Макеева, С.Ф. Бякова [и др.] // *Эндодонтия Today*. 2010. № 4. С. 54–58. EDN OIRSZR.
5. Lambrechts P., Huybrechts B., Bergmans L. Photoactivated disinfection (PAD): paintball endodontics // *Endo Tribuner*. 2006. Vol. 1. № 7. P. 16–24.
6. Pladisai P., Ampornaramveth R.S., Chivatxaranukul P., Clin Sci G.D. Effectiveness of Different Disinfection Protocols on the Reduction of Bacteria in Enterococcus faecalis Biofilm in Teeth with Large Root Canals // *Journal of Endodontics*. 2016. Vol. 42. Iss. 3. P. 460–464.