

УДК 616.322-002.3-053.9:616-006.6  
DOI: 10.36979/1694-500X-2023-23-5-40-45

**КЛИНИЧЕСКИЕ ОСОБЕННОСТИ ТЕЧЕНИЯ  
ПАРАТОНЗИЛЛЯРНОГО АБСЦЕССА В СТАРЧЕСКОМ ВОЗРАСТЕ  
КАК АСПЕКТ ОНКОЛОГИЧЕСКИХ ЗАБОЛЕВАНИЙ  
(Клинический случай)**

**К.К. Бакиева, М.В. Насыров, Э.К. Асанкулов, Б.К. Каримова**

*Аннотация.* Хронический тонзиллит до сегодняшнего дня остается одной из особо актуальных проблем в связи с имеющимся риском развития тонзиллит-индуцированных системных и местных осложнений. Наиболее часто наблюдаемым осложнением локального типа является паратонзиллярный абсцесс. Последнее в большинстве случаев дискутируется как осложнение после эпизода перенесенного тонзиллита. Но несмотря на перенесенный острый процесс, когда развиваются регионарные или же системные осложнения, всегда следует учитывать возможность наличия заболеваний крови, а также заподозрить патологии тонзиллярной области онкологической природы при любом паратонзиллярном абсцессе. Исходя из клинических предположений в большинстве случаев требуются исследования периферического анализа крови, рентгенологическая картина грудной клетки, сонографические данные лимфатических узлов при затягивающихся, а также рецидивирующих формах течения паратонзиллярного и заглоточного абсцесса. В отличие от паратонзиллярного абсцесса заглоточный абсцесс встречается преимущественно у детей в связи с анатомо-физиологической особенностью строения, редко в состоянии иммунодефицита, туберкулеза может быть и у взрослых. Однако иногда тот или иной вид абсцесса может быть клинической манифестацией злокачественной опухоли небных миндалин: чаще всего плоскоклеточного рака, аденокарциномы или лимфомы. В данной статье представлен клинический случай лимфомы левой небной миндалины под маской паратонзиллярного абсцесса.

*Ключевые слова:* небная миндалина; тонзиллит; новообразования миндалин; тонзиллэктомия; кровь; биопсия; анализ.

---

**УЛГАЙГАН КУРАКТА ОНКОЛОГИЯЛЫК ООРУЛАРДЫН АСПЕКТИСИ  
КАТАРЫ ПАРАТОНЗИЛЛЯРДЫК АБСЦЕССТИН  
ӨРЧҮШҮНҮН КЛИНИКАЛЫК ӨЗГӨЧӨЛҮКТӨРҮ  
(Клиникалык учур)**

**К.К. Бакиева, М.В. Насыров, Э.К. Асанкулов, Б.К. Каримова**

*Аннотация.* Өнөкөт тонзиллит ушул күнгө чейин тонзиллиттен келип чыккан системалык жана жергиликтүү татаалдашуулардын пайда болуу коркунучунан улам актуалдуу көйгөйлөрдүн бири бойдон калууда. Жергиликтүү типтеги эң көп байкалган татаалдашуу – паратонзиллярдык абсцесс. Акыркысы, көпчүлүк учурларда, мурунку тонзиллит эпизодунан кийинки татаалдашуу катары талкууга түшөт. Бирок өткөн курч процесске карабастан, аймактык же системалык татаалдашуулар пайда болгондо, кан оорулары бар болуу мүмкүнчүлүгүн ар дайым эске алуу керек, ошондой эле ар кандай паратонзиллярдык абсцесте онкологиялык мүнөздөгү тонзиллярдык аймактын патологияларынан шектенүү керек. Клиникалык божомолдорго таянсак, көпчүлүк учурларда перифериялык кан анализин, көкүрөк клеткасынын рентгенологиялык сүрөтүн, лимфа түйүндөрүнүн узакка созулган, ошондой эле паратонзиллярдык жана фарингиалдык абсцестин кайталануучу формаларындагы сонографиялык маалыматтарды изилдөө талап кылынат. Паратонзиллярдык ириден айырмаланып, кекиртектин ириндөөсү негизинен балдарда, түзүмүнүн анатомиялык жана физиологиялык өзгөчөлүктөрүнө байланыштуу, иммундук жетишсиздик, кургак учук абалында сейрек кездешет, чондордо дагы болушу мүмкүн. Бирок, кээде ириндин тигил же бул түрү тамак бездеринин залалдуу шишигинин клиникалык көрүнүшү болушу мүмкүн: көбүнчө жалпак клеткалуу рак, аденокарцинома же лимфома. Бул макалада паратонзиллярдык абсцесте окшош сол жак таңдай безинин лимфомасынын клиникалык учуру келтирилген.

*Түйүндүү сөздөр:* таңдай бездери; тонзиллит; бездин шишиктери; тонзиллэктомия; кан; биопсия; талдоо.

CLINICAL FEATURES OF THE COURSE OF PARATONSILLAR  
ABSCESS IN OLD AGE AS AN ASPECT OF ONCOLOGICAL DISEASES  
(Clinical case)

К.К. Bakieva, M.V. Nasyrov, E.K. Asankulov, B.K. Karimova

*Abstract.* To this day, chronic tonsillitis remains one of the most urgent problems due to the existing risk of developing tonsillitis-induced systemic and local complications. The most frequently observed complication of the local type is a paratonsillar abscess. The latter is discussed in most cases as a complication after an episode of tonsillitis. But despite the acute process that has been transferred, when regional or systemic complications develop, one should always take into account the possibility of blood diseases, and also suspect pathologies of the tonsillar region of oncological nature with any paratonsillar abscess. Based on clinical assumptions, in most cases, studies of peripheral blood analysis, chest X-ray, sonographic data of lymph nodes with lingering, as well as recurrent forms of paratonsillar and pharyngeal abscess are required. Unlike a paratonsillar abscess, a pharyngeal abscess occurs mainly in children due to anatomical and physiological features of the structure, rarely in a state of immunodeficiency, tuberculosis, and may be in adults. However, sometimes one or another type of abscess can be a clinical manifestation of a malignant tumor of the palatine tonsils: most often squamous cell carcinoma, adenocarcinoma or lymphoma. This article presents a case from the practice of lymphoma like a paratonsillar abscess.

*Keywords:* palatine tonsil; tonsillitis; neoplasms of the tonsils; tonsillectomy; blood; biopsy; analysis.

**Актуальность** хронических заболеваний нёбных миндалин оценивается, прежде всего, тяжестью его тонзиллогенных поражений органов и систем [1, 2]. Форма осложнений зависит от спектра патогенности микроорганизма и его видовой принадлежности, тропности штамма к различным органам и системам, таких как ревматогенный, кардиоогенный, нефритогенный и другие [3]. Помимо системных инвалидизирующих поражений существуют регионарные гнойно-воспалительные поражения, с местно деструктирующей формой паренхимы нёбных миндалин и околоминдаликовой клетчатки. Среди регионарных осложнений острого тонзиллита ведущее место занимает паратонзиллярный абсцесс. Последний в исключительных случаях может быть предшественником атипичного проявления заболеваний онкологического генеза. В той или иной части органа патологическое увеличение размера любого органа обуславливается разным состоянием как воспалительным, так и опухолевым [3, 4]. Соответственно дифференциация осуществляется сразу же по ходу клинко-лабораторного исследования на подозреваемую болезнь.

В повседневной практике в случае наблюдения асимметрии зева с наличием тризма и характерных жалоб, свойственных для паратонзиллярного абсцесса, первым делом выполняется диагностическая пункция. При получении гноя в момент пункции обязательно делается дугообразный разрез, и осуществляется дренирование

содержимого из полости. Однако довольно часто отмечается, что при пункции паратонзиллярной клетчатки не всегда удается получить гнойный экссудат. Учитывая такую закономерность, в ряде случаев проводится послабляющий разрез, после чего можно увидеть гнойное отделяемое. Кроме того, при моментальной регрессии тризма жевательной мускулатуры, если даже отсутствует гной, может быть напряжение тканей за счет инфильтрации паратонзиллярной клетчатки, и в результате проведенного разреза нормализуется тонус мускулатуры глотки.

Бывают и неспецифические клинические проявления, характеризующиеся вялой динамикой, длительно сохраняющейся клинической симптоматикой: тризм, инфильтрация клетчатки, субфебрилитет и другие признаки, свойственные паратонзиллярной области [5]. В таких ситуациях клиницисту для точной постановки диагноза приходится проводить комплексные исследования: взять биоптат из раны для патогистологического подтверждения пораженной ткани миндалин или же материал для исследования с помощью иммуногистохимической оценки.

Своевременное установление диагноза создает условия для целенаправленного лечения, так как на сегодняшний день в мире с каждым годом растет количество опухолевых заболеваний, из которых 9–16 % случаев приходится на неходжкинскую лимфому глотки [5]. Преимущественно в опухолевый процесс вовлекается лимфаденоидное глоточное кольцо, начиная

с нёбных миндалин, поэтапно поражает носоглотку, гортаноглотку, слюнные железы, щитовидную железу и придаточные пазухи носа. Вышеперечисленные распространения процесса принадлежат к экстранодальным неоплазмам [6].

Пик заболеваемости с онкопатологией возрастает после 60 лет. В свою очередь, диагностика и лечение пациентов с опухолями в регионе ротоглотки представляют собой нелегкую задачу в онкологии хирургии головы и шеи. Трудность связана с особенностями анатомического строения глотки, обильной васкуляризацией, бессимптомным течением, быстрой генерализацией к подлежащим органам, а также сложностью дифференциации от других типов опухолей [6, 7]. Исходя из вышеизложенного, в данной статье мы демонстрируем клинический случай по всем критериям, аналогичный с клинической картиной паратонзиллярного абсцесса, но в результате оказавшийся воспалительным процессом в сочетании с лимфомой нёбной миндалины слева.

**Цель исследования** – на конкретном случае из практики показать клиническую манифестацию неоплазмы нёбной миндалины в виде паратонзиллярного абсцесса.

**Материалы и методы исследования.** Больной В., 70 лет, № ист. болезни 9872/313, обратился в отделение оториноларингологии, хирургии головы и шеи Национального госпиталя Министерства здравоохранения Кыргызской Республики (НГ МЗ КР) в экстренном порядке с жалобами на боль в горле, затрудненное глотание, повышение температуры тела, ограничение движения челюсти, временами затрудненное открывание рта.

*Из анамнеза:* со слов пациента, хроническим тонзиллитом страдает с детства, неоднократно получал бициллин-5, последние 15–20 лет не было ни единого эпизода обострения хронического тонзиллита. В данный момент считает себя больным в течение двухнедельного периода. Никуда не обращался, самостоятельно принимал таблетки «ципрамед» 750 мг по 1 таблетке два раза в день в течение 8 дней, желаемого эффекта не было. В связи с усилением болевого синдрома была вызвана бригада Скорой

помощи, которая доставила больного в ЛОР-отделение НГ МЗ КР.

*Объективно:* в момент осмотра состояние удовлетворительное, ЧСС – 70 в 1 мин, температура тела – 37,3 °С, АД – 110/70 мм рт. ст. Кожные покровы и слизистые оболочки чистые, физиологической окраски. В легких дыхание везикулярное, проводится с обеих сторон. Тоны сердца ясные, правильного ритма.

*Локально:* при внешнем осмотре контуры шеи не изменены. При пальпации шейные и подчелюстные лимфатические узлы слева незначительно увеличены до 0,5–0,9 см, подвижные, безболезненны.

*Локально:* при орофарингоскопии рот открывается с трудом, отмечается отклонение язычка от срединной линии и отек, слизистая оболочка ротоглотки застойно гиперемирована, преимущественно слева, выраженная инфильтрация паратонзиллярной области, простирающаяся до обозреваемой части гортаноглотки, также значительный отек нёбной миндалины, внешне миндалина бугристая, белесоватой окраски, на зевной поверхности единичные налеты желтоватого цвета. Правая нёбная миндалина в пределах физиологической нормы. Произведена диагностическая пункция в наиболее выпирающей зоне, получены сгустки крови. После чего выполнялся послабляющий разрез паратонзиллярной клетчатки, с последующим дренированием содержимого клетчатки.

Из раны выделялись скудные гнойные массы в объёме 3,5 мл, при расширении раны отмечается узкий ход в сторону верхней и латеральной стенки глотки, заполненный некротизированными тканями. После удаления последних рана заканчивается слепом, глубина раны составляет 1,5–2,0 см. Как принято, все подозрительные участки на плюс-ткань, включая некротизированные массы, взяты изнутри и по краям раны, отправлены на гистологическое исследование.

Рана промыта антисептическим раствором, после которого больной отметил значительное уменьшение напряжения мышц при глотании. Учитывая возраст, пациент был госпитализирован, назначена противовоспалительная

и антибактериальная терапия, ежедневно выполнялось дренирование раны.

Основываясь на жалобах, анамнезе, и фарингоскопической картине, мы первоначально сочли, что у пациента был эпизод ангины. В связи с незначительной положительной динамикой, наличием асимметрии нёбных миндалин и подозрительного внешнего вида левой миндаликовой зоны, была проведена компьютерная томография глотки. По данным РКТ (рисунок 1) обнаружены уплотненные ткани с 30-миллиметровым перифокальным отеком в паратонзиллярной клетчатке, большей вероятностью жидкостного субстрата, инфильтрация боковой стенки рото- и гортаноглотки. Также отмечается асимметрия ротоглотки, которая обусловлена за счет увеличенной нёбной миндалины слева в размере 2,8–3,5 мм, без инвазии к окружающим тканям. В проекции мягкого нёба, левой нёбной миндалины и корня языка, больше слева, определяется объемное образование, КТ-плотностью до +43,8 ед Н., с четкими краями на границе с воздухом и нечеткими на границе с окружающими мягкоткаными структурами контурами, ориентировочным размером до 42,1 × 38,4 × 41,9 мм. Дифференциация между вышеописанными анатомическими образованиями местами не прослеживается. Просвет дыхательного горла на уровне объемного образования деформирован, сужен до 17,2 × 5,7 мм в поперечнике (новообразование, не исключена фиброма? / аденома? / лимфома?).

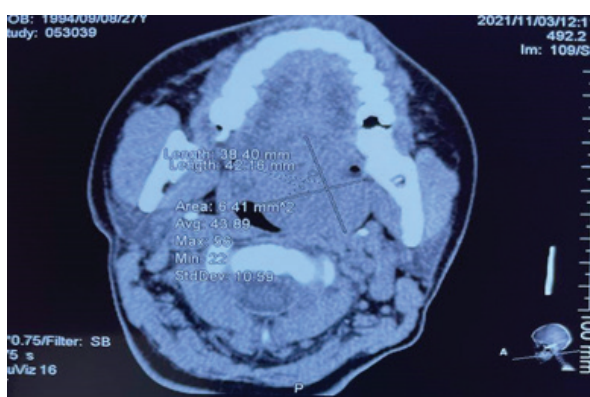


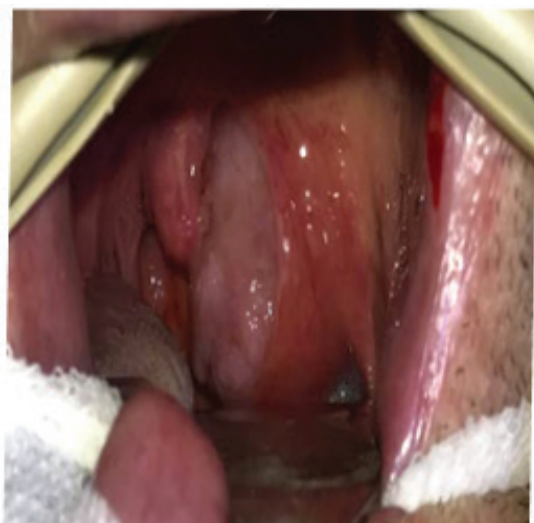Рисунок 1 – МРТ ротоглотки (аксиальная плоскость)

**Результаты и их обсуждение.** Результат первичной биопсии показал, что в материале имеются некротизированные участки ткани, хронический неспецифический тонзиллит, также местами атипичная гиперплазия лимфоидной ткани, вероятно лимфопролиферативные заболевания (высокий уровень пролиферативной активности). Учитывая стойкую гипертрофию миндалин и подозрение на опухолевую этиологию (рисунок 2, а), лежащую в основе абсцесса, через 8 дней была выполнена расширенная абсцесс-тонзиллэктомия слева (рисунок 2, б). При гистологическом анализе материала с иммуногистохимическим исследованием обнаружена диффузная крупно-В-клеточная лимфома – неходжкинская злокачественная форма.

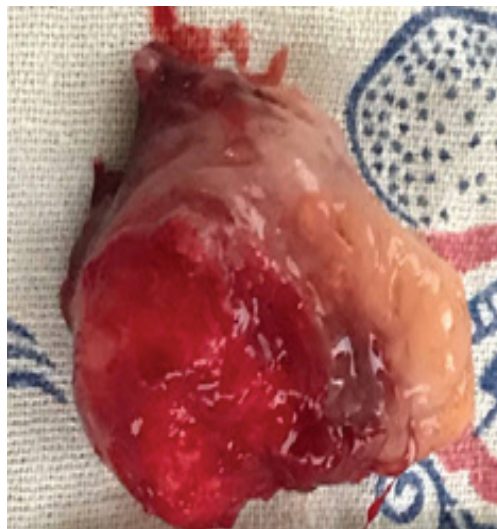Вышеуказанная опухоль является агрессивно пролиферирующей злокачественной неоплазией. Прогноз для жизни и ремиссия зависят от степени генерализации, чувствительности к химиопрепаратам и лучевой терапии.

Анализ крови на вирус Эпштейна – Барра и вирус иммунодефицита человека (ВИЧ) и другие предоперационные исследования крови также были в пределах физиологической нормы. При поступлении пациента клинические признаки четко демонстрировали хронический тонзиллит, и возможность лимфомы не предполагалась из-за выраженной клинической симптоматики паратонзиллярного абсцесса. Таким образом, под общим эндотрахеальным наркозом пациенту была выполнена левосторонняя классическая тонзиллэктомия холодной методикой. При отсепаровке ткань миндалины изменена, напоминает острую фазу ангины, легко отделяется со всех сторон от подлежащих анатомических образований. Обширной генерализации к синтопическим органам не отмечается, операция прошла практически с минимальной кровопотерей в объеме 15 мл, длительность составила 3–4 минуты. Размер удаленной нёбной миндалины 3,5–4,0 см, твердой консистенции (см. рисунок 2, б).

Послеоперационный материал отправлен на гистологическую верификацию. Эволюция послеоперационного периода протекала без осложнений, с постепенным очищением от фибринозного налета миндаликовой ниши. Через 7 дней пациент был выписан в удовлетворительном



а



б

Рисунок 2 – Интраоперационный (а) и постоперационный (б) вид нёбной миндалины

состоянии с соответствующими рекомендациями для дальнейшего дообследования и получения химиолучевой терапии в национальном центре онкологии.

Одностороннее увеличение размера миндалин в основном наблюдается при врожденной асимметрии глотки, возможно в период обострения хронического тонзиллита, туберкулезе, новообразованиях глотки и глубоких шейных клетчаточных пространств. По научным информативным данным преобладающим местом локализаций лимфом является нёбная миндалина, причинно-следственным генезом считают ВИЧ-инфекцию и вирус Эпштейна – Барра, также может быть курение, алкоголь и др.

Как следует из вышеизложенного, наличие асимметрии парных органов, пролонгированный болевой симптом и локальная клиническая картина должны вызвать мысль и подозрение на существование неоплазмы, которая должна быть подтверждена биопсией. Тщательная оценка и своевременная диагностика онкопатологии, да и любой болезни с такой характеристикой необходимы для положительного прогноза и тактики лечения. Чаще в преклонном возрасте она проявляется чрезмерно увеличенной, безболезненной и твердой, не всегда отмечается тризм

жевательной мускулатуры, крайне редко может быть тризм со схожей клиникой подслизистого фиброза тонзиллярной области. В редких формах манифестируется паратонзиллярным абсцессом.

Возможно, мы пропустили бы дремлющую болезнь или опухоль, если в свое время не обратили бы внимание на пациента, принимая имеющиеся жалобы как остаточные явления паратонзиллярного абсцесса. Без сомнения, выписали бы с отмеченной пациентом положительной динамикой, когда интоксикационные симптомы и тризм жевательной мускулатуры прошли. Это было бы как скрытое течение и замедленное проявление клиники лимфомы, имитирующей пролонгированную форму паратонзиллярного абсцесса.

В настоящий момент обстоятельства онкологии на высоком уровне, что имеет бесспорные перспективы на излечение или достижение многолетней ремиссии у подавляющего числа онкологических больных при условии ранней идентификации опухолевого процесса. Выявление неоднородных неоплазм лимфаденоидного глоточного кольца многогранное, и многопрофильная задача претендуют на внимание не только ЛОР-врача, но и стоматолога, онколога,

онкогематолога, но и врачей функционально-лабораторной диагностики, цитологов, гистологов и др.

Практически везде дискутируется противоречие в отношении хирургического лечения паратонзиллярного абсцесса, немедленное проведение абсцесс-тонзиллэктомии. Тонзиллэктомия в период осложненного процесса имеет приоритет в пользу снижения риска рецидива, а также шансы выявления различных неоплазм, более поздно проведенное хирургическое удаление небных миндалин приносит затруднения в связи с тем, что после вскрытия паратонзиллярного абсцесса формируются рубцовые тяжи, что вызывает травматичное удаление в техническом плане. Разная величина и форма парных органов символизируют какую-либо возможную латентную патологию или системную болезнь, что безоговорочно подлежит исследованию, касательно небных миндалин в случае их асимметрии – к проведению биопсии.

**Вывод.** Таким образом, паратонзиллярный абсцесс не является постоянным диагностическим, также прогностическим фактором опухолевого генеза небных миндалин. В нашем конкретном случае мы полагаем, что чрезмерное истощение защитных механизмов слизисто-ассоциированного лимфоэпителиального барьера в течение длительного периода и возрастная инволюция лимфоидной ткани возможно привели к развитию неоплазмы небной миндалины. Патогномоничных симптомов для лимфопролиферативных заболеваний не имеется, что вызывает трудности в плане диагностики. В данном случае клиника проявлялась измененной картиной паратонзиллярного абсцесса, что редко выявляет злокачественную опухоль миндалин и еще реже – лимфому.

Поступила: 06.12.22; рецензирована: 20.12.22;  
принята: 23.12.22.

#### Литература

1. Шайымбетов А.Т. Сравнительный анализ особенностей течения инфекционного мононуклеоза и ангины у детей / А.Т. Шайымбетов, С.В. Чечетова, Р.М. Кадырова // Вестник КГМА им. И.К. Ахунбаева. 2014. № 3. С. 79–82.
2. Султанбеков Р.А. Результаты модифицированных вариантов резекций гортаноглотки / Р.А. Султанбеков, К.К. Джунушалиев, Э.С. Айтбаев, Л.Д. Сушанло // Тихоокеанский медицинский журнал. 2011. № 3 (45). С. 88–90.
3. Азимжанова М.Н. Особенности классификации хирургических операций и манипуляций в Кыргызской Республике / М.Н. Азимжанова, М.Т. Калиев, А.С. Иманкулова, Д.Н. Нурманбетов // Вестник Кыргызско-Российского Славянского университета. 2022. Т. 22. № 9. С. 3–7
4. Молчанова М.В. Клинические изменения в ЛОР-органах при некоторых формах лимфом у детей / М.В. Молчанова, С.И. Алексеенко, С.А. Артюшкин // Материалы медицинского форума «II неделя образования в Елизаветинской больнице». СПб.: ГБУЗ Елизаветинская больница, 2018. С. 74–77.
5. Горбунова Т.В. Вирус-ассоциированные опухолевые заболевания глотки у мальчика 16 лет: описание клинического случая / Т.В. Горбунова, Е.Ю. Радциг, О.А. Меркулов // Современная онкология. 2020. Т. 22. № 2. С. 137–141. DOI: 10.26442/18151434.2020.2.200119.
6. Лазарчик Т.А. Онкопатология под «маской» urgentных осложнений хронического тонзиллита / Т.А. Лазарчик, И.В. Пономарев // Голова и шея. Российское издание. Журнал Общероссийской общественной организации Федерация специалистов по лечению заболеваний головы и шеи. 2020. Т. 8. № 4. С. 77–80.
7. Garcia-Carretero R. Bacteraemia and multiple liver abscesses due to *Fusobacterium nucleatum* in a patient with oropharyngeal malignancy / Garcia-Carretero R. // BMJ. Case Rep. 2019; 12 (1).