

УДК 616.132: 616.126-089.819(575.2)  
DOI: 10.36979/1694-500X-2022-22-9-51-56

**МИНИ-ИНВАЗИВНОЕ ПРОТЕЗИРОВАНИЕ  
АОРТАЛЬНОГО КЛАПАНА J-ОБРАЗНОЙ МИНИ-СТЕРНОТОМИЕЙ  
В УСЛОВИЯХ ИСКУССТВЕННОГО КРОВООБРАЩЕНИЯ  
(Случай из практики)**

**Т.З. Кудайбердиев, А.К. Тургунов, М.К. Джундубаев,  
А.А. Рахимбаев, З.Э. Турдукулов**

*Аннотация.* Более 100 лет прошло с момента первой успешной операции на аортальном клапане путем расширения стенотического аортального клапана через инвагинированную стенку аорты А. Таффером в 1914 году. С тех пор медицина непрерывно развивается, раскрывая новые методы не только диагностики, но и хирургического лечения. Одной из новых методик является мини-инвазивная хирургия, которая с каждым годом приобретает новые подходы. В данной статье представлен случай из практики прооперированного в Научно-исследовательском институте хирургии сердца и трансплантации органов в городе Бишкеке (Кыргызстан) пациента с недостаточностью врожденного двухстворчатого аортального клапана, которому было произведено мини-инвазивное протезирование аортального клапана J-образной мини-стернотомией в условиях искусственного кровообращения.

*Ключевые слова:* мини-инвазивная; мини-стернотомия; мультиспиральная компьютерная томография; эхокардиография.

---

**ЖАСАЛМА КАН АЙЛАНУУНУН ШАРТЫНДА J ФОРМАСЫНДАГЫ  
МИНИ-СТЕРНОТОМИЯ МЕНЕН АОРТА КЛАПАНЫН  
МИНИ ИНВАЗИВДҮҮ ПРОТЕЗДӨӨ  
(Тажрыйбадан алынган учур)**

**Т.З. Кудайбердиев, А.К. Тургунов, М.К. Джундубаев,  
А.А. Рахимбаев, З.Э. Турдукулов**

*Аннотация.* 1914-жылы А.Таффер стенотикалык аорта клапанын инвагинацияланган аорта дубалы аркылуу кеңейтүү боюнча аорта клапанына биринчи ийгиликтүү операция жасагандан бери 100 жылдан ашык убакыт өттү. Ошондон бери медицина тынымсыз өнүгүүдө, даргты аныктоонун гана эмес, хирургиялык дарылоонун да жаңы ыкмалары ачылууда. Жаңы ыкмалардын бири – жыл сайын жаңы технологияга ээ болгон мини- инвазивдүү хирургия. Бул макалада Жүрөк хирургиясы жана органдарды трансплантациялоо илимий-изилдөө институтунда (Кыргызстан) тубаса эки ооздуу аорта клапаны жетишсиз болгон бейтапка жасалма кан айлануу шартында J формасындагы мини стернотомия менен мини инвазивдүү протездөө операциясы жөнүндө практикадан алынган учур жазылган.

*Түйүндүү сөздөр:* мини-инвазивдүү; мини-стернотомия; мультиспиралдык компьютердик томография; эхокардиография.

## MINI-INVASIVE PROSTHETICS OF THE AORTIC VALVE WITH A J-SHAPED MINI STERNOTOMY IN CONDITIONS OF ARTIFICIAL CIRCULATION

(Case from practice)

*T.Z. Kudaiberdiev, A.K. Turgunov, M.K. Dzhundubaev,  
A.A. Rakimbaev, Z.E. Turdukulov*

*Abstract.* More than 100 years have passed since the first successful operation on the aortic valve by expanding the stenotic aortic valve through the invaginated aortic wall by A. Taffer in 1914. Since then, medicine has been continuously developing, revealing new methods of not only diagnosis, but also surgical treatment. One of the new techniques is mini-invasive surgery, which acquires new approaches every year. This article presents a case from the practice of a patient operated at the Research Institute of Heart Surgery and Organ Transplantation in Bishkek (Kyrgyzstan) with congenital bicuspid aortic valve insufficiency who underwent mini-invasive prosthetics of the aortic valve with a J-shaped mini-sternotomy in conditions of artificial circulation.

*Keywords:* mini-invasive; mini-sternotomy; multidetector computed tomography; echocardiography.

**Введение.** Традиционно операции на сердце выполняются через полную продольную срединную стернотомию, разрез по передней срединной линии, начиная от ярёмной вырезки и оканчивая мечевидным отростком. Этот подход привел к накоплению знаний, опыта и новых методик в арсенале сердечно-сосудистого сообщества [1–2], что дало толчок для совершенствования и развития альтернативных доступов проведения хирургических вмешательств. Благодаря пионерам в этой области, таким как Ф. Дж. Бенетти и Х. Ванермен [1, 3], с середины 1990-х годов малоинвазивная кардиохирургия (МИК) стала быстро завоевывать популярность. Первыми минимально инвазивными методами на аортальном клапане были парастеральные разрезы через третье межреберье с разделением ребер. За этими процедурами последовали процедуры реваскуляризации митрального клапана и миокарда с помощью торакотомии и гемистернотомических разрезов [3–4]. После 2000-х годов минимальные разрезы доказали свою безопасность и целесообразность во всем мире [1, 4, 5].

В настоящее время наиболее предпочтительный разрез для малоинвазивной хирургии аортального клапана является верхняя J-образная мини-стернотомия [6, 7]. Результаты этого подхода почти эквивалентны результатам традиционной хирургии аортального клапана, проводимой в опытных кардиохирургических центрах мира [8, 9].

По результатам исследований, данный метод по сравнению с традиционными является не только менее хирургически травматичным, но и имеет множество дополнительных преимуществ, таких как уменьшение времени пребывания в стационаре, свобода от анальгетиков, низкая частота глубоких раневых инфекций грудины, меньшее количество переливаний крови и, конечно, косметический эффект [10–13]. Наконец, такой доступ обеспечивает более безопасное повторное хирургическое вмешательство [14, 15].

### Материалы и методы

**Пациент М.У., 1961 г. р.** поступил в Научно-исследовательский институт хирургии сердца и трансплантации органов с диагнозом: ВПС. Двухстворчатый аортальный клапан. Аортальный порок: стеноз и недостаточность. Недостаточность митрального клапана I степени. Относительная недостаточность трикуспидального клапана. СНФК III (NYHA). Умеренная легочная гипертензия. Гипертоническая болезнь III степени, очень высокого риска. Атеросклероз аорты.

**Жалобы** при поступлении на одышку и слабость при физической нагрузке, сопровождающиеся перебоями в работе сердца, плохой сон, головные боли, периодически дискомфорт за грудиной без четкой связи с физической нагрузкой.

**Из анамнеза:** частые ангины с детства. Ревматизм был поставлен в 1974 г., по поводу чего получил стационарное лечение. Бициллинопрофилактику получал нерегулярно. Повышение артериального давления отмечает в течение

5–6 лет, максимальные цифры 200/110 мм рт. ст. Гипотензивные препараты принимает регулярно. Последнее 3 года отмечает нарастание вышеуказанных жалоб. В 2020 г. пациент был проконсультирован кардиохирургом, тогда же было рекомендовано проведение хирургического лечения в условиях искусственного кровообращения, от которого пациент отказался.

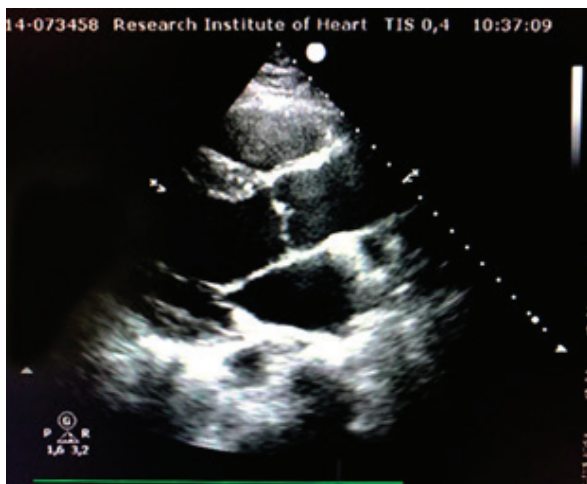

Рисунок 1 – ЭхоКГ: двухстворчатый аортальный клапан

При обследовании на электрокардиограмме было обнаружено отклонение ЭОС влево и признаки диастолической перегрузки левых отделов сердца. Далее представим данные ЭХО-кардиографии:

**Аорта:** уплотнена, диаметр – 45 мм.

**Аортальный клапан:** двухстворчатый, комиссура ПКС/НКС, ЛКС – укорочена (рисунок 1), ЛК синус уменьшен, створки уплотнены, с мелкими очагами кальция на фиброзном кольце. Степень регургитации – больше 2–2,5 (+) AVmaxPG – 39 мм рт. ст.

**Митральный клапан:** в противофазе, створки с очагами уплотнения. Степень регургитации – 1 (+) MVmaxPG – 3 мм рт. ст.;

**Трикуспидальный клапан:** в противофазе. Степень регургитации – 1 (+) TVmaxPG – 3 мм рт. ст.;

**Легочная артерия:** не расширена. Ствол – 32 мм.

**Клапан легочной артерии:** не изменен. Степень регургитации – минимальная. Градиент давления – 3 мм рт. ст.

**Левое предсердие:** 43 мм; V – 56 мл. Правое предсердие: не расширено;

**Левый желудочек:** КДР – 63 мм; КСР – 37 мм; ФВ – 71 %; МЖП – 10 мм; ЗСЛЖ – 10 мм; КДО – 199 мл; КСО – 60 мл; УО – 139 мл; ФВ – 60 % по Симпсону.

**Зоны гипокинеза:** нет.

**Диастолическая функция ЛЖ:** E/A – Правый желудочек: 25 мм ПСПЖ – 4 мм. TAPSE – мм. Сист. ЛАД – 35–40 мм рт. ст.

**Перикард:** не изменен.

**Межпредсердная перегородка:** интактна.

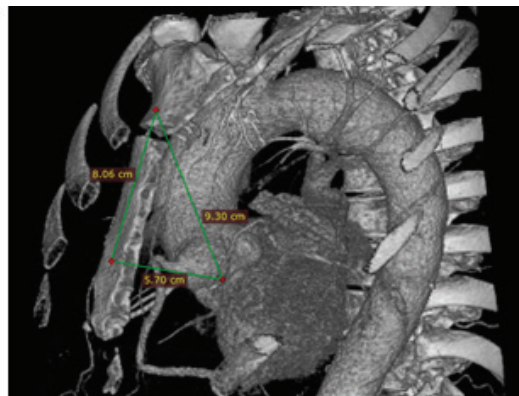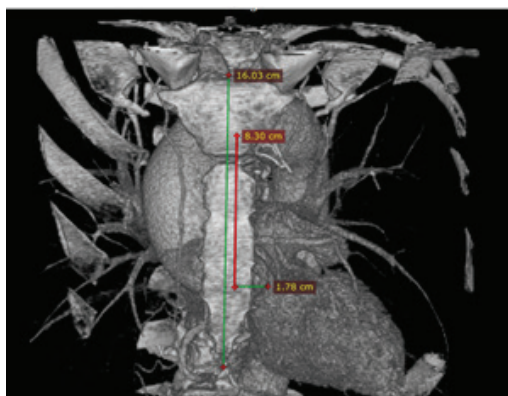**Межжелудочковая перегородка:** интактна.

**Заключение.** Недостаточность аортального клапана больше 2–2,5 степени. Умеренный стеноз устья аорты. (ВПС. Бicuspidальный аортальный клапан). Дилатация восходящего отдела аорты. Дилатация левых отделов сердца. Умеренная дилатация левого предсердия. Недостаточность митрального клапана 1 степени. Относительная недостаточность трикуспидального клапана 1 степени. Умеренная легочная гипертензия.

#### Данные мультиспиральной компьютерной томографии

**Сердце** расположено обычно. Размеры камер сердца: Левое предсердие 3,8 см × 5,3 см. Поперечный размер левого желудочка – 6,0 см, продольный миокарда левого желудочка – 1,0 см. Перикард тонкий.

**Аорта:** аортальный клапан трехстворчатый, кальцинирован, спаян по комиссурам, клапанное кольцо – 2,6 см, синус Вальсальвы – 4,5 см, синотубулярное соединение – 4,1 см, восходящая аорта – 4,4 см, перед БЦС – 4,1 см, между левой ОСА и левой подключичной артерией – 3,3 см, за левой подключичной артерией – 2,9 см, перешеек – 4,0 см, нисходящая – 2,8 см. БЦС и левая ОСА отходят одним устьем. При 3D-моделировании сердца можно рассчитать предварительное место разреза и расположение аортального клапана по отношению к грудины и ребрам (рисунок 2, А, Б).



А

Б

Рисунок 2 – Мультиспиральная компьютерная томография с контрастированием

А. Передняя проекция: красная линия – предполагаемая линия разреза кожи. Зеленая линия – разрез кожи при продольной срединной стернотомии. Б. Переднебоковая (левая) проекция. Расположение фиброзного кольца аортального клапана по соотношению к груди и ребрам

В плановом порядке пациенту было произведено мини-инвазивное протезирование аортального клапана J-образной мини-стернотомией механическим протезом «St. Jude-21» в условиях искусственного кровообращения. Известно, что размер имплантируемого протеза должен соответствовать не только диаметру фиброзного кольца, но и площади тела пациента [16]. В ходе операции был произведен кожный разрез на 2 см ниже яремной ямки протяженностью 8 см (рисунок 3) J-образная мини-стернотомия до IV межреберья, гемостаз.

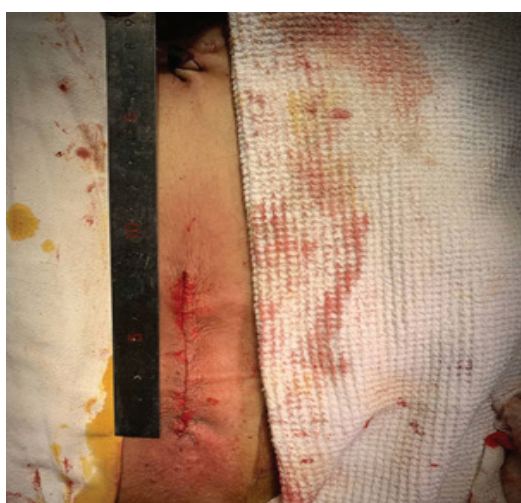

Рисунок 3 – Длина кожного разреза

Продольно был вскрыт перикард, при измерении диаметр восходящей аорты составил 3,5 см (рисунок 4).

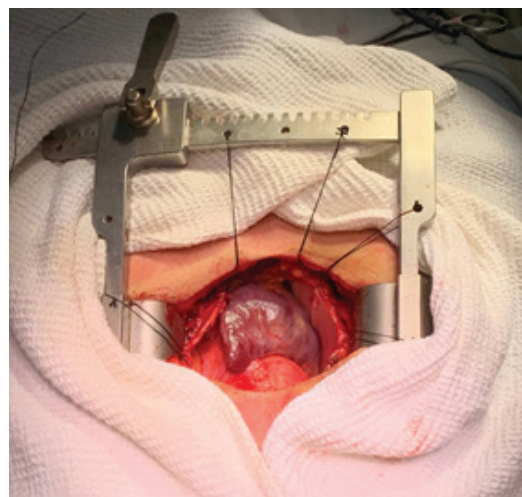


Рисунок 4 – Расположение ушка правого предсердия, корня аорты и синотубулярного соединения аорты

Далее двухступенчатой канюлей была проведена канюляция аорты и правого предсердия. Затем пациент был подключен к аппарату искусственного кровообращения. Далее мы дренировали правую верхнюю легочную вену для декомпрессии левых отделов сердца. Была пережата аорта, произведена поперечная аортотомия. Затем мы произвели кардиopleгию в устье левой коронарной артерии, была достигнута остановка сердца. Стенка аорты была истончена, аортальный клапан морфологически был трехстворчатый, функционально – двухстворчатый (спаян по

комиссуре правой и левой коронарной створок). Створки были кальцинированы. Отверстие аортального клапана было сужено за счет последствий спаечного процесса створок по комиссурам. Сами же створки аортального клапана были иссечены. Кольцо клапана пропускало 21 размер калибратора. Тремя П-образными комиссуральными и девятью П-образными швами с использованием ниток с прокладками был имплантирован механический клапан сердца «St. Jude-21» (рисунок 5).

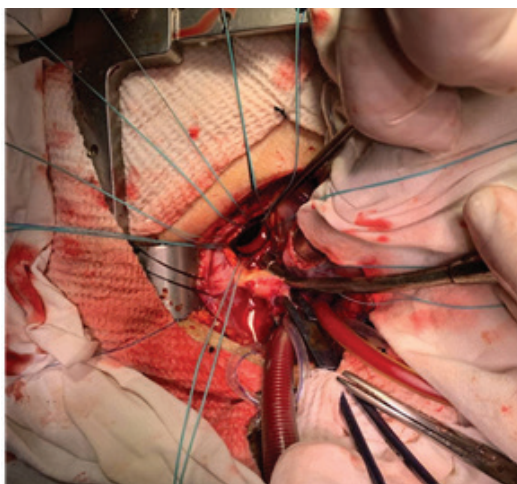


Рисунок 5– Механический протез после имплантации

Затем была ушита стенка аорты двухрядным швом, после профилактики воздушной эмболии была отпущена аорта. Восстановление сердечной деятельности было самостоятельным. Гемодинамика стабилизировалась после чего пациент был отключен от аппарата искусственного кровообращения. Был произведен тщательный контрольный гемостаз, затем мы провели деканюляцию сосудов с введением протамин сульфата. Был подшит временный миокардиальный электрод к правому желудочку. Полость перикарда была дренирована, наложены полиспастные швы. Рана была послойно ушита. Общее время искусственного кровообращения составило 66 мин, а пережатия аорты – 47 мин.

В послеоперационном периоде время искусственной вентиляции легких составило с момента отключения от наркоза до экстубации 220 мин. Пациент был переведен в отделении приобретенных пороков сердца через 16 часов

с момента перевода в отделение АиР. Пациент на 7-е сутки был выписан домой в удовлетворительном состоянии.

**Заключение.** На данный момент в НИИ хирургии сердца и трансплантации органов при Министерства здравоохранения Кыргызской Республики произведено шесть операций на аортальном клапане мини-инвазивным методом, и уже сейчас можно сказать о самых заметных преимуществах этого подхода: быстрая послеоперационная реабилитация (все пациенты выписывались домой на 7–8-е сутки после операции), уменьшение риска кровотечений, уменьшение шансов использования анальгетиков с последующим косметическим эффектом, а также риска развития хронической сердечной недостаточности [17].

Поступила: 02.06.22; рецензирована: 16.06.22;  
принята: 20.06.22.

#### Литература

1. *Vanermen H., Farhat F., Wellens F., De Geest R., Degrieck I., Van Praet F. et al.* Minimally invasive video-assisted mitral valve surgery: from Port-Access towards a totally endoscopic procedure // *J Card Surg.* 2000;15: 51-60. DOI: 10.1016/S0022-5223(97)70081-3.
2. *Bush B., Nifong L.W., Alwair H., Chitwood W.R. Jr.* Robotic mitral valve surgery-current status and future directions // *Ann Cardiothorac Surg.* 2013; 2: 814-7. DOI: 10.3978/j.issn.2225-319X.2013.10.04
3. *Benetti F.J., Mariani M.A., Rizzardi J.L., Benetti I.* Minimally invasive aortic valve replacement // *J Thorac Cardiovasc Surg.* 1997; 113: 806-7. DOI: 10.1016/S0022-5223(97)70246-0.
4. *Casselmann F.P., Van Slycke S., Wellens F., De Geest R., Degrieck I., Van Praet F. et al.* Mitral valve surgery can now routinely be performed endoscopically // *Circulation.* 2003;108 Suppl 1:II48-54. DOI: 10.1161/01.cir.0000087391.49121.ce
5. *Kızıltan H.T., İdem A., Salihi S., Demir A.S., Korkmaz A.A., Güden M.* Mitral valve surgery using video-assisted right minithoracotomy and deep hypothermic perfusion in patients with previous cardiac operations // *J Cardiothorac Surg.* 2015; 10: 55. DOI: 10.1186/s13019-015-0259-0
6. *Senay S., Gullu A.U., Alhan C.* Robotic mitral valve replacement for rheumatic mitral disease //

- Ann Cardiothorac Surg. 2017; 6: 64-6. DOI: 10.21037/acs.2016.08.03.
7. Güllü A.Ü., Şenay Ş., Koçyiğit M., Ökten E.M., Dumantepe M., Karabulut H. et al. The feasibility of robotic-assisted concomitant procedures during mitral valve operations // Turk Gogus Kalp Dama. 2019; 27: 478-83. DOI: 10.5606/tgkdc.dergisi.2019.17758.
  8. Mikus E., Calvi S., Campo G., Pavasini R., Paris M., Raviola E. et al. Full sternotomy, hemisternotomy, and minithoracotomy for aortic valve surgery: Is there a difference? // Ann Thorac Surg. 2018; 106: 1782-8. DOI: 10.1016/j.athoracsur.2018.07.019
  9. Bakir I., Casselman F.P., Onan B., Van Praet F., Vermeulen Y., Degrieck I. Does a minimally invasive approach increase the incidence of patient-prosthesis mismatch in aortic valve replacement? // J Heart Valve Dis. 2014; 23: 161-7. PMID: 25076545.
  10. Михалевич Т. Тысяча минимально инвазивных клапанных операций: ранние и поздние результаты / Т. Михалевич, Л.Х. Кон, Д. Уник [и др.] // Ann Surg. 2004 Sep; 240 (3): 529-34; обсуждение 534. DOI: 10.1097 / 01.sla.0000137141.55267.47.
  11. Глаубер М. Правая передняя миниторакотомия для замены аортального клапана: 10-летний опыт работы единого центра / М. Глаубер, Д. Гильманов, П.А. Фарнети [и др.] // J Thorac Cardiovasc Surg. 2015; 150(3): 548-56. DOI: 10.1016/j.jtcvs.2015.06.045
  12. Шмитто Дж.Д. Минимально инвазивная замена аортального клапана: как это работает у пациентов с высоким риском? / Дж.Д. Шмитто, Мор Ф.В., Кон Л.Х. // Surg Opin Cardiol. 2011 Mar; 26 (2): 118-22. DOI: 10.1097 / HCO.0b013e328343983a.
  13. Хошбин Э. Мини-стернотомия для замены аортальных клапанов сокращает продолжительность пребывания в отделении интенсивной терапии сердца: мета-анализ рандомизированных контролируемых исследований / Э. Хошбин, С. Праяга, Дж. Кинселла, Ф.В.Х. Сазерленд // BMJ открыт. 2011 24 ноября; 1 (2): e000266. DOI: 10.1136/bmjopen-2011-000266.
  14. Микели А. Минимально инвазивная замена аортального клапана с использованием правой миниторакотомии связана с лучшими результатами, чем министернотомия / А. Микели, М. Мурзи, Д. Гильманов [и др.] // J Thorac Cardiovasc Surg. 2014; 148 (1): 133-7 DOI: 10.1016/j.jtcvs.2013.07.060/
  15. Пласс А. Замена аортального клапана с помощью минимально инвазивного подхода: предоперационное планирование, хирургическая техника и результат / А. Пласс, Х. Шеффель, Х. Алкади [и др.] // Ann Thorac Surg. 2009 Dec; 88 (6): 1851-6. DOI: 10.1016 / j.athoracsur.2009.08.015.
  16. Скопин И.И. Анализ результатов хирургического лечения порока аортального клапана с узким фиброзным кольцом / И.И. Скопин, В.А. Мироненко, К.С. Урманбетов, А.А. Макушин // Вестник КРСУ. 2012. Т. 12. № 4. С. 147-150.
  17. Цой Л.Г. Состояние эндотелиальной функции у больного ишемической болезнью сердца пожилого возраста, осложненной хронической сердечной недостаточностью в процессе лечения бета-блокаторами бисопрололом / Л.Г. Цой, И.С. Сабиров, А.Г. Полупанов // Вестник КРСУ. 2021. Т. 21. № 1. С. 93-97.