

УДК [616.718.4+616.718.43/.44]-001.5-089.844-053.9
DOI: 10.36979/1694-500X-2022-22-9-36-40

ОПЕРАТИВНОЕ ЛЕЧЕНИЕ ПРОКСИМАЛЬНОГО ОТДЕЛА БЕДРА НА СОВРЕМЕННОМ ЭТАПЕ

*А.А. Джусупов, Э.К. Кабылбеков,
Б.Т. Суеркулов, Н.Ж. Женишбекова*

Аннотация. Представлен анализ результатов оперативных вмешательств 92 пациентов с вертельными переломами бедренной кости, которым было произведено гемиартропластика тазобедренного сустава в Бишкекском научно-исследовательском центре травматологии и ортопедии. В рассматриваемом этапе с 2020 по 2022 г. хирурги приходят к мнению, что гемиартропластика тазобедренного сустава является быстро восстанавливающей и необходимой при лечении вертельных переломов бедренной кости у людей старшего возраста. Применение гемиартропластики при переломах проксимального отдела бедренной кости у лиц старшего возраста показало хорошие результаты (быстрая активизация пациента, восстановление функции нижней конечности, укорочение койко-дней, минимальная инвалидизация и восстановление трудоспособности).

Ключевые слова: вертельные переломы; гемиартропластика тазобедренного сустава; пожилой и старческий возраст.

АЗЫРКЫ УЧУРДА ЖАМБАШ СӨӨКТҮН ПРОКСИМАЛДЫК БӨЛҮГҮН ХИРУРГИЯЛЫК ДАРЫЛОО

*А.А. Джусупов, Э.К. Кабылбеков,
Б.Т. Суеркулов, Н.Ж. Женишбекова*

Аннотация. Бишкек шаардык травматология жана ортопедия илим-изилдөө борборунда жамбаш сөөгүнүн моюнчасынын сыныгы менен жабыркаган, жамбаш муунуна гемиартропластика жасалган 92 бейтапка жасалган операциянын жыйынтыгына талдоо жүргүзүү берилген. Хирургдар каралып жаткан мезгилде 2020-жылдан 2022-жылга чейин жамбаш муунунун гемиартропластикасы улгайган адамдардын жамбаш сөөгүнүн трокантерикалык сыныктарын дарылоодо тез калыбына келтирүүчү жана зарыл ыкма деген жыйынтыкка келишет. Улгайган адамдардын жамбаш сөөгүнүн проксималдык бөлүгү сынганда гемиартропластиканы колдонуу жакшы натыйжаларды көрсөттү (бейтаптын тез активдешүүсү, буттун ылдыйкы бөлүгүнүн функциясынын калыбына келиши, төшөктө жаткан күндөрүнүн кыскарышы, минималдуу майыптуулук жана эмгек жөндөмдүүлүгүнүн калыбына келиши).

Түйүндүү сөздөр: сөөк моюнчасынын сыныктары; жамбаш муунунун гемиартропластикасы; улгайган жана кары курак.

SURGICAL TREATMENT OF THE PROXIMAL FEMUR AT THE PRESENT STAGE

*A.A. Dzhusupov, E.K. Kabylbekov,
B.T. Suerkulov, N.Zh. Zhenishbekova*

Abstract. The article presents an analysis of the results of surgical treatment of 92 patients with trochanteric fractures of the femur, who underwent hemiarthroplasty of the hip joint at the Bishkek Research Center of Traumatology and Orthopedics. Between 2020 and 2022 Surgeons come to the conclusion that hemiarthroplasty of the hip joint is a quick recovery and necessary in the treatment of trochanteric fractures of the femur in older people. The use of hemiarthroplasty for fractures of the proximal femur in older people showed good results (rapid activation of the patient, restoration of lower limb function, shortening of bed days, minimal disability and rehabilitation).

Keywords: trochanter fractures; hemiarthroplasty of the hip joint; elderly and senile age.

Актуальность. Согласно литературным данным, до 60 % переломов бедра в проксимальном отделе составляют переломы вертельной зоны [1–4]. Пострадавшие с данными переломами в структуре травматологической патологии занимают от 30 до 50 % от общего количества койко-дней в стационаре [5]. Зачастую, выбор тактики хирургического вмешательства как метод терапии вертельных переломов бедренной кости у больных пожилого и старческого возраста по сей день является актуальной проблемой независимо от высоких достижений и степени прогресса современной травматологии.

На первом этапе лечения больных с вертельными переломами бедра первостепенной задачей является спасение жизни пациента и борьба с гипостатическими осложнениями. Эти осложнения играют решающую роль от момента получения травмы до оперативного лечения. Второй приоритетной задачей является восстановление опороспособности поврежденной нижней конечности: принципиально для решения этой задачи имеются два подхода – остеосинтез и гемиартропластика [6].

При оперативном вмешательстве латеральных переломов бедра частота несращений приходится на 22 %, в 15 % случаях подобные осложнения требуют повторные оперативные вмешательства [7]. Главными факторами, влияющими на эффективность остеосинтеза, являются особенности смещения костных отломков и их биомеханические особенности, сроки оперативного вмешательства.

Гемиартропластика обладает существенным достоинством перед остеосинтезом, так как позволяет раннюю активацию пациента и ходьбу с упором на оперированную конечность. В совокупности это имеет важное значение как профилактика осложнений, связанных с гиподинамией, так и сокращение сроков нетрудоспособности [8].

Именно поэтому гемиартропластика при переломах вертельной зоны бедренной кости у возрастных пациентов имеет важное социальное и медицинское значение.

Цель исследования – улучшить хирургическое лечение при вертельных переломах

бедренной кости у лиц старшего возраста с применением гемиартропластики.

Материалы и методы исследования. В представленном исследовании проанализированы результаты оперативного вмешательства возрастных больных, находящихся на стационарном лечении в травматологических отделениях Бишкекского научно-исследовательского центра травматологии и ортопедии (БНИЦТО) с 2020 по 2022 г. с вертельными переломами бедренной кости, которым была произведена гемиартропластика тазобедренного сустава. Среди 92 пациентов, получивших лечение женщин было 58 (63 %), мужчин – 34 (37 %). По статистическим данным БНИЦТО, в 2021 г. всего поступило 189 больных, из них пролеченных 131, а остальные 58 пациентов отказались от госпитализации и оперативного лечения (сопутствующие патологии, перенесенный инсульт, сахарный диабет в стадии субкомпенсации и онкологические заболевания).

Как видно из таблицы 1, женщины составляют 2/3 от общего числа пациентов. Это объясняется тем, что у женщин наблюдается раннее развитие костного остеопороза на фоне гормонального нарушения.

Большинство пациентов были пожилого возраста – от 60 до 74 лет – 59 (64 %) больных, старческого возраста – 75 до 89 лет – 31 (34 %) и долгожители – 90 и выше – 1 (1 %). Средний возраст составил $65,5 \pm 1,2$ года. В последнее время более используемой классификацией является универсальная классификация переломов АО/ASIF (Muller M.E., 2008) (рисунок 1).

Как видно из рисунка, основное число пациентов по характеру переломов составили типы А1 – 25 (41 %), А2 – 20 (32 %) и А3 – 17 (27 %).

После применения гемиартропластики тазобедренного сустава при переломах типа А1 и А2 у лиц старшего возраста появляется способность ходьбы с полной нагрузкой на оперированную ногу наутро после операции. Хирургическое лечение переломов типа А3 бедренной кости проводим способом остеосинтеза по методике DHS с применением электронно-оптического преобразователя, которая выделяется малотравматичностью, без обнажения места

Таблица 1 – Распределение больных по полу и по возрасту

Пол	Возраст, лет			Всего (%)
	60–74	75–89	90 и более	
Женщины	38	18	1	58 (63 %)
Мужчины	21	13	-	34 (37 %)
Всего	59 (64,1 %)	31 (33,6 %)	1 (1 %)	92 (100 %)

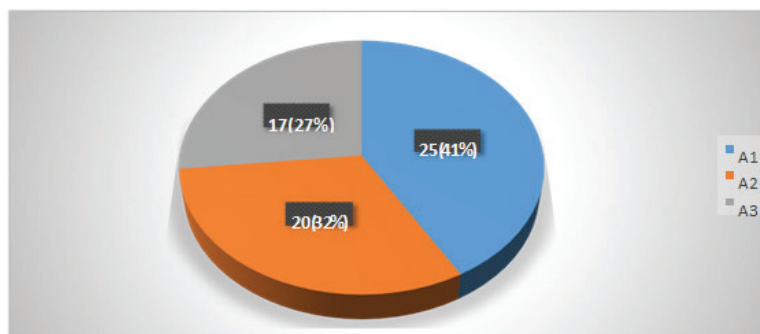


Рисунок 1 – Распределения пациентов по классификации АО-ASIF

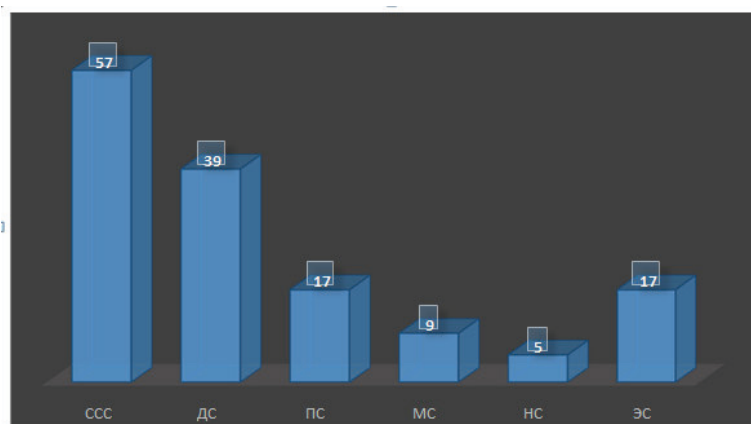


Рисунок 2 – Распределение больных по сопутствующим нозологиям:
 ССС – сердечно-сосудистая система; ДС – дыхательная система;
 ПС – пищеварительная система; МС – мочеполовая система;
 НС – нервная система; ЭС – эндокринная система

перелома, что позволяет достичь консолидации в минимальный срок.

Особенно важной для пациента являлась тщательная предоперационная подготовка, поскольку имелись сопутствующие заболевания, такие как: ишемическая болезнь сердца, гипертоническая болезнь, аритмии, сердечная недостаточность, сахарный диабет, патология вен нижних конечностей, заболевания дыхательной и мочевыделительной системы.

Как показано на рисунке 2, большинство пациентов страдают преимущественно болезнями сердца и легких.

Предоперационное планирование осуществляется классическим способом на основе стандартных рентгенологических снимков и рентгенологических шаблонов. При помощи шаблона на пленку пунктирной линией наносят контуры ножки установленного размера. Главной задачей

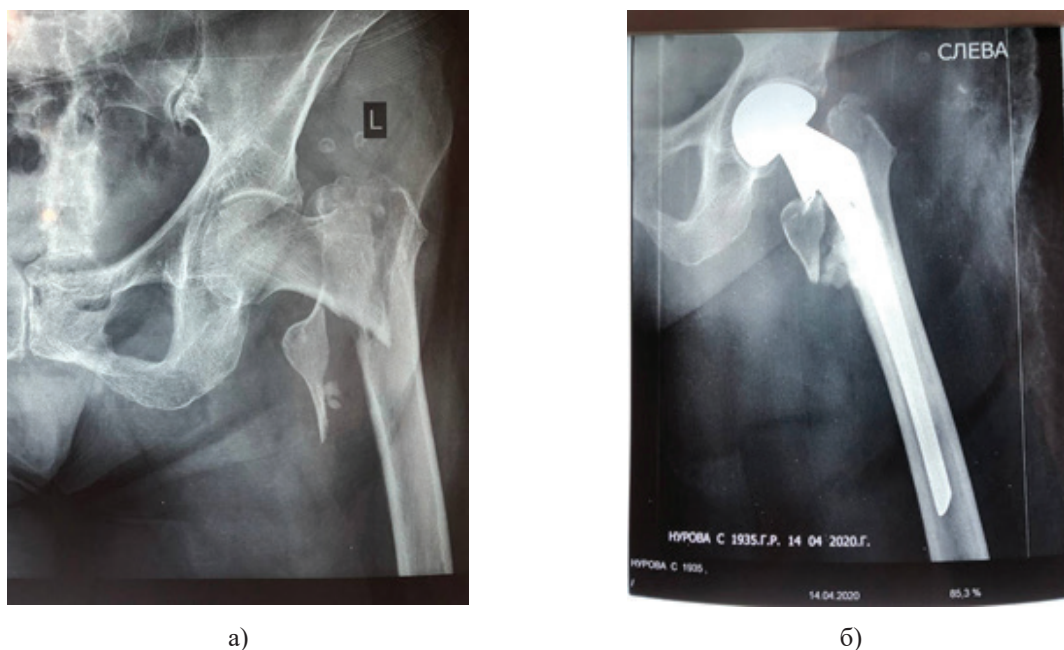


Рисунок 3 – Больная Н., 85 лет. Биполярное эндопротезирование левого тазобедренного сустава: а – до операции; б – после гемиартропластики

на этом этапе является определение подходящего размера имплантата.

Клинический пример

Больная Н., 85 лет, доставлена в БНИЦ-ТО по линии СМП с жалобами на боли, резкое снижение активности в левом тазобедренном суставе, неопороспособность на левую нижнюю конечность.

Из анамнеза: упала на левый бок на улице у себя дома. После клинико-рентгенологического обследования установлен диагноз: «Закрытый чрезвертельный перелом левой бедренной кости со смещением и отрывом малого вертела».

Сопутствующие заболевания: Гипертоническая болезнь очень высокого риска. КБС. Атеросклеротический кардиосклероз. Атеросклероз аорты и сосудов головного мозга. Сахарный диабет 2 типа.

На вторые сутки после соответствующей подготовки произведена операция «Биполярное эндопротезирование левого тазобедренного сустава» (рисунок 3).

На второй день после операции начала ходить с дозированной нагрузкой на левую нижнюю конечность с помощью ходунка и самостоятельно обслуживать себя.

Послеоперационное течение гладкое, рана зажила первичным натяжением, без осложнений. На 10-е сутки после операции больная выписана с рекомендациями.

Вывод

Таким образом, внедрение гемиартропластики позволило уменьшить всеобщее количество заболеваний у возрастных пострадавших с переломами вертельной зоны бедра. Применение гемиартропластики среди пожилого и старческого возрастов в исследуемом центре совпадает с требованием АО/ASIF. Ближайшие и отдалённые результаты анализа показали, что для хирургического лечения типа А1, А2 и А3 у больных старшего возраста использование гемиартропластики тазобедренного сустава снижает как время пребывания в стационаре, так и этап реабилитации и временной нетрудоспособности, улучшает качество жизни пациентов и возвращает их к активной деятельности жизни.

Поступила: 17.05.22; рецензирована: 31.05.22;
принята: 03.06.22.

Литература

1. *Карпцов В.И.* Предупреждение и лечение соматических осложнений при тотальном эндопротезировании тазобедренного сустава / В.И. Карпцов // Травматология и ортопедия России. 2004. № 5. С. 86–91.
2. *Неверов В.А.* Переломы шейки бедра как проблема остеопороза / В.А. Неверов, И.П. Соболев, М.И. Дадалов, А.В. Климов // Современные медицинские технологии и перспективы развития военной травматологии и ортопедии: материалы науч.-практ. конф. СПб., 2000. С. 191–192.
3. *Кулаков А.В.* Прогнозирование гнойно-септических осложнений у хирургических больных / А.В. Кулаков, Е.А. Конович, Б.А. Наумов, Б.В. Пенегин // Русский журнал иммунологии. 2001. № 4. С. 162.
4. *Kronick J.L., Barba M.L., Paprosky W.G.* Extensively coated femoral components in young patients // J. Clin. Orthop. 2007; 344. P. 263–74.
5. *Плоткин Г.Л.* Эндопротезирование тазобедренного сустава при язвенной болезни / Г.Л. Плоткин, А.Н. Петров, Д.Г. Берест // Трансплантация и имплантация в хирургии крупных суставов: материалы науч.-практ. конф. Н. Новгород, 2000. С. 88–91.
6. *Анаркулов Б.С.* Оперативное лечение вертельных переломов бедренной кости: автореф. дис. ... канд. мед. наук: 14.00.28 / Б.С. Анаркулов. Бишкек, 2006. 21 с.
7. *Cooper C., Campion G., Melton J.* Hip fractures in the elderly: a world-wide projection // Osteoporosis Int. 2002. № 2. P. 285–289.
8. *Джумабеков С.А.* Биполярное эндопротезирование тазобедренного сустава при переломах шейки бедренной кости у лиц пожилого и старческого возраста / Б.Т. Суеркулов, С.А. Джумабеков, Э.А. Байгараев [и др.] // Вестник КГМА. Бишкек, 2015. № 1. С. 115–117.