

УДК 616.12-03

DOI: 10.36979/1694-500X-2022-22-9-30-35

ПРОДОЛЖИТЕЛЬНОСТЬ НАВЯЗАННОГО ЖЕЛУДОЧКОВОГО КОМПЛЕКСА И ФУНКЦИОНАЛЬНОЕ СОСТОЯНИЕ ЛЕВЫХ ОТДЕЛОВ СЕРДЦА У БОЛЬНЫХ С ИМПЛАНТИРОВАННЫМИ ЭЛЕКТРОКАРДИОСТИМУЛЯТОРАМИ

*Э.Д. Джишамбаев, Э.Н. Мурзалиева, Д.А. Усупбаева,
К.А. Калысов, А.Т. Иманалиев, А.М. Шатенова*

Аннотация. С целью изучения факторов риска развития пейсмекерной кардиомиопатии у больных с имплантированными электрокардиостимуляторами (ЭКС) обследован 31 пациент, которым проводилась однокамерная стимуляция правого желудочка. Оценка гемодинамики осуществлялась с помощью ЭхоКГ по стандартной методике. ЭКГ регистрировалась в 12 стандартных отведениях. При наблюдении в среднем $18,9 \pm 14,4$ месяца фракция выброса (ФВ) левого желудочка в целом по группе имела тенденцию к уменьшению с $57,8 \pm 11,0$ % до $53,8 \pm 6,5$ % (нд). Пейсмекерная кардиомиопатия, согласно принятым критериям, развилась у 3 больных, или в 9,7 % случаев. В подгруппе больных с длительностью навязанного комплекса QRS более 180 мсек отмечалось существенное снижение ФВ левого желудочка с $58,5 \pm 16,3$ % до $46,8 \pm 10,7$ %, тогда как в группе пациентов с длительностью QRS – 170 мсек наблюдалась тенденция к снижению данного параметра (с $57,0 \pm 4,2$ % до $51,5 \pm 4,9$ %). Среди больных с длительностью QRS 150–160 мсек существенных изменений ФВ левого желудочка при динамическом наблюдении не отмечалось. Таким образом, у больных с однокамерной стимуляцией правого желудочка при наблюдении в сроки до 1,5 лет в 9,5 % случаев развивается пейсмекерная кардиомиопатия. При этом, большая степень замедления проведения импульса ЭКС от правого желудочка к левому, проявляющаяся длительностью навязанного комплекса QRS, свидетельствует о большей вероятности ухудшения в последующем функционального состояния левого желудочка.

Ключевые слова: сердечно-сосудистые заболевания; брадикардия; предсердно-желудочковая блокада; синдром слабости синусового узла; нарушения проводимости сердца; электрокардиостимулятор; пейсмекерная кардиомиопатия.

ИМПЛАНТАЦИЯЛАНГАН ЭЛЕКТРОКАРДИОСТИМУЛЯТОРУ БАР ООРУЛУУЛАРДА ТАҢУУЛАНГАН КАРЫНЧАНЫН КОМПЛЕКСИНИН УЗАКТЫГЫ ЖАНА СОЛ ЖҮРӨКТҮН ФУНКЦИОНАЛДЫК АБАЛЫ

*Э.Д. Джишамбаев, Э.Н. Мурзалиева, Д.А. Усупбаева,
К.А. Калысов, А.Т. Иманалиев, А.М. Шатенова*

Аннотация. Имплантацияланган электрокардиостимулятор (ЭКС) менен ооруган адамдарда пейсмекердик кардиомиопатиянын өнүгүү коркунуч факторлорун изилдөө максатында оң карынчаны бир камералуу стимуляцияланган 31 бейтап изилдөөгө алынган. Гемодинамиканы баалоо стандарттык ыкма боюнча эхокардиографияны колдонуу менен жүргүзүлдү. ЭКГ 12 стандартты алып баруучуда катталган. Орто эсеп менен $18,9 \pm 14,4$ ай байкалганда, сол карынчанын чыгаруу фракциясы (ФВ) топ боюнча $57,8 \pm 11,0$ % дан $53,8 \pm 6,5$ % га чейин төмөндөгөн. Пейсмекердик кардиомиопатия кабыл алынган критерийлерге ылайык 3 бейтапта же 9,7% учурда өнүккөн. QRS комплексинин узактыгы 180 мсден ашкан бейтаптардын чакан тобунда сол карынчанын чыгаруу фракциясынын $58,5 \pm 16,3$ %дан $46,8 \pm 10,7$ % га чейин олуттуу төмөндөшү байкалган, ал эми QRS узактыгы 170 мс болгон бейтаптардын тобунда бул параметрдин төмөндөө тенденциясы байкалган ($57,0 \pm 4,2$ %дан $51,5 \pm 4,9$ %га чейин). QRS узактыгы 150–160 мсек болгон бейтаптар арасында сол карынчанын чыгаруу фракциясын такай байкоодо олуттуу өзгөрүү болгон эмес. Демек, оң карынчада бир камералуу стимулятор коюлган бейтаптарды 1,5 жыл байкоодо 9,5 % учурда пейсмекердик кардиомиопатия өнүккөн. Ошол эле учурда, жүктөлгөн QRS комплексинин узактыгы менен көрүнгөн ЭКС импульсунун оң карынчадан солго өткөрүлүшүнүн кечигүүсү сол карынчанын кийинки функционалдык абалынын начарлашынын көбүрөөк ыктымалдыгын көрсөтүп турат.

Түйүндүү сөздөр: жүрөк кан тамырлар оруулары; брадикардия; жүрөк-карынча блокада; синус байлануусунун алсыздануу синдрому; жүрөктө импульс өтүүнүн бузулушу; электрокардиостимулятор; пейсмекердик кардиомиопатия.

THE DURATION OF THE PACED VENTRICULAR COMPLEX
AND THE FUNCTIONAL STATE OF THE LEFT HEART
IN PATIENTS WITH IMPLANTED PACEMAKER

*E.D. Dzhashambaev, E.N. Murzalieva, D.A. Usupbaeva,
K.A. Kalysov, A.T. Imanaliev, A.M. Shatenova*

Abstract. In order to assess the risk factors for the development of pacemaker cardiomyopathy (PICM), 31 patients with implanted pacemakers were examined. The hemodynamic parameters were evaluated by 2-mode echocardiography. ECG was recorded in standard 12 leads. During follow up to 18.9 ± 14.4 months, the left ventricular ejection fraction (EF) had a tendency to decrease from $57.8 \pm 11.0\%$ to $53.8 \pm 6.5\%$ (ns). PICM, according to accepted criteria, developed in 3 patients or in 9.7 % of cases. In the subgroup of patients with the paced QRS complex duration more than 180 ms was a significant decrease of left ventricular EF from $58.5 \pm 16.3\%$ to $46.8 \pm 10.7\%$, whereas in the group of patients with a QRS duration of 170 ms, there was a tendency to decrease (from $57.0 \pm 4.2\%$ to $51.5 \pm 4.9\%$). Among patients with a QRS duration of 150–160 ms, there were no significant changes in the left ventricular EF. Thus, in patients with the right ventricle apex stimulation, during follow up to 1.5 years, PICM develops in 9.5 %. The prolonged paced impulse propagation from the right ventricle to the left, manifested by the duration of the paced QRS complex, affects the deterioration in the subsequent functional state of the left ventricle.

Keywords: cardiovascular diseases; bradycardia; atrioventricular block; sick sinus node syndrome; cardiac conduction disorders; pacemaker; pacemaker cardiomyopathy.

Введение. Сердечно-сосудистые заболевания (ССЗ) являются основной причиной смертности населения во многих странах мира. По данным Республиканского медико-информационного центра, смертность от ССЗ в Кыргызстане достигает 51 %, значительно превышая смертность от других причин (РМИЦ, 2021). Особую проблему составляет проблема внезапной сердечной смерти (ВСС), которая составляет до 20 % от всех случаев летальных исходов вообще. Показано что в 80 % причиной внезапной потери сознания являются различные брадиаритмии, такие как синдром слабости синусового узла или атриовентрикулярная блокада [1].

Решение проблемы профилактики внезапной смерти заключается в поиске методов лечения брадикардии, осложнённой приступами Морганьи – Адамса – Стокса (МЭС). Медикаментозное лечение в этих случаях обычно малоэффективно и смертность больных с приступами или продромами МЭС в течение первого года после установления диагноза при таком подходе составляет 75 %.

Установка постоянного внешнего водителя ритма сердца – электрокардиостимулятора (ЭКС) – является эффективным методом лечения различных брадиаритмий. Обычно при установке постоянного ЭКС электрод устанавливается в верхушку правого желудочка (ПЖ). Многие пациенты хорошо переносят стимуляцию верхушки ПЖ в течение многих лет без клинически

заметных побочных эффектов [2, 3]. Вместе с тем, у части больных хроническая стимуляция ПЖ может приводить к нарушению функции левого желудочка (ЛЖ) и появлению симптомов сердечной недостаточности, к синдрому, известному как пейсмекерная кардиомиопатия (ПК) [4]. ПК признается в случаях, когда у пациентов с исходно нормальной фракцией выброса (ФВ) ЛЖ наблюдается снижение ее на 10 % при условии падения ФВ ЛЖ ниже 50 % [5].

Несмотря на достаточное количество публикаций, посвященных данной проблеме [5, 6], еще не определены четко факторы риска, обуславливающие развитие ПК у пациентов с имплантированными ЭКС.

В связи с этим целью настоящего исследования явилось изучение факторов риска развития пейсмекерной кардиомиопатии у больных с имплантированными электрокардиостимуляторами.

Материал и методы. Исследование проведено на базе НЦКТ. В него включены больные, которым электрокардиостимулятор был ранее имплантирован в 2017–2020 гг., а также те, кому аппарат был установлен в 2021 г. Тип исследования: ретроспективный и проспективный.

В исследование включались больные с исходной фракцией выброса ЛЖ $> 50\%$ без клинических признаков сердечной недостаточности.

Пейсмекерная кардиомиопатия диагностировалась при снижении фракции выброса ЛЖ

на 10 % и более (при условии снижения ее < 50 %) после имплантации ЭКС по сравнению с данными до установки аппарата [5].

Пациенты без данных динамического наблюдения за ЭхоКГ-параметрами, с установленными кардиоверторами-дефибрилляторами и устройствами для ресинхронизирующей (CRT) терапии, с однокамерной стимуляцией предсердий исключались из исследования. В эту категорию также вошли больные с кардиопатиями вследствие инфаркта миокарда, клапанных и иных пороков сердца, действия токсических веществ (алкоголь или химиотерапия), неконтролируемой тахикардией или артериальной гипертонией, мерцанием предсердий, миокардитами и другими воспалительными заболеваниями сердца.

Всем пациентам проводилось полное клинико-инструментальное обследование, включавшее регистрацию стандартной ЭКГ, ЭхоКГ, R-графию грудной клетки, суточное ЭКГ-мониторирование, а также определение ряда биохимических показателей: уровня сахара, креатинина крови и липидного спектра, определение уровня тиреоидных гормонов, электролитов крови.

ЭКГ регистрировалась в 12 стандартных отведениях при скорости записи ленты 50 мм/сек. Определялись ЧСС, наличие блокады ножек пучка Гиса, продолжительность желудочкового комплекса (QRS) и интервала Q-T.

Эхокардиография проводилась в 2-мерном режиме и в режиме тканевого доплера с определением стандартных показателей систолической и диастолической функций сердца (фракция выброса ЛЖ по Симпсону, размеров полостей и стенок и др.), параметров диссинхронии.

Параметры стимуляции определялись специальным программатором с определением типа, режима стимуляции, процента навязывания ритма от ЭКС.

Все исследования проводились исходно до установки ЭКС, затем после имплантации (в течение первых 7 дней), далее – на 3-й месяц и затем каждые 6 месяцев до завершения исследования.

Результаты исследования. Обследовано 36 пациентов с имплантированными ЭКС. Из них

30 женщин (83,4 %) и 6 мужчин (16,6 %). 10 европейцев (27,8 %) и 26 азиатов (72,2 %). Возраст больных колебался от 44 до 84 (в среднем $68,2 \pm 11,2$) лет.

Все данные, согласно протоколу исследования, получены у 31 пациента, остальные 5 человек исключены из исследования ввиду отсутствия исходных данных по параметрам стимуляции и результатов ЭхоКГ-исследования.

Причиной установки ЭКС у 17 пациентов (54,8 %) была А-В-блокада, у 14 (45,2 %) – синдром слабости синусового узла.

В 8 случаях ЭКС установлены в 2021 г.

У остальных 23 больных установка ЭКС была осуществлена до начала исследования (до 2021 г.) и оценка их данных осуществлялась на основании ретроспективного анализа историй болезней во время предыдущей госпитализации и результатов динамического наблюдения, полученных в 2021 г.

Длительность наблюдения составила от 2-х до 52 месяцев (в среднем $18,9 \pm 14,4$ мес).

Пейсмекерная кардиомиопатия, согласно принятым критериям, развилась у 3 больных, или в 9,7 % случаев.

Динамика основных параметров сократительной функции ЛЖ представлена в таблице 1.

Как видно из представленной таблицы, исходно все параметры центральной гемодинамики в целом по группе не выходили за рамки нормальных значений, за исключением несколько увеличенного размера левого предсердия ($4,11 \pm 0,59$ см). При наблюдении, согласно указанному сроку, они не претерпевали существенных изменений. ФВ левого желудочка до имплантации ЭКС составила $57,8 \pm 11,0$ %, в динамике наблюдалась тенденция к ее уменьшению до $53,8 \pm 6,5$ % (нд). Размер левого предсердия при этом существенно не менялся ($3,9 \pm 0,48$ см; $p = 0,13$).

При индивидуальном анализе, пейсмекерная кардиомиопатия, согласно принятым критериям, развилась у 3 больных, или в 9,7 % случаев.

Далее, мы провели анализ взаимосвязи между продолжительностью навязанного от ЭКС комплекса QRS и степенью изменения функционального состояния ЛЖ при динамическом наблюдении.

Таблица 1 – Гемодинамические показатели у больных до и после имплантации ЭКС

Показатели	ЛП	КДР	КСР	ФВ	МЖП	ЗСЛЖ	ПЖ
До имплантации	4,11 ± 0,59	4,97 ± 0,7	3,2 ± 0,55	57,8 ± 11,1 %	0,98 ± 0,13	0,95 ± 0,12	2,58 ± 0,41
После имлантации	3,9 ± 0,48	4,9 ± 0,46	3,06 ± 0,44	53,8 ± 6,51%	0,96 ± 0,13	0,94 ± 0,12	2,67 ± 0,39
p =	0,13	0,64	0,27	0,09	0,57	0,69	0,26

Примечание. ЛП – левое предсердие; ЛЖ – левый желудочек; КДР – конечно-диастолический размер; КСР – конечно-систолический размер; ФВ – фракция выброса; МЖП – межжелудочковая перегородка; ЗСЛЖ – задняя стенка ЛЖ; ПЖ – правый желудочек.

Таблица 2 – Длительность навязанного от ЭКС QRS и динамика фракции выброса ЛЖ

Показатели	Длительность QRS				
	140 мсек (n = 3)	150 мсек (n = 4)	160 мсек (n = 7)	170 мсек (n = 2)	180 мсек (n = 6)
1. ФВ исходно	47,3 ± 9,1	58,8 ± 0,9	53,0 ± 6,7	57,0 ± 4,2	58,5 ± 16,3
2. ФВ повторно	53,7 ± 2,1	56,8 ± 3,2	51,6 ± 7,4	51,5 ± 4,9	46,8 ± 10,7
3. Динамика ФВ ЛЖ	+6,3 ± 2,3 %	-2,0 ± 1,6%	-1,4 ± 1,1 %	-5,5 ± 0,7 %	-11,7 ± 2,6 %
P ₁₋₂ =	0,3	0,28	0,71	0,36	0,17

Из 36 обследованных нами пациентов данные ЭКГ на навязанном ритме, пригодные для анализа, были получены в 24 случаях. У одного больного длительность навязанного QRS равнялась 120 мсек, у другого – 130 мсек, и в виду малочисленности они также были исключены из анализа.

В зависимости от длительности QRS обследованные были разделены на следующие подгруппы: QRS – 140 мсек; QRS – 150 мсек; QRS – 160 мсек; QRS – 170 мсек; QRS – 180 мсек. Результаты представлены в таблице 2. Из представленной таблицы видно, что большая продолжительность навязанных от внешнего ЭКС комплекса QRS ассоциируется с более выраженными изменениями фракции выброса ЛЖ в динамике.

Хотя достоверных различий не получено, налицо явная тенденция к снижению данного параметра функционального состояния ЛЖ со временем при исходно более широких навязанных желудочковых комплексах (рисунок 1).

Снижение фракции выброса > 10 %, совпадающее с принятым нами критерием развития пейсмекерной кардиомиопатии, наблюдалось в основном среди пациентом с широкими (180 мсек и более) навязанными комплексами QRS.

Среди обследованных, у которых развилась пейсмекерная кардиомиопатия, продолжительность навязанных комплексов QRS составила 173,3 ± 11,6 мсек, что превышало значения этого же показателя у остальных (без кардиомиопатии) больных – 156,7 ± 16,8 мсек (p = 0,11).

Обсуждение. Постоянная ЭКС сердца является эффективным методом лечения брадикардии у больных с А-В-блокадами и синдромом слабости синусового узла. Наряду с благоприятным воздействием постоянной ЭКС на клинический статус больных и прогноз их жизни, длительная стимуляция верхушки правого желудочка может нести в себе ряд неблагоприятных последствий [7, 8]. Обусловлено это возникающей диссинхронией сокращения правого и левого желудочков [9], что, в конечном итоге, может приводить к снижению сократительной функции левого желудочка и развитию так называемой пейсмекерной кардиомиопатии [4].

Частота развития пейсмекерной кардиомиопатии в нашем исследовании составила 9,7 %, что несколько ниже данных других авторов. В частности, Kiehl E. с соавт. [10] при наблюдении за 832 больными с имплантированными ЭКС в течение в среднем 4,3 ± 3,9 года выявили, что пейсмекерная кардиомиопатия возникла в 12,3 % случаев. В исследовании Abdin A. с соавт. [11]

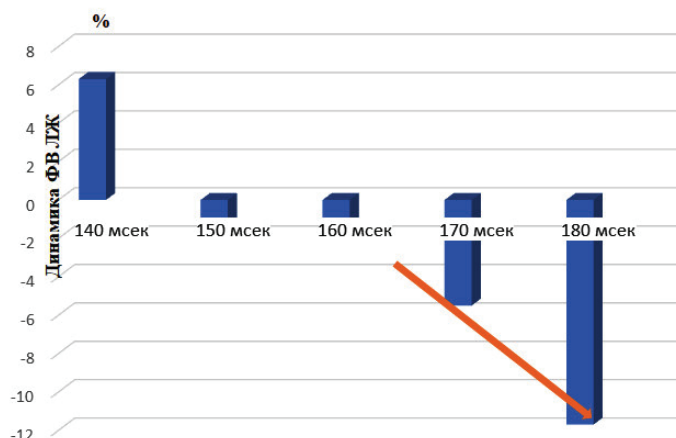


Рисунок 1 – Динамика фракции выброса ЛЖ у пациентов с имплантированными ЭКС в зависимости от длительности навязанного QRS

пейсмеркерная кардиомиопатия у 173 пациентов развивалась в 16 % случаев с при повторном обследовании через 39,9 мес. По данным Khurshid S. с соавт. [5], частота возникновения ПК после имплантации постоянного водителя ритма сердца составила 19,5 % (из 277 пациентов) при среднем сроке наблюдения 3,3 года.

Меньший процент выявления данной патологии в нашем исследовании, вероятнее всего, объясняется небольшим контингентом обследованных (31 больной) и меньшими сроками наблюдения (18,9 мес).

Известно, что отрицательные эффекты стимуляции верхушки правого желудочка объясняются патологической электрической и механической активацией желудочков [12]. Во время стимуляции верхушки ПЖ распространение фронта электрической волны возбуждения происходит через рабочий миокард, а не через внутрижелудочковую проводящую систему (система Гиса – Пуркинье). В результате этого ход электрической волны замедляется и вызывает неоднородность электрической активации миокарда, сравнимую с той, которая наблюдается при блокаде левой ножки пучка Гиса. При стимуляции верхушки ПЖ в ответ на изменения электрической активации желудочков, нарушается и механическая функция ЛЖ. При этом меняется не только начало сокращения ЛЖ, но и его ход [12], что, в конечном счете, может привести к менее эффективному сокращению [13].

Считается, что длительность навязанного от ЭКС желудочкового комплекса напрямую зависит от степени межжелудочковой задержки, т. е. степени запаздывания возбуждения левого желудочка относительно правого. Такое явление описано у пациентов с полной блокадой левой ножки пучка Гиса [14]. Ранее некоторыми исследователями было показано, что длительность навязанного QRS оказывает прямое влияние на изменения фракции выброса ЛЖ. В частности, Chen S. и соавт. [15] при наблюдении за 194 больными, которым был имплантирован однокамерный ЭКС по поводу полной А-В-блокады, обнаружили, что степень снижения фракции выброса ЛЖ напрямую коррелировала с длительностью навязанного от ЭКС желудочкового комплекса.

Нами получены аналогичные данные. В частности, среди пациентов с длительностью QRS 150–160 мсек существенных изменений фракции выброса ЛЖ при динамическом наблюдении не отмечалось. При дальнейшем нарастании длительности QRS (до 170 мсек) наблюдалась тенденция к снижению данного параметра (с $57,0 \pm 4,2$ % до $51,5 \pm 4,9$ %), и максимальные изменения отмечались при продолжительности QRS 180 мсек (уменьшение с $58,5 \pm 16,3$ % до $46,8 \pm 10,7$ %). Аналогичные данные получены и другими авторами [16].

Выводы:

1. При установке постоянного ЭКС с однокамерной стимуляцией верхушки правого желудочка в 9,5 % возможно развитие пейсмеркерной кардиомиопатии.

2. Степень замедления проведения импульса ЭКС от правого желудочка к левому, проявляющаяся длительностью навязанного комплекса QRS, влияет на вероятность ухудшения в последующем функционального состояния левого желудочка.

Поступила: 11.04.22; рецензирована: 25.04.22;
принята: 28.04.22.

Литература

1. *Mond H.G, Proclemer A.* The 11th world survey of cardiac pacing and implantable cardioverter-defibrillators: calendar year 2009-a World Society of Arrhythmia's project. *Pacing Clin Electrophysiol.* 2011; 34(8): 1013-1027.
2. *Ebert M., Jander N., Minners J. et al.* // *J. Amer. Heart Assoc.* 2016; 5 (7): e003485.
3. *Safak E., Ince H., Gkouvatou L. et al.* // *Eur. J. Med. Res.* 2019; 24 (1): 23-28.
4. *Merchant F.M., Mittal S.* Pacing-Induced Cardiomyopathy // *Card. Electrophysiol. Clin.* 2018; 10(3): 437-445.
5. *Khurshid S., Epstein A.E., Verdino R.J. et al.* // *Heart Rhythm.* 2014; 11(9): 1619-1625.
6. *Lee S.A., Cha M.J., Cho I. et al.* Paced QRS duration and myocardial scar amount: predictors of longterm outcome of right ventricular apical pacing // *Heart Vessels* 2016; 31: 1131-1139.
7. *Zhang X-H., Chen H., Siu C-W. et al.* New-Onset Heart Failure After Permanent Right Ventricular Apical Pacing in Patients with Acquired High-Grade Atrioventricular Block and Normal Left Ventricular Function // *J. Cardiovasc. Electrophysiol* 2008; 19 (2): 136-141.
8. *Цой Л.Г.* Повышение активности симпатической нервной системы при хронической сердечной недостаточности у больных пожилого возраста / Л.Г. Цой, Д.И. Назиров, Г. Мирзалиева, И.С. Сабиров // *Вестник КРСУ.* 2018.Т. 18. № 6. С. 102-104.
9. *Tops L.F., Schalij M.J., Bax J.J.* The Effects of Right Ventricular Apical Pacing on Ventricular Function and Dyssynchrony: Implications for Therapy // *J. Amer. Coll. Cardiol.* 2009; 54 (9):764-776.
10. *Kiehl E.L., Makki T., Kumar R. et al.* Incidence and predictors of right ventricular pacing induced cardiomyopathy in patients with complete atrioventricular block and preserved left ventricular systolic function // *Heart Rhythm* 2016; 13 (12): 2272-2278.
11. *Abdin A., Yalin K., Zink M.D. et al.* Incidence and predictors of pacemaker induced cardiomyopathy: A single-center experience // *J. Electrocardiol.* 2019; 57: 31-34.
12. *Gerber T.C., Nishimura R.A., Holmes D.R. et al.* Left ventricular and biventricular pacing in congestive heart failure // *Mayo Clin Proc* 2001; 76: 803-812.
13. *Young J.B., Abraham W.T., Smith A.L. et al.* For the MIRACLE ICD Trial Investigators. Combined cardiac resynchronization and implantable cardioversion defibrillation in advanced chronic heart failure. The MIRACLE ICD Trial // *JAMA* 2003; 289: 2685-2694.
14. *Auricchio A., Fantoni C., Regoli F. et al.* Characterization of left ventricular activation in patients with heart failure and left bundle branch block // *Circulation* 2004; 109: 1133-1139.
15. *Chen S., Yin Y., Lan X. et al.* Paced QRS duration as a predictor for clinical heart failure events during right ventricular apical pacing in patients with idiopathic complete atrioventricular block: results from an observational cohort study (PRE-DICT-HF) // *Eur. J. Heart Fail.* 2013; 15: 352-359.
16. *Khurshid S., Liang J.L., Owens A. et al.* Longer Paced QRS Duration is Associated with Increased Prevalence of Right Ventricular Pacing-Induced Cardiomyopathy // *J. Cardiovasc. Electrophysiol.* 2016; 27(10): 1174-1179.