

УДК 617.511-001.42-03  
DOI: 10.36979/1694-500X-2022-22-100-106

## РЕЗУЛЬТАТЫ ОБРАБОТКИ УШИБЛЕННЫХ РАН ВОЛОСИСТОЙ ЧАСТИ ГОЛОВЫ: РАЗЛИЧНЫЕ ТЕХНИКИ

*К.Б. Ырысов, Г.Ж. Алибаева, Б.Ж. Турганбаев*

Разрывы кожи головы часто встречаются у пациентов, поступающих в отделение неотложной помощи с травмой. Рваные раны устраняются с помощью наложения швов, сшивания, клейких лент и тканевого клея. В этом исследовании мы стремились сравнить эффективность методов наложения швов, сшивания и наложения волос, используемых при лечении разрывов кожи головы у пациентов, которые обратились в отделение неотложной помощи с разрывом кожи волосистой части головы. Мы изучили влияние трех методов, используемых для заживления ран, на заживление ран, частоту осложнений и удовлетворенность пациентов путем записи данных. Категориальные переменные были выражены в виде  $n$  и  $\%$ . Для статистического анализа использовался тест  $\chi^2$ . Значение  $p$  менее 0,05 было принято статистически значимым. В исследование было включено в общей сложности 134 пациента, из которых 37 (27,6 %) были пролечены методом наложения волос, 48 (35,8 %) – наложением швов и 49 (36,6 %) – сближением с помощью скоб. Наблюдалась значительная разница между техникой восстановления кожи головы и показателями удовлетворенности пациентов на 7-й и 15-й день в пользу техники наложения волос ( $p < 0,05$ ). Через 15 дней была выявлена достоверная разница между техникой восстановления кожи головы и косметическими проблемами ( $p < 0,05$ ). Косметических проблем через 15 дней после процедуры было значительно меньше в технике нанесения волос. Пациентам, поступающим в отделение неотложной помощи с линейными разрывами кожи головы, можно безопасно применять методы ушивания, сближения с помощью скоб и наложения волос. Тем не менее техника нанесения волос имеет преимущества, заключающиеся в том, что она более удовлетворительна и имеет более низкие показатели косметических проблем и осложнений по сравнению с другими методами.

*Ключевые слова:* разрыв кожи головы; наложение швов; сшивание; наложение волос; неотложная помощь.

---

## БАШТЫН ЧАЧТУУ БӨЛҮГҮНҮН УРУЛГАН ЖАРАКАТЫН ТАЗАЛООНУН ЖҪЫЙНТЫКТАРЫ: ТҮРДҮҮ ЫКМАЛАР

*К.Б. Ырысов, Г.Ж. Алибаева, Б.Ж. Турганбаев*

Баш терисинин айрылып кетүү жаракаты кечиктирилгис жардам көрсөтүү бөлүмүнө жаракат менен келген бейтаптардын көбүндө кездешет. Айрылган жаракаттар тигиштерди коюу, тигүү, жабыштырууга мүмкүн болгон ткандардын жардамы менен калыбына келтирилет. Бул изилдөөдө биз баштын чачтуу бөлүгүнүн жаракаты менен кечиктирилгис жардам көрсөтүү бөлүмүнө кайрылган бейтаптардын баш терисинин жаракатын дарылоодо колдонулган тигиштерди коюу, тигүү жана чач отургузуу ыкмаларынын эффективдүүлүгүн салыштырууга аракет кылдык. Биз жараны айыктырууга багытталган, татаалдашуу ылдамдыгы жана бейтаптардын канааттануусун жазуу аркылуу жараларды айыктыруу үчүн колдонулган үч ыкманы текшерип көрдүк. Категориялык өзгөрмөлөр  $n$  жана  $\%$  катары көрсөтүлдү.  $\chi^2$  тест статистикалык анализ үчүн колдонулган. 0,05тен аз деп эсептелинген  $p$  мааниси статистикалык жактан маанилүү деп кабыл алынган. Изилдөөгө жалпы 134 бейтап катышкан, алардын ичинен 37 (27,6 %) чач отургузуу, 48 (35,8 %) тигиштерди коюу жана 49 (36,6%) медициналык шайман (скоб) менен жакындатуу ыкмалары менен дарыланышкан. Баш терисин калыбына келтирүү техникасы менен бейтаптардын канааттануу упайлары 7 жана 15 күндөрү чач отургузуу ыкмасынын эсебине олуттуу оогондугу байкалган ( $p < 0,05$ ). 15 күндөн кийин, баштын жана косметикалык көйгөйлөр жана баш терисин калыбына келтирүү техникасынын ортосунда бир топ айырма табылган ( $p < 0,05$ ). Процедурадан 15 күн өткөндөн кийин чач отургузуу ыкмасын колдонууда косметикалык көйгөйлөр кыйла аз болгон. Кечиктирилгис жардам көрсөтүү бөлүмүнө келип түшкөн баш теринин сызыктуу айрылуулары бар бейтаптарга тигүү, медициналык шайман скобдун жардамы менен калыбына келтирүү жана чачты отургузуу ыкмаларын колдонсо коопсуз болот. Бирок, чач отургузуу техникасынын канааттандыруу артыкчылыктары бар жана башка ыкмаларга караганда косметикалык көйгөйлөр менен татаалдыктар төмөн болот.

*Түйүндүү сөздөр:* баш терисинин айрылуусу; тигиштерди коюу; тигүү; чач отургузуу; кечиктирилгис жардам.

## RESULTS OF TREATMENT OF BRUISED SCALP WOUNDS: VARIOUS TECHNIQUES

*K.B. Yrysov, G.Zh. Alibaeva, B.Zh. Turganbaev*

Scalp ruptures are often found in patients admitted to the emergency department with an injury. Lacerations are eliminated by suturing, stitching, adhesive tapes and fabric glue. In this study, we sought to compare the effectiveness of suturing, stitching and hair application methods used in the treatment of scalp ruptures in patients who went to the emergency department with a scalp rupture. After receiving the approval of the Bioethics Committee, we studied the effect of three methods used for wound healing on wound healing, complication rate and patient satisfaction by recording data. Categorical variables were expressed as n and %. The X<sup>2</sup> test was used for statistical analysis. A p value of less than 0.05 was considered statistically significant. A total of 134 patients were included in our study, of which 37 (27.6 %) were treated by hair application, 48 (35.8 %) by suturing and 49 (36.6 %) by rapprochement with staples. There was a significant difference between the scalp restoration technique and patient satisfaction indicators on the 7th and 15th day in favor of the hair application technique ( $p < 0.05$ ). After 15 days, a significant difference was revealed between the technique of restoring the scalp and cosmetic problems ( $p < 0.05$ ). Cosmetic problems 15 days after the procedure were significantly less in the technique of hair application. In patients admitted to emergency departments with linear ruptures of the scalp, it is safe to use methods of suturing, rapprochement with staples and hair application. However, the hair application technique has the advantages that it is more satisfactory and has lower rates of cosmetic problems and complications compared to other methods.

*Keywords:* scalp rupture; suturing; stitching; hair application; emergency care.

**Введение.** Основной целью заживления ран является восстановление целостности кожи и, одновременно, снижение частоты инфицирования, образования рубцов и функциональных нарушений. Рваные раны устраняются с помощью швов, скоб, клейких лент и тканевого клея. Каждый метод имеет свои преимущества и недостатки [1–3]. Наложение швов является наиболее часто используемым методом при восстановлении рваных ран. Это самый прочный из всех материалов для закрытия ран и обеспечивает наилучшее приближение краев раны независимо от формы раны. Однако это также самый трудоемкий и зависящий от пользователя метод из всех доступных [4–6].

Восстановление с помощью сближения скобами – это еще один метод, используемый при разрывах кожи головы. Это предпочтительнее, чем наложение швов в экстренных службах, поскольку это более быстрая и менее болезненная процедура, связанная с меньшими затратами и риском травмирования хирурга уколom иглы. Он также предпочтителен в педиатрических возрастных группах благодаря вышеупомянутым свойствам [7–9].

Техника наложения волос – это альтернативная техника при разрывах кожи головы. Техника нанесения волос была впервые определена Хоком и др. в 2002 г. В этой технике 4–5 прядей волос захватываются с каждой стороны раны. Эти нити пересекаются один раз, там, где нити пересекаются, помещается капля клея, чтобы

закрепить рану [10–12]. В этом исследовании мы стремились сравнить эффективность методов наложения швов, сближения с помощью скоб и наложения волос, используемых при лечении разрывов кожи головы у пациентов, которые обратились в отделение неотложной помощи с ушибленными ранами кожи волосистой части головы.

**Материал и методы исследования.** Это исследование было проведено ретроспективно в отделении нейротравматологии Национального госпиталя Минздрава Кыргызской Республики в период с 1 января 2018 г. по 1 июля 2020 г. после одобрения исследования Комитетом по биоэтике. Исследования, проводимые на людях, должны соответствовать Хельсинкской декларации. Косметические проблемы, удовлетворенность пациентов, состояние заживления ран и осложнения были определены из досье пациентов, которые вернулись для последующего обследования на 7-й и 15-й дни наложения швов.

Для трех методов использовались стандартные критерии включения и исключения. Длина и локализация ран, длина волос, применяемая техника, удовлетворенность пациента и параметры выполнения были записаны в базе данных исследования. Степень боли у пациентов оценивали с помощью визуальной аналоговой шкалы (ВАШ). Инфекция определялась покраснением и гнойным выделением из раны. Косметическая проблема определялась врачом. Пациенты были разделены на 3 группы следующим образом:

1-я группа – пациенты, которым применялась техника наложения волос;

2-я группа – пациенты, которым применялась техника наложения швов;

3-я группа – пациенты, которым применялась техника сближения с помощью скоб.

После сбора данных о пациентах с ушибленными ранами кожи волосистой части головы был применен любой из методов наложения волос, наложения швов или сближение с помощью скоб. Способ закрытия раны был выбран по предпочтению врача. Критерии включения и исключения исследования приведены в таблице 1.

Данные исследования анализировались с помощью программного пакета SPSS 21.00. Категориальные переменные были выражены в виде  $n$  и %. Для статистического анализа использовался тест  $\chi^2$ . Значение  $p < 0,05$  было принято статистически значимым.

**Результаты.** В наше исследование было включено в общей сложности 134 пациента, из которых 37 (27,6 %) были пролечены методом наложения волос, 48 (35,8 %) – наложением швов и 49 (36,6 %) – сближением с помощью скоб. Распределение методики в соответствии с демографическими данными пациентов приведено в таблице 2.

Распределение пациентов в соответствии с методикой и длиной волос было показано в таблице 3.

Распределение осложнений через 7 дней после процедуры по используемой методике обобщено в таблице 4.

Наиболее распространенными осложнениями через 7 дней были покраснение и боль. Эти осложнения чаще всего возникали в группе наложения швов (34,6 и 21,9 %, соответственно), за которыми следовали техника сближения с помощью скоб (26,4 и 13,2 %, соответственно) и техника наложения волос (16,2 и 13,5 %, соответственно).

Сопоставление использованных методов и процента удовлетворенности через 7 дней показало, что последний был выше в технике нанесения волос по сравнению с другими методами (рисунок 1).

Через 7 дней была выявлена значимая связь между техникой и уровнем удовлетворенности ( $\chi^2 = 6,13$ ;  $p < 0,05$ ).

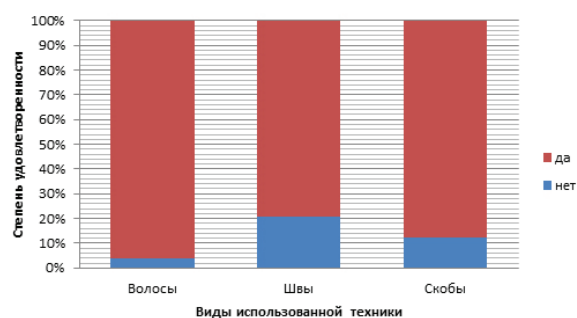


Рисунок 1 – Соотношение техники и степени удовлетворенности на 7-е сутки ( $\chi^2 = 6,13$ ;  $p < 0,05$ )

Через 15 дней была выявлена значимая связь между техникой и уровнем удовлетворенности ( $\chi^2 = 6,75$ ;  $p < 0,05$ ). Согласно этому, удовлетворение через 15 дней зависит от используемой техники. Сопоставление между используемыми методами и уровнем удовлетворенности через 15 дней показало, что методы шивания и наложения швов ассоциировались с неудовлетворенностью, в то время как техника наложения волос ассоциировалась с гораздо более низким уровнем неудовлетворенности (рисунок 2).

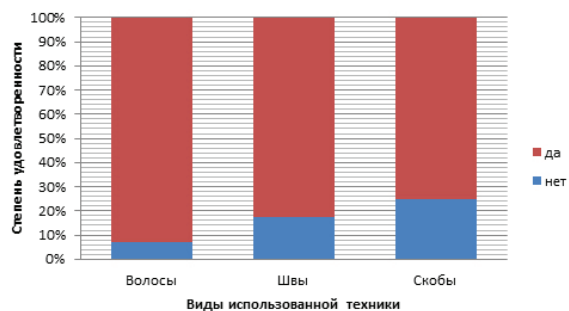


Рисунок 2 – Соотношение техники и степени удовлетворенности на 15-е сутки ( $\chi^2 = 6,75$ ;  $p < 0,05$ )

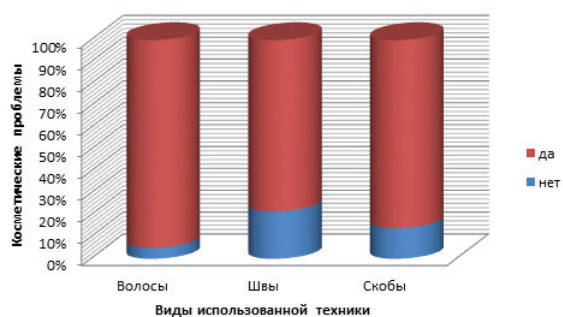


Рисунок 3 – Соотношение техники и косметических проблем на 15-сутки ( $\chi^2 = 8,81$ ;  $p < 0,05$ )

Таблица 1 – Критерии включения и исключения

Критерии включения	Критерии исключения
Длина волос не менее 1 см	Нелинейные рваные раны
Линейные рваные раны	Загрязненные раны
Длина рваной раны менее 10 см	Активное артериальное кровотечение
Восстановление рваных ран, выполненное методом простого чрескожного сшивания с интервалом 4/0 из мононитового полипропилена	Нестабильные показатели жизнедеятельности или шок
Ремонт рваных ран, выполненный с помощью сшивания	Угнетенное сознание
Восстановление рваных ран осуществляется с помощью наложения волос и тканевого клея	Неровные края раны и связанный с этим дефицит тканей
	Пациент с ослабленным иммунитетом
	Пациент с сопутствующей патологией

Таблица 2 – Распределение техники обработки швов по полу и возрасту

Показатели	Волосы	Швы	Скобы	р
Пол (муж/жен, n)	33/4	36/12	43/6	$\chi^2 = 4,04$ $p > 0,05$
Возраст, лет (M ± m)	31,7 ± 8,7	32,3 ± 9,5	32,2 ± 9,1	$\chi^2 = 0,1$ $p > 0,05$

Таблица 3 – Распределение длины волос и техники наложения швов при ушибленных ранах головы

Длина волос	Волосы	Швы	Скобы	р
Короткие (< 3 см)	12	20	25	$\chi^2 = 5,2$ $p > 0,05$
Средние (3–6 см)	17	14	15	
Длинные (> 6 см)	8	14	9	

Таблица 4 – Распределение осложнений на 7-е сутки по технике закрытия раны

Осложнение	Волосы		Швы		Скобы		р
	n	%	n	%	n	%	
Боль	5	13,5	12	21,9	7	13,2	$p > 0,05$
Серозное отделяемое	1	2,7	0	0	0	0	$p > 0,05$
Инфекция	0	0	3	5,5	1	1,9	$p > 0,05$
Краснота	6	16,2	19	34,6	14	26,4	$p > 0,05$
Выпадение волос	0	0	5	9,1	2	3,8	$p > 0,05$
Расхождение раны	1	2,7	0	0	3	5,7	$p > 0,05$

Сопоставление между используемыми методами и частотой косметических проблем через 15 дней выявило более высокую частоту косметических проблем в группе наложения швов, чем в других группах ( $\chi^2 = 8,81$ ;  $p < 0,05$ ) (рисунок 3).

Итак, врачи экстренной помощи также могут использовать технику наложения волос в дополнение к наложению швов и сближению с помощью скоб при лечении ушибленных ран на коже волосистой части головы. В нашем

исследовании техника нанесения волос была связана с более высоким уровнем удовлетворенности, чем другие методы через 7 дней и 15 дней после процедуры.

**Обсуждение.** В своих исследованиях другие авторы использовали методы наложения швов и наложения волос у пациентов с ушибленными ранами кожи волосистой части головы. Они включали разрывы до 10 см, но не упоминали о какой-либо связи между используемой техникой и длиной разрыва. Как наше исследование,

так и предыдущие исследования показали, что для применения техники наложения волос при ушибленных ранах кожи волосистой части головы необходима длина волос не менее 1 см. В нашем исследовании не было существенной разницы между используемой техникой и длиной волос.

Мы сравнили частоту осложнений и заживления через 7 дней после лечения ушибленных ран кожи волосистой части головы методами наложения швов или наложения волос и сообщили, что заживление ран и образование рубцов чаще происходили при наложении швов, в то время как частота инфекции или кровотечения не отличалась в обеих группах.

Нами использованы все три метода при ушибленных ранах кожи головы, и сообщения о каких-либо случаях инфекции через 7 дней после процедуры не было. Нами обнаружено, что у пострадавших, которых лечили наложением волос, отмечался аномальный рост волос, что объясняется избыточным количеством клея, использованного при процедуре, что привело к распространению клея в ране. Мы использовали наложение швов или наложение волос при ушибленных ранах кожи волосистой части головы и обнаружили меньшее количество осложнений через 7 дней после процедуры с использованием техники наложения волос. В этом исследовании, посвященном ушибленным ранам кожи волосистой части головы, мы сравнили сближение краев раны с помощью скоб и наложение швов с частотой осложнений через 7–15 дней после процедуры и сообщили о меньшем количестве осложнений при сближении с помощью скоб.

Мы также обнаружили, что наибольшая частота осложнений была при наложении швов. Наиболее распространенные осложнения через 7 дней после процедуры включали покраснение, боль и выпадение волос, которые чаще всего возникали при наложении швов с последующим сшиванием и наложением волос.

Самый высокий уровень инфицирования был связан с техникой наложения швов с последующим сближением с помощью скоб. Выпадение волос, важная косметическая проблема, чаще всего происходило при наложении швов

с последующей техникой сближения с помощью скоб, в то время как техника наложения волос не была связана с выпадением волос через 7 дней после процедуры.

По результатам исследования можно отметить более высокий уровень удовлетворенности пациентов, получавших лечение методом наложения волос, по сравнению с пациентами, получавшими лечение методом наложения швов. Этот высокий показатель удовлетворенности был связан авторами со свойствами методики, включая быстрое применение, менее болезненный характер из-за отсутствия необходимости в анестезии, а также отсутствие необходимости в бритье и удалении швов (Рационализаторское предложение «Способ прогнозирования инфекционных осложнений после краниотомии» № 4/2021 от 01.03.2021 г.).

Мы применили все три метода к своим пациентам с ушибленными ранами кожи волосистой части головы и изучили удовлетворенность пациентов на 7-й и 15-й дни. По результатам исследования можно отметить высокий уровень удовлетворенности у тех, кому была применена техника наложения волос, и 97 % пациентов предпочли бы этот метод в случае, если бы они получили разрыв кожи волосистой части головы в будущем. Уровень удовлетворенности был связан с используемой техникой, так что пациенты были недовольны сближением с помощью скоб и наложением швов, в то время как уровень неудовлетворенности был довольно низким. В нашем исследовании оценка показателей удовлетворенности на 7-й и 15-й день выявила существенные различия в пользу техники наложения волос. Безболезненный характер техники и отсутствие удаления швов, возможно, повысили удовлетворенность пациентов. В нашем исследовании была выявлена значительная связь между используемой техникой и появлением косметических проблем через 15 дней.

Мы обнаружили, что косметические проблемы были наиболее распространены у пациентов, получавших лечение с помощью наложения швов, в то время как они были наименее распространены у пациентов, которым применялась техника наложения волос. Мы думаем, что в этой технике не было необходимости брить

волосы, и мы осторожно нанесли только одну каплю клея на скрещенные пряди, не касаясь клеем раны. В противном случае чрезмерное количество клея приведет к образованию узлов на волосах, что приведет к стрижке, в то время как контакт тканевого клея с разрывом приведет к снижению роста волос.

Мы также сравнили косметические результаты сшивания или наложения швов при рваных ранах кожи головы через 1 неделю после процедуры, когда мы удалили шовные материалы. По результатам исследования можно отметить об отсутствии косметических проблем в группе сближения с помощью скоб. В литературе есть множество исследований, посвященных времени применения этих методов. Мы сравнили методы наложения швов и наложения волос в зависимости от времени нанесения и обнаружили, что техника наложения волос была применена за более короткое время, чем другая техника. По результатам исследования можно отметить, что техника сшивания была применена за более короткое время по сравнению с наложением швов у пациентов с ушибленными ранами кожи волосистой части головы. В хирургическом исследовании методы сшивания и сближения с помощью скоб, используемые при лечении длинных рваных ран, были сопоставлены с точки зрения времени нанесения. По результатам исследования можно отметить, что техника сближения с помощью скоб связана с сокращением времени в пять-семь раз по сравнению с техникой наложения швов. В исследовании, посвященном изучению техники наложения волос и наложения швов у пациентов отделения неотложной помощи с ушибленными ранами кожи волосистой части головы с точки зрения времени наложения, сообщаем, что техника наложения волос была связана с более коротким временем процедуры. Однако опыт нашей повседневной практики показывает, что метод сближения с помощью скоб может быть выполнен за относительно более короткое время.

Мы сравнили методы наложения волос и наложения швов с точки зрения стоимости лечения при разрывах кожи головы и отметили, что техника наложения волос имела значительно более низкую стоимость. Мы связали этот результат

с более коротким временем процедуры, отсутствием необходимости в анестезии и удалении швов, а также низким уровнем осложнений. Мы выражаем мнение, что частота разрывов кожи волосистой части головы в центрах экстренной хирургии остается высокой, и этот метод обеспечит значительную экономию средств. В общем исследовании затрат на лечение разрывов кожи головы в отделениях неотложной помощи обнаружили, что сближение с помощью скоб было значительно выгодным по отношению к общей стоимости. Мы не проводили анализ затрат.

Техника нанесения волос может чаще использоваться в повседневной практике благодаря ее малой сложности и частоте косметических проблем в сочетании с высоким уровнем удовлетворенности пациентов. Определение идеальной техники закрытия раны требует более проспективных, рандомизированных контролируемых исследований с большим размером выборки, в которых исследуются факторы, влияющие на заживление раны и уровень удовлетворенности.

Одним из основных ограничений исследования было его ретроспективное рассмотрение. Мы не смогли собрать никакой информации о времени подачи заявок. Поскольку учреждение социального обеспечения использует систему оплаты за каждый случай для шовных материалов и процедур, анализ затрат не проводился ни для одной из 3-х групп.

**Заключение.** Таким образом, отделения неотложной помощи являются одной из ведущих клиник, где наблюдается наибольшее скопление пациентов, следовательно, трудоемкие процедуры, такие как устранение разрывов и ушибленных ран волосистой части головы, могут быть проблематичными для хирургов. В нашем исследовании всем этим критериям соответствовала техника наложения волос. Учитывая ее низкую стоимость в дополнение ко всем этим положительным результатам, мы считаем, что эта методика будет чаще использоваться или предпочитаться врачами и пациентами как в нашей стране, так и в других странах.

*Литература*

1. *Каем Р.И.* Морфология гнойной раны, закрытой глухим швом / Р.И. Каем, В.А. Карлов // Раны и раневая инфекция: матер. конференции. М., 2017. С. 7–8.
2. *Клочихин А.Л.* Хирургическая реконструкция обширного дефекта мягких тканей теменно-височной области после иссечения рака кожи наружного уха / А.Л. Клочихин, Г.И. Марков, А.Л. Чистяков // Вестник оториноларингологии. 2016. № 1. С. 86–87.
3. *Клумбис Л.А.* Клиника, диагностика и лечение травматических повреждений мягких тканей головы и костей черепа: руководство по нейротравматологии / Л.А. Клумбис, Я.М. Тамашаускас. М., 2018. Ч. 1. С. 265–275.
4. *Ларичев А.Б.* Заживление раны и клиническая результативность первичного шва в хирургии мягких тканей головы и шеи / А.Б. Ларичев, А.Л. Чистяков, В.Л. Комлев // Журнал им. проф. Б.М. Костюченко. 2016. Т. 1. С. 22–28.
5. *Привольнев В.В.* Основные принципы местного лечения ран и раневой инфекции / В.В. Привольнев, Е.В. Каракулина // Клиническая микробиология и антимикробная химиотерапия. 2017. Т. 13. № 3. С. 214–222.
6. *Суламанидзе М.А.* Новый вариант непрерывного способа зашивания хирургических ран / М.А. Суламанидзе, Г.М. Суламанидзе // Анналы пластической, реконструктивной и эстетической хирургии. 2016. № 3. С. 54–58.
7. *Фисталь Э.Я.* Современный подход к хирургическому лечению обширных ран с дефектом мягких тканей / Э.Я. Фисталь, Я.А. Роспопа // Хирургия Украины. 2018. № 2. С. 113–119.
8. *Baker M.D., Lanuti M.* The management and outcome of lacerations in urban children // Ann Emerg Med. 2019; 8: 1001–1005.
9. *Brickman K.R., Lambert R.W.* Evaluation of skin stapling for wound closure in the emergency department // Ann Emerg Med. 2019 Oct; 18 (10): 1122–5.
10. *Chibbaro S., Tacconi L.* Use of skin glue versus traditional wound closure methods in brain surgery: A prospective, randomized, controlled study // J Clin Neurosci. 2019 Apr; 16 (4): 535–9.
11. *Cruz A.P., Campbell R.M., Perlis C.S.* Double purse-string closure for scalp and extremity wounds // Dermatol Surg. 2017 Mar; 33 (3): 369–73.
12. *DeBoard R.H., Rondeau D.F., Kang C.S.* Principles of basic wound evaluation and management in the emergency department // Emerg Med Clin North Am. 2017 Feb; 25 (1): 23–39.