

УДК 616.699  
DOI: 10.36979/1694-500X-2022-22-1-3-7

**ЭКСПЕРИМЕНТАЛЬНОЕ МОДЕЛИРОВАНИЕ КОРРЕКЦИИ  
АНДРОГЕННОЙ ДИСФУНКЦИИ И ПРОЛИФЕРАТИВНОЙ АКТИВНОСТИ  
У МУЖЧИН С АЗОСПЕРМИЕЙ С ПРИМЕНЕНИЕМ КРИОКОНСЕРВИРОВАННОЙ  
СУСПЕНЗИИ КЛЕТОК ИНТЕРСТИЦИЯ И СПЕРМАЛЬНЫХ СТВОЛОВЫХ КЛЕТОК**

*А.К. Абаралиев, Г.С. Чернецова, Г.К. Райымбекова,  
Н.Ж. Садырбеков, Осмон у. А.*

Изучены вопросы сохранения мужской фертильности, андрогенной активности криоконсервированной суспензии клеток интерстиция и спермальных стволовых клеток. При экспериментальной коррекции отмечается хорошая андрогенная и пролиферативная активность модели трансплантата. Отмечается стойкое повышение уровня тестостерона при активном пролиферативно-адгезивном росте клеток интерстиция на разных сроках инкубирования. Модель трансплантата после криоконсервации значительно сохраняет андрогенную активность, что свидетельствует о повышенных показателях маркеров герминогенных клеток.

*Ключевые слова:* суспензия клеток интерстиция; сперматогенные стволовые клетки; криоконсервация.

---

**ИНТЕРСТИЦИАЛДЫК КЛЕТКАЛАРДЫН ЖАНА СПЕРМАТОЗОИД  
КЛЕТКАЛАРЫНЫН КРИОКОНСЕРВАЦИЯЛАНГАН СУСПЕНЗИЯСЫН  
КОЛДОНУУ МЕНЕН АЗОСПЕРМИЯ МЕНЕН ООРУГАН ЭРКЕКТЕРДЕ  
АНДРОГЕНДИК ДИСФУНКЦИЯНЫ ЖАНА ПРОЛИФЕРАТИВДИК  
АКТИВДҮҮЛҮКТҮ ЖӨНГӨ САЛУУНУ ЭКСПЕРИМЕНТАЛДЫК МОДЕЛДӨӨ**

*А.К. Абаралиев, Г.С. Чернецова, Г.К. Райымбекова,  
Н.Ж. Садырбеков, Осмон у. А.*

Бул макалада эркектердин тукумдуулугун, интерстициалдык клеткалардын жана сперматозоиддердин өзөк клеткаларынын криоконсервацияланган суспензиясынын андрогендик активдүүлүгүн сактоо маселелери изилденген. Эксперименттик түзөтүүдө трансплант моделинин жакшы андрогендик жана пролиферативдик активдүүлүгү белгиленген. Ар кандай инкубация мезгилдеринде интерстициалдык клеткалардын активдүү пролиферативдик-адгезивдүү өсүшү менен тестостерондун деңгээлинин туруктуу жогорулашы байкалат. Криоконсервациядан кийин трансплантат модели андрогендик активдүүлүктү олуттуу түрдө сактайт, мунун өзү жыныс клеткаларынын маркерлеринин жогорулаган көрсөткүчтөрү тууралуу мүнөздөйт.

*Түйүндүү сөздөр:* интерстициалдык клеткалардын суспензиясы; сперматогендик өзөк клеткалары; криоконсервация.

EXPERIMENTAL MODELLING OF ANDROGEN DYSFUNCTION CORRECTION  
AND PROLIFERATIVE ACTIVITY IN MEN WITH AZOOSPERMISM  
USING CRYOPRESERVED INTERSTITIAL  
CELL SUSPENSION AND SPERMAL STEM CELLS

A.K. Abaraliev, G.S. Chernetsova, G.K. Raiymbekova,  
N.Zh. Sadyrbekov, Oscon u. A.

This paper studied the preservation of male fertility, androgen activity of a cryopreserved suspension of interstitial cells and spermal stem cells. The experimental correction shows good androgenic and proliferative activity of the transplant model. There is a persistent increase in testosterone levels with active proliferative-adhesive growth of interstitial cells at different incubation periods. The transplant model after cryopreservation significantly retains androgen activity, indicating increased performance of herminogenic cell markers.

*Keywords:* interstition cell suspension; spermatogenic stem cells; cryopreservation.

**Введение.** В настоящее время мужское бесплодие является одной из основных проблем клинической медицины. За последние годы увеличивается число бесплодных браков с преобладанием мужского фактора [1–4]. Нарушение репродуктивной функции мужчин приобретает все более важную медицинскую значимость [5–8]. Сложность в применении адекватных методов лечения мужского бесплодия состоит в сложности развития заболевания и полиорганной связи репродуктивной системы [9–11].

**Цель исследования** – изучить андрогенную и пролиферативную активность экспериментальной модели трансплантата криоконсервированных сперматогенных стволовых и интерстициальных клеток.

**Материалы и методы.** Материалом исследования служили клетки интерстиция мужчин с азооспермией. Биоптаты получали путем открытой операции на яичке. Операция проводилась под местной анестезией. После соответствующей обработки операционного поля проведено рассечение кожного покрова по передней поверхности мошонки. Доступ к яичкам осуществляли путем послойного рассечение оболочек яичка до белочной оболочки.

**Гемостаз сосудов.** Яичко выведено в рану. Для получения сперматозоидов из придатка пунктировали головку придатка с помощью шприца среднего диаметра. Полученный материал исследовали на наличие сперматозоидов. Для доступа к тестикулярной ткани, в яичке иссечена белочная оболочка размером до 0,5 см. Так как процесс сперматогенеза может

проходить локально, забор тестикулярного материала проводился в разных слоях яичка. Полученную тестикулярную ткань одновременно исследовали на наличие сперматозоидов. При обнаружении сперматозоидов получали биоптат необходимого объема для дальнейшего морфологического исследования. После получения биоптата операционная рана ушивалась узловыми швами материалом Пегасорб-3.0. Рассеченный кожный покров обработан и наложены узловые швы, асептическая повязка. Перевязку проводили ежедневно в амбулаторных условиях. Швы снимали на 7-е сутки после операции.

Проводилось супровитальное морфологическое исследование биоптата тестикулярной ткани на наличие сперматозоидов. При обнаружении сперматозоидов биоптат фиксировался в стерильной пробирке со средой культивирования SpermPreparesh и отправлялся в эмбриологическую лабораторию Научно-исследовательского центра криомедицины и клеточных технологий НПК «ЭЛЬДОС».

В ходе выполнения работы использовались гистологические, иммуногистохимические, имуноферментные методы исследования.

Для протокола заморозки применялись криопробирки NUNC, объемом 1 мл. Образцы замораживали на программном замораживателе CryoLogic с использованием программы CryoGenesis 4. Разморозка материалов осуществлялась при температуре 34–37 °С, на водяной бане. При заморозке сперматозоидов использовали метод витрификации.

Для гистологического исследования фрагменты яичек фиксировали в 10%-м нейтральном формалине, проводилась дегидратация в спиртах восходящей концентрации, далее заливка в парафин и просветление в ксилоле. Срезы для светооптического микроскопирования готовились на санном микротоме, толщиной 6–7 микрон. Окрашивали гематоксилином и эозином.

Смесь интерстициальных клеток яичек получали путем ферментативной обработки и далее разделяли в градиенте плотности сахарозы [12]. В итоге была получена фракция клеток плотностью 1,127–1,176 г/см<sup>3</sup>. Далее промывали смесь клеток средой 199 при pH 7,4. Культивирование клеток интерстиция осуществляли в стерильных пластиковых чашках диаметром 2,5 см. Культивирование также проводили при температурном режиме 32–34 °С в среде 199 с добавлением 0,1%-й эмбриональной телячьей сыворотки, антибиотиков (пенициллин – 100 ед/мл и канамицин – 75 мкг/мл) и 20 мМ Нерес (pH 7,2–7,4) в течение 7 суток. Через сутки осуществляли замену культуральной среды.

Изучали сохранность гормон-продуцирующих свойств (продукция тестостерона и 3β-гидроксистероиддегидрогеназная активность). Гистохимическое окрашивание проводили для выявления активности 3β-гидроксистероиддегидрогеназы с применением нитросинего тетразолия.

С применением метода суправитального окрашивания трипановым синим определяли сохранность клеток. Уровень тестостерона определяли после инкубации интерстициальных клеток в среде 199 с добавлением 20 мМ НЕРЕС, при 32–34 °С с использованием хорионического гонадотропина (ХГ) в концентрации 1 МЕ/мл. Содержание тестостерона измеряли иммуноферментным методом с применением наборов “РИА СТ-тестостерон” и рассчитывали на количество клеток в образцах до замораживания.

**Результаты и обсуждение.** При морфологическом исследовании в наших исследованиях после заморозки-отогрева тестикулярной ткани у мужчин с азооспермией выявлены деструктивные изменения определенного характера сперматогенного эпителия, выражающиеся в запустевании канальцев. Набухшие сперматоциты первого и второго порядков сосредоточены

в адлюминальном пространстве. Клетки Сертоли плохо определяются. В паренхиме яичек определяется отек. Между извитыми семенными канальцами наблюдаются единичные клетки Лейдига с пикнотичными ядрами (рисунок 1, а, б).

Данные изменения указывают на сохранность сперматогенного эпителия после криоконсервации. При этом изменениям в первую очередь подвергаются наиболее дифференцированные ярусы сперматогенного эпителия ближе к базальной мембране. Сперматиды разной стадии дифференциации группируются в просвете канальца (рисунок 2). Однако, поскольку нижние слои сперматогенного эпителия (сперматогонии и сперматоциты первого порядка) сохраняются более длительно, восстановить сперматогенез после прекращения действия повреждающего агента или неблагоприятного фактора вполне возможно.

При морфологическом исследовании извитые семенные канальца выстланы сперматогенным эпителием. На базальной области находятся сперматогонии с гиперхромными ядрами. Между ними располагаются клетки пирамидальной формы и вытянутые в просвет канальца – клетки Сертоли. Ближе к просвету канальцев в адлюминальной области определяются сперматоциты I и II порядков, за ними находятся сперматиды на различных этапах развития, а также единичные зрелые сперматозоиды.

На 3-и сутки культивирования определяется наиболее значительное содержание тестостерона 15,35 нмоль/л, а низкое значение зафиксировано на 7-е сутки – 0,3 нмоль/л. Данный факт связан, по-видимому, с уровнем холестерина в клетках, так как он является субстратом для синтеза тестостерона.

#### **Заключение**

Таким образом, в работе показано, что при азооспермии наблюдаются признаки локального сперматогенеза с наличием зрелых форм сперматозоидов, что подтверждается морфологическими данными. Биологический материал тестисов в виде суспензии клеток интерстиция, криоконсервированный с использованием криопротектора ДМСО в сочетании с глицерином, обладает большей способностью к синтезу и секреции

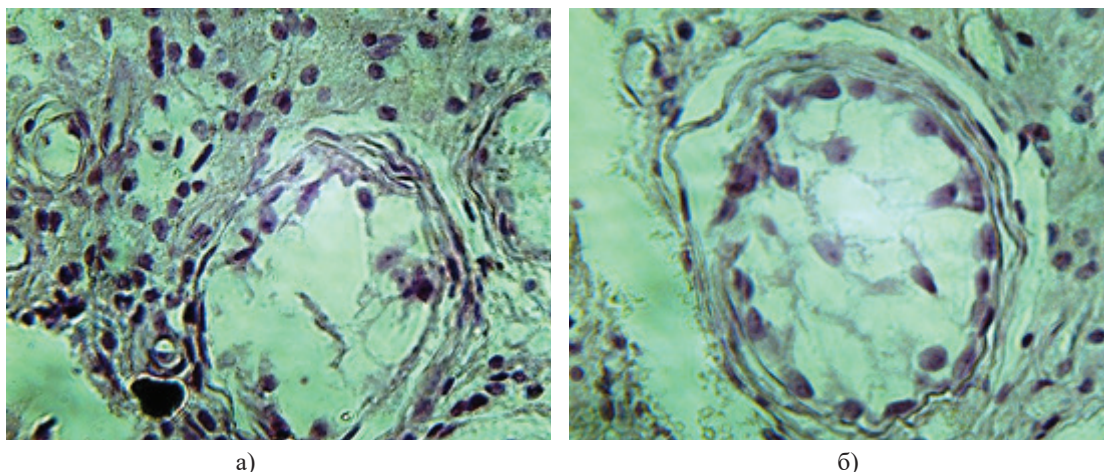


Рисунок (микрофото) 1 – Биоптат яичка. Окраска Н&Е. Ув. 480:  
а) на базальной области видны единичные сперматозоиды, в паренхиме клетки Лейдига;  
б) извитые семенные канальца, базальная структура сохранена с наличием сперматид и клеток Сертоли, в паренхиме отек

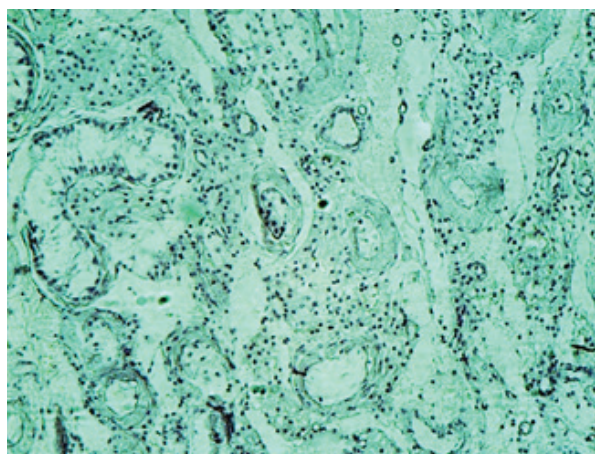


Рисунок (микрофото) 2 – Биоптат яичка мужчин с азооспермией после криоконсервации. Окраска Н&Е. Ув. 480

половых стероидов по сравнению с нативными и криоконсервированными ФТ ( $75 \pm 6,0$  против  $49 \pm 0,5$  и  $23 \pm 0,3$  нмоль/1012 клеток).

Полученные в ходе культивирования данные свидетельствуют о значительной сохранности стероидогенного и пролиферативного потенциала клеток интерстиция, который может использоваться при андрогенной и пролиферативной коррекции при бесплодии у мужчин. Значительная пролиферативная способность клеток интерстиция делает предпочтительным использование данного биологического материала

в качестве источника андрогенов при культивировании и трансплантации.

#### Литература

1. Абаралиев А.К. Морфофункциональные показатели сперматозоидов при криоконсервации экскреторного бесплодия у мужчин / А.К. Абаралиев, Г.С. Чернецова // Вестник КPCY. 2017. Т. 17. № 10. С. 3–6.
2. Абаралиев А.К. Морфофункциональное состояние и стероидогенный потенциал тестикулярной ткани при криоконсервации / А.К. Абаралиев, А.С. Сооданбекова // Молодой ученый. 2016. № 20.1 (124.1). С. 1–3. URL: <https://moluch.ru/archive/124/27465/>.

3. Улумбекова Э.Г. Гистология / Э.Г. Улумбекова, Ю.А. Чельшева. М.: ГЭОТАР-Медиа, 1997. 960 с.
4. Ендовицкая И.П. Динамика сперматогенеза у кроликов / И.П. Ендовицкая, Н.А. Зиновьева, Л.К. Эрнст // Цитология. 2005. Т. 47. С. 44–48.
5. Киселева А.Ф. Морфофункциональные методы исследования в норме и патологии / А.Ф. Киселева, А.Я. Житников, Л.В. Кейсевич. Киев: Здоровье, 1983. С. 164.
6. Данилова Л.В. Сперматогенез и его регуляция / Л.В. Данилова. М.: Наука, 1983. С. 232.
7. Салех Дж. М. Абу Жаяб. Коррекция андрогенной функции у экспериментальных животных путем трансплантации нативных и криоконсервированных органных культур семенников: дис. ... канд. мед. наук / Салех Дж. М. Абу Жаяб. Киев, 2004. 129 с.
8. Benton L., Shan L.X., Hardy M.P. Differentiation of adult Leydig cells // J. Steroid Biochem. Mol. Biol. 1995. Vol. 53. № 1–6. P. 61–68.
9. Chen G.R., Ge R.S., Lin H. et al. Development of a cryopreservation protocol for Leydig cells // Hum. Reprod. 2007. Vol. 22. № 8. P. 2160–2168.
10. Keros V., Rosenlund B., Hultenby K. et al. Optimizing cryopreservation of human testicular tissue: comparison of protocols with glycerol, propanediol and dimethylsulphoxide as cryoprotectants // Hum. Reprod. 2005. Vol. 20. № 6. P. 1676–1687.
11. Tai J., Tze W.J., Johnson H.W. Cryopreservation of rat Leydig cells for in vitro and in vivo studies // Horm. Metab. Res. 1994. Vol. 26. № 3. P. 145–147.
12. Tchoukalova Y.D., Harteneck D.A., Karwoski R.A. et al. A quick, reliable, and automated method for fat cell sizing // J. Lipid Res. 2003. Vol. 44. № 9. P. 1795–1801.