

29. Хронические заболевания легких у детей (под ред. Розиновой Н.Н., Мизерницкого Ю.Л.). - М, 2011.

30. Шерман В.Д., Капранов Н.И., Каширская Н.Ю., Кондратьева Е.И. Роль неонатального скрининга в оптимизации медицинской помощи больным муковисцидозом в РФ. //Медицинская генетика, 2013; 12 (11): 24-29.

31. Школьникова М.А., Длин В.В., Царегородцев А.Д., Мизерницкий Ю.Л. (ред) С заботой о будущем (1927-2017). НИКИ педиатрии – 90 лет. – М. 2017. 482 с. ISBN 978-5-85493-203-5.

32. Forum of International Respiratory Societies - <http://www.firsnet.org>

FLAP-КАПКАК УСУЛУ: АОРТАНЫН КАПКАКЧАСЫНЫН ОБОЧОЛОНГОН ЖЕТИШСИЗДИГИНЕ КАРАТА ЖАҢЫ ХИРУРГИЯЛЫК ДАРЫЛОО ЫКМАСЫ (IN VITRO ИЗИЛДӨӨ)

Мустафа Унал ж.б.

Стамбул университетинин медицина факультетине караштуу жүрөк кан тамыр хирургия бөлүмү, Стамбул ш., Түркия

Корутунду. Аорта капкакчасынын обочолонгон жетишсиздигин алмаштырбай туруп, отогендик материалды (анын менчик дубалчасын) колдонуу менен жаңы хирургиялык ыкманы колдон өткөрдүк.

Усул: Биз колдонгон техниканын ишенимдүүлүгүн текшерүү үчүн жетилген сегиз койдун жүрөгүн колдондук. Ушул жүрөктөрдө компетенттүү аорталдык капкакчаны (А тайпасы) текшерүү жүргүзгөндөн кийин, дагы ушул эле жүрөктөрдө аорта капкакчасынын ятрогендик жетишсиздиги түзүлдү (В тайпасы), ошондой эле кайрадан колдон өткөрүлдү. Мындан соң, жетишсиздиги бар капкакчалар Flap-капкакча усулу менен калыбына келтирилип (С тайпасы), ошол эле текшерүүлөр кайталанды. Борбордон качыруучу соргуч колдонуп, үч ар кандай гидростатикалык басымдарды ирээттүү колдонуу менен ар кандай чыңалуу шарттары жаратылды. Басым аорта капкакчасынын карынча бөлүгүндө (P1), аортанын ичинде (P2) жана сол коронардык тешикте (P3) көзөмөлдөндү.

Натыйжалары: Аорта капкакчасынын жетишсиздиги В тайпасында түзүлгөнү, басымдын өзгөрүүлөрүнөн белгилүү болду. Бул жетишсиздик Flap-капкакча усулу менен дарыланган тайпада жакшырды. А тайпасында аорта

капкакчалары 15 мм сымап мамычасына ачылган, бул градиент С тайпасында 30 мм сымап мамычасына чейин көбөйгөн. Бирок, биздин оюубузча, градиент алгылыктуу деп эсептелинет. Капкакча коронардык кан айланууга жолтоо болбоду.

Жыйынтыктар: жапкыч in vitro шартында натыйжалуу.

Түйүндүү сөздөр: аорталдык жетишсиздик, Flap-капкакча усулу, ачык жүрөктөгү операция.

FLEP-KAPAK YÖNTEMİ: İZOLE AORT KAPAK YETERSİZLİĞİNDE YENİ BİR CERRAHİ TEDAVİ YAKLAŞIM (İN VİTRO ÇALIŞMA)

FLAP-VALVE METHOD: A NEW SURGICAL THERAPEUTIC APPROACH ON ISOLATED AORTIC VALVE INSUFFICIENCY (IN VITRO STUDY)

Dr. Mustafa ÜNAL, Dr. Cüneyt KONURALP, *Dr. Kazım BEŞİRLİ, Dr. Mustafa İDİZ, Dr. İlyas KAYACIOĞLU, Dr. Mustafa YANGEL, Dr. Murat AKÇAR

Dr. Siyami Ersek Göğüs Kalp ve Damar Cerrahisi Merkezi, Kalp ve Damar Cerrahisi Kliniği, İSTANBUL

***İstanbul Üniversitesi Cerrahpaşa Tıp Fakültesi, Kalp ve Damar Cerrahisi Ana Bilim Dalı, İSTANBUL**

Adres: Dr. Mustafa ÜNAL, Latifdinçbaş Sokak, Gülgöze Apt. No:1/14, 34590, Bahçelievler / İSTANBUL

Özet. Amaç: İzole aort kapak yetersizliğinde replasman yapmadan, otojen materyal (kendi duvarını) kullanarak gerçekleştirdiğimiz yeni bir cerrahi teknik in vitro ortamda test edildi.

Materyal ve Metod: Tekniğin yeterliliğini test etmek için 8 adet erişkin koyun kalbi kullanıldı. Sağlam aort kapağına sahip olan bu kalpler (Grup A) üzerinde testler gerçekleştirdikten sonra, aynı kalpler üzerinde iyatrojenik olarak aort kapak yetersizliği oluşturuldu (Grup B) ve testler tekrarlandı. Son olarak, yetersizlikli kalpler tarif edilen flep-kapak yöntemi ile onarıldı (Grup C) ve aynı testler tekrarlandı.

Her gruba sentrifugal pompa yardımıyla sırasıyla 3 değişik tarzda hidrostatik basınç uygulanarak farklı stres durumları simüle edildi. Aort kapaklarının ventrikül tarafındaki (P1), aort lümenindeki (P2) ve sol koroner ostiumdaki (P3) basınçlar monitorize edildi.

1. durum: Kapakların ventrikül tarafından 80 / dak frekansta 140 mmHg'lık pulsatil hidrostatik basınç uygulandı.

2. durum: Kapakların ventrikül tarafından 140 mmHg'lık sürekli basınç uygulandı.

3. durum: P2 = 180 mmHg olacak şekilde sürekli hidrostatik basınç uygulandı ve P1 basıncı aniden kaldırıldı.

Bulgular: B grubunda aort kapaklarında belirgin yetersizlik oluşturulduğu basınç değişimlerinden anlaşılmıştır. Flep-kapak yöntemi ile onarılan grupta bu yetersizlik düzelmiştir. A grubunda aort kapakları 15 mmHg'lık gradiyent ile açılırken, C grubunda bu gradient 30 mmHg'ya yükselmiştir. Ancak, bu gradiyentin kabul edilebilir olduğunu düşünüyoruz. Flep-kapak kapandığında koroner kan akımını bozmamaktadır.

Sonuç: Flep-kapak in vitro ortamda efektif olarak fonksiyon görmektedir.

Anahtar kelimeler: Aort yetersizliği, flep-kapak metodu, açık kalp cerrahisi

Summary. Background: We tested a new surgical method that we performed using otogen material (it's own wall) without replacement for isolated aortic valve insufficiency.

Methods: Eight adult sheep hearts were used for testing our technique's reliability. After performing of tests on these hearts with competent aortic valve (Group A), iatrogenic aortic valve insufficiency were created on the same hearts (Group B) and the tests were repeated. Then hearts with insufficient valves were repaired by flap-valve method (Group C) and the same tests were repeated.

Different stress conditions were simulated by applying three different hydrostatic pressures with order using centrifugal pump. The pressures were monitored in ventricular side of the aortic valve (P1), aortic lumen (P2) and the left coronary ostium (P3).

Condition 1: A pulsatile 140 mmHg pressure with 80 / min frequency was applied from the ventricular side of the valves.

Condition 2: A continuous 140 mmHg pressure was applied from the ventricular side of the valves.

Condition 3: A continuous hydrostatic pressure was applied as P2 = 180 mmHg, and P1 pressure was discontinued abruptly.

Results: From the pressure changes, it was understood that the aortic valve insufficiency was created in Group B. This insufficiency is improved in the group that treated by flap-valve method. While aortic valves opened 15 mmHg-gradient in Group A, this gradient increased to 30 mmHg in Group C. However, we assume that gradient is acceptable. Flap-valve did not interfere with coronary blood flow.

Conclusions: Flap-valve is found effective in vitro environment.

Keywords: aortic insufficiency, flap-valve method, open heart surgery

Giriş. Aort kapağının edinsel kaybetmeleri sonucu meydana gelen nedenlerle normal yapılarını patolojik değişiklikler klinikte darlık,

yetersizlik veya kombine şekillerde kendini gösterir.

Etiyolojide akut eklem romatizması, sifiliz, travmatik aort yetersizliği, bakteriyel endokardit, Marfan sendromu, assandan aort anevrizması, sinüs Valsalva anevrizma ve rüptürü, dissekan aort anevrizması ve romatizmal ankilozan spondilit rol oynar [1]. Endikasyon konulan hastalarda cerrahi tedavi şekli mekanik veya biyoprotez kapak replasmanıdır. Kapak cerrahisinde nativ kapağı koruyarak tamir etmek de son zamanlarda tercih edilen bir yöntem olmuştur. Ancak belli bir öğrenme süreci gerekmektedir ve her zaman istenilen sonucu vermemektedir.

Çalışmamızda izole aort yetersizliğinde, nativ kapağı koruyarak bir süre daha kapak replasmanından kaçınmak, mekanik ve biyoprotez kapaklara alternatif bir yöntem geliştirmek ve sınırlı olan kapak koruma yöntemlerine biryenisini ekleyebilmek amaçlanmıştır. Bu amaçla kendi geliştirdiğimiz ve "flep-kapak" adını verdiğimiz bir cerrahi

yöntem vitro deney ortamınızda test edilmiştir.

Materyal ve Metod. Çalışma, Mock sirkülatuvar loop sisteminden esinlenilerek in vitro deneysel koşullarda ve insandaki fizyolojik değerler baz alınarak gerçekleştirildi [2].

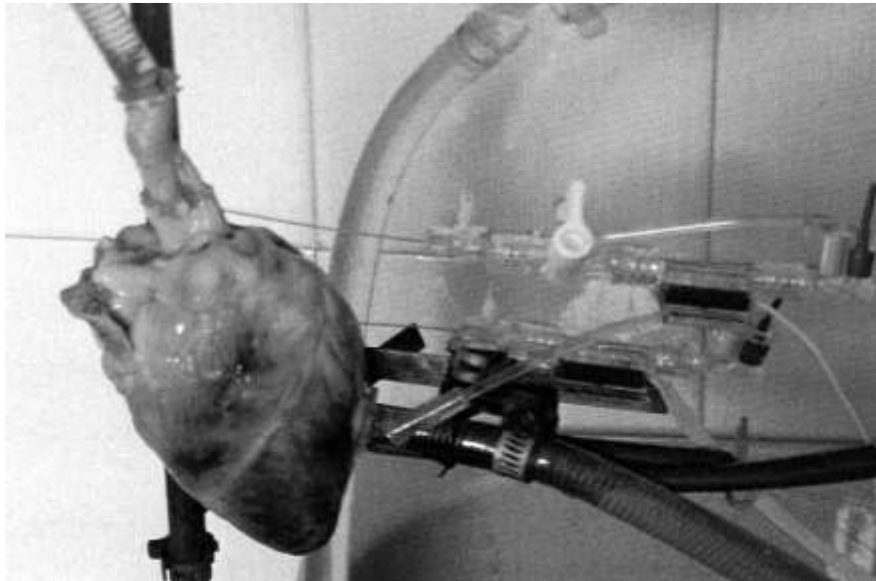Bu deneysel çalışmada aynı boyutlardaki (ortalama ağırlık 325 ± 10 g) 8 adet erişkin koyun kalbi kullanıldı. İzole koyun kalbinin sol ventrikülüne, apekse yakın bir yerden 4/0 prolene ile kese ağzı dikişi konularak buradan 8 mm'lik aort kanülü (Polystan flowguard, 7/94, Kopenhag, Danimarka) açık ucu aort kapağını göreceği şekilde yerleştirilip sner ile sabitlendi. Yine, assandan aortaya, innominate arter yoluyla açıklığı aort kapağına bakacak şekilde 8 mm'lik aort kanülü yerleştirilip 0 numara ipek ile sabitlendi. Kalp, bu iki kanül kullanılarak kolları aşağı-yukarı hareket edebilen (ayarlanabilen) bir deney düzeneğine natural pozisyonda sabitlendi (Resim 1A). Pulsatil / nonpulsatil perfüzyon modlarına sahip sentrifugal



Resim 1A: İn vitro deney ortamı.

pompa konsolu (Delphin II, Sarns 3M, Seri No: 2002, Michigan, ABD) serum fizyolojik ile doldurularak havaları çıkartılmış olan hatlarıyla birlikte

hazırlandı. Hatlar, kalbe yerleştirmiş olduğumuz kanüller ile birleştirildi (Resim 1B). Aort kapağının hemen altı ve üstü ile sol ve sağ koroner sinüslere

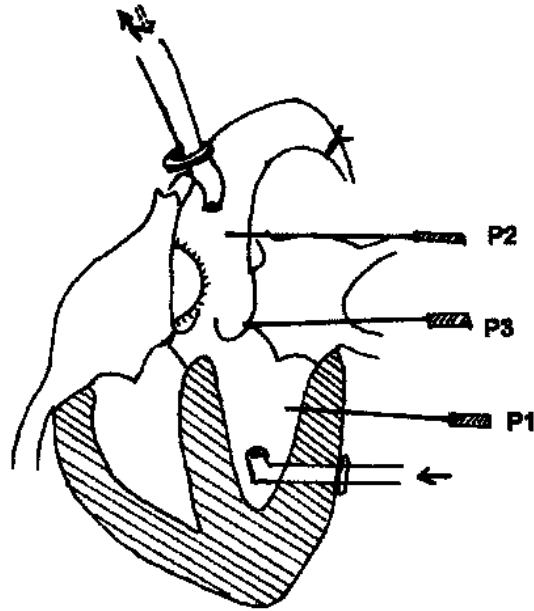


Resim 1B: İzole koyun kalbi.

birer adet 22 G'lik IV kanül (B/Braun, D-34209, Ref. No: 42681138, Melsungen, Almanya) konuldu. IV kanüller basınç transduserlerine (Abbott Critical Care Systems, Katalog No: H593.61, Shigo, İrlanda) bağlanarak Datascope (Datascope 2001-A, Seri No: 6841-CO, Paramus, NJ, A.B.D.) monitorler ile basınçlar

farklı kanallardan izlendi. Böylece naturel pozisyondaki kalbin dört farklı bölgesinde oluşacak basınç değişimlerini monitörize edecek bir sistem kurulmuş oldu (Şekil 1).

Sağlam aort kapağına sahip olan bu kalpler A Grubu'nu oluşturdu. Aşağıda tarif edilen testleri gerçekleştirdikten sonra,



Şekil 1: Basınç ölçümleri. Sol ventrikül ve innominate arterden aort kanülü konuldu. 22 G Braun kanüller ile basınçlar ölçüldü.

aynı kalpler üzerinde aort kapak yetersizliği meydana getirildi (Grup B) ve testler tekrarlandı. Son olarak, yetersizlikli kalpler aşağıda tarif edilen flep-kapak yöntemi ile onarıldı (Grup C) ve aynı testler tekrarlandı.

Aort kapak yetersizliğinin oluşturulması. Transvers suprakoronar aortotomi yapıldı. Kapakçık komissürlerine birer adet plejitli (3 x 3 mm) dikiş konuldu ve aort dışından bağlandı. Böylece kapakların koaptasyonu önlenerek deneysel aort

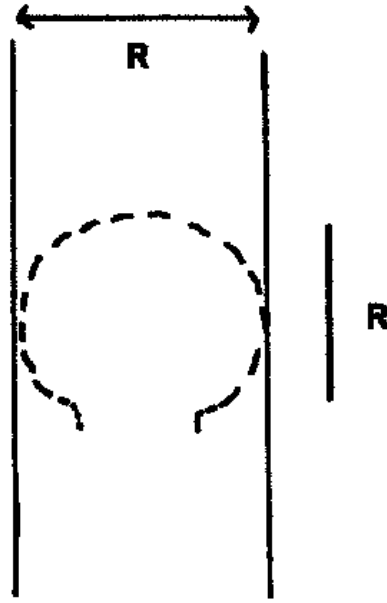
kapak yetersizliği modeli oluşturuldu. Kapakların kapanma pozisyonunda bir araya gelemedikleri "valv tester"i ile gösterildikten sonra, aortotomi insizyonu 5/0 prolene ile kapatıldı.

Flep-kapak yöntemi. Aort lümeninde geometrik olarak en büyük kapağı ve yayı nonkoroner yaprakçık oluşturur [3]. Bu nedenle aort duvarında oluşturulacak flebin, bu

kapakçığı gören taraftan yapılmasının en etkili sonucu vereceği düşünüldü.

Nonkoroner kapağın sinotubuler bileşkesinin 3 mm distali hizasından, uzunluğu ve genişliği aortun çapı kadar olacak şekilde otojen bir flep hazırlandı (Şekil 2). Flep kapandığında, aort lümenini tam olarak örttüğü test edildi.

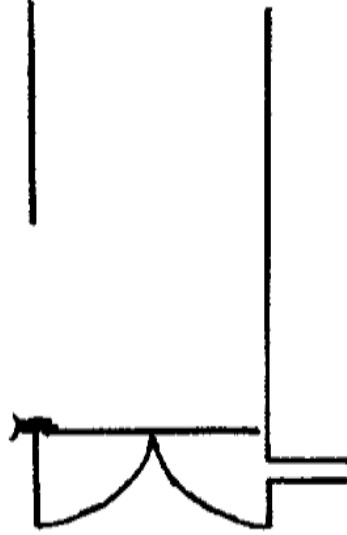
Yapılan denemelerde flebin, pedikülünden aorta fikse edilmesi



Şekil 2: Flebin önden görünüşü. Uzunluğu ve genişliği aortun iç çapı (R) kadardır. Flep pedikülünün genişliği ise nonkoroner sinüsün yayı kadardır.

halinde daha düzenli çalıştığı gözlemlendi. Bu amaçla flep aorttaki pediküle separe plejitli 4/0 prolene dikişlerle fikse edildi (Şekil 3).

Oluşturulan bu flep-kapak kapandığında sağ ve sol aortic

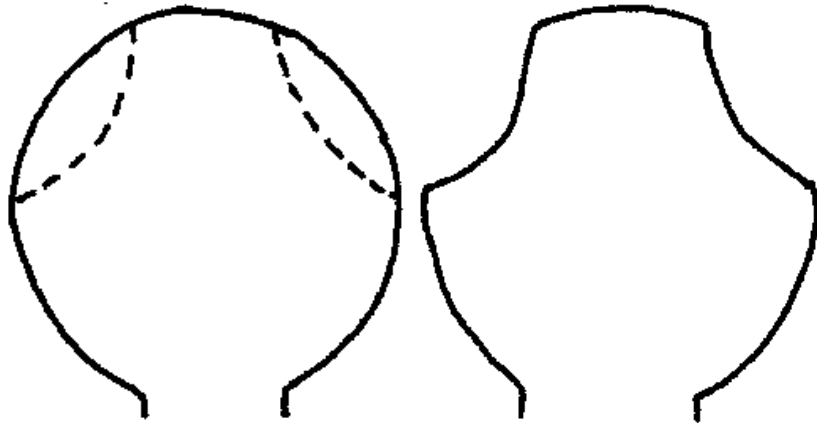


Şekil 3: Flep pedikülünden fikse ediliyor.

Böylece natural pozisyonda flep nativ kapakların üzerine oturuyor. Bu işlemin uygulanması sistemin daha verimli çalışmasını sağlamıştır sinüsleri de kapatıyor ve koroner akımı önliyordu. Bu nedenle, flep-kapağın sağ ve sol koroner ostiumlara denk

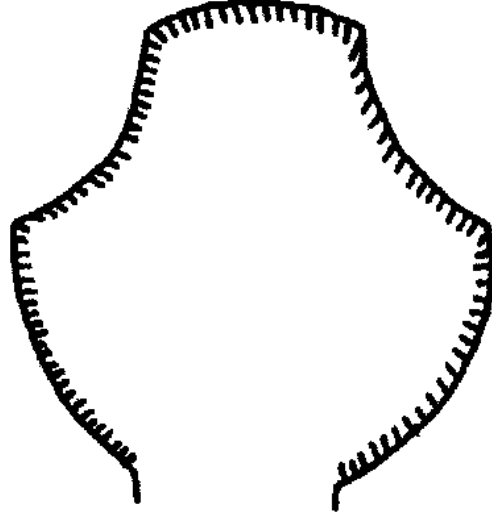
gelen bölümlerinin Arranti cisimciğinin sinotubuler bileşkeye olan uzaklığının yarısı kadar kısmı rezeke edilip sinüslerin akımının bozulması önlenmiş oldu (Şekil 4a, 4b).

Flep-kapağın katmanlarının zamanla disseke olmasını önlemek

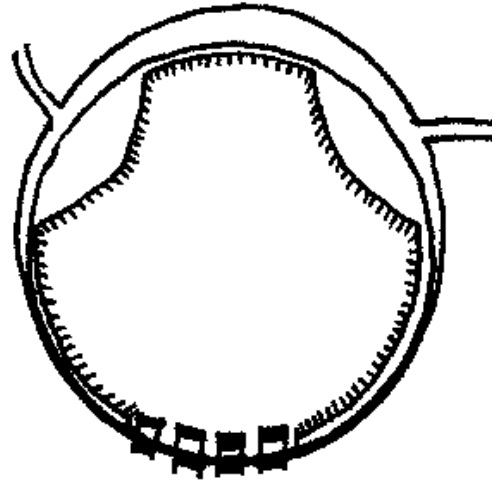


Şekil 4a: Flep-kapağın coroner ostiumlara denk gelen kısımları (kesik çizgilerle gösterilmiştir).

amacı ile katlar uç kısımlarından devamlı dikiş tekniği ile suture edildi birbirine 5/0 prolene kullanarak (Şekil 5, 6).



Şekil 5: Flep-kapağın disseke olmasını önlemek için katlar 5/0 prolene ile suture edilmiştir.



Şekil 6: Aort flep-kapağın kapalı pozisyonda iken üstten görünüşü. Plejitli dikişlerle desteklenmiş pedikül kısmı ve koroner arter ostiumlarına denk gelen girintili serbest ucu flebin normal fonksiyon görmesi için çok önemlidir.

Son olarak, aort duvarında oluşan defekt dakron yama ile kapatıldı (Şekil 7).



Şekil 7: Aorttaki defektin dakron yama ile kapatılmış hali ve sistemin çalışmasının şematize edilişi.

Yapılan denemelerde aortik kapakların, flep-kapaktan önce kapandığı görüldü. Teorik olarak diastol fazında, aortik kapaktan hemen sonra flep-kapak kapanacağından, flep-kapağın nativ kapakların üzerine oturması mümkündür. Tüm bu teorik yaklaşımların denenebilmesi için fizyolojik değerler baz alınarak oluşturulan in vitro deneysel çalışma gerçekleştirildi [1].

Sentrifugal pompa yardımıyla sırasıyla 3 değişik tarzda hidrostatik basınç uygulanarak değişik stres durumları simüle edildi. Ventrikül tarafından uygulanan basınç P1, aort lümenindeki P2, sol koroner ostiumdaki ise P3 olarak simgelendi

(aslında her iki koroner ostium basıncı ayrı ayrı monitorize edildi. Ancak, basınçlar tümüyle birbirine eşit olduğu için verilerde sadece sol koroner arter ostium basıncı olan P3 gösterilmiştir).

Birinci durum: Kapakların ventrikül tarafından 80 /dak frekansta maksimum değeri 140 mmHg olan pulsatile hidrostatik basınç uygulandı. Bu, 1.80-2.40 L/dak'lık akım ve 800-850 RPM ile sağlandı. Kapakların pulsatile basınçla hangi gradiyent ile açıldıkları kaydedildi.

Ykinci durum: Kapakların ventrikül yüzündeki P1 basıncı, maksimum 140 mmHg olacak şekilde (5.40 L/dak ve 1450 RPM ile) sürekli olarak (non pulsatile) hidrostatik basınç

uygulandı. Kapakların sürekli akım esnasında hangi gradiyent ile açıldığı tesbit edildi.

Üçüncü durum: P2 = 180 mmHg olacak şekilde sabit hidrostatik basınç uygulayarak P1 basıncı aniden kaldırıldı. Böylece kapaklardan geriye kaçıp olup olmadığı test edildi. Ölçülen basınç değerleri birbirine yakın olduğundan çok düşük değerlerde bulunan standart sapmalar (SD) deskriptif istatistik verilerde gösterilmedi. Sadece aritmetik

ortalamlar ifade edildi. Aynı şekilde, farklı gruplardaki global basınç değişikliklerinin yorumu hemodinamik platformda yapılacağı ve gruplar arası basınç değerlerinin birbirinden -sadece- farklı bulunmasının değerlendirmemize bir faydası olmayacağı için istatistik karşılaştırma yapılmadı.

Bulgular. Basınç ölçümlerinin ortalamaları Tablo 1’de özetlenmiştir.

Tablo 1:

Basınç ölçümleri (mmHg)

	A Grubu			B Grubu			C Grubu		
	I*	II**	III***	I*	II**	III***	I*	II**	III***
P1	120/5	136	0	125/15	130	55	124/9	140	0
P2	105/70	126	180	106/43	114	180	94/65	112	180
P3	0/65	0	180	0/40	0	160	0/55	0	180

*I. Durum: Ventrikül tarafından 80 / dak frekansla pulsatil basınç

**II. Durum: Ventrikül tarafından sürekli basınç

***III. Durum: Aort tarafından 180 mmHg’lık sürekli basınç + ventrikül tarafındaki basıncın aniden kaldırılması

Normal koyun kalbinde (Grup A) her iki koroner ostiumda sistolde 0, diastolde 65 mmHg’lık basınç elde

edilmiştir. Yine, normal koyun aort kapağının açılması için pulsatil basınçlı ortamda 15 mmHg’lık, sabit

basınç altında ise 10 mmHg'lık basınç gradiyenti gerektiği ölçümlerimizden anlaşılmaktadır.

B grubunda aort kapaklarında yetersizlik oluşturulduğu, P2 basıncındaki ölçümlerden anlaşılmaktadır.

Grup C'de ise 1. durumda aort diastolik basıncının tekrar arttığı ve nabız basıncının yükseldiği görülüyor. Flep-kapak yönteminin efektif olduğu basınç değişimlerinden gözlenmektedir. Kapak açılma gradiyenti pulsatil akım ile 30 mmHg iken, sürekli akım ile 28 mmHg olarak bulunmuştur.

Üçüncü durumda normal kapaklı grupta geri akım saptanmadı. Yetersizlikli grupta belirgin bir geri akım saptandı. Flep-kapak yönteminin geri akımı önlediği gösterildi.

Testler tamamlandıktan sonra Grup C'deki kalplerin sol ventrikülü rezeke edildi ve aorttan retrograd pulsatil akım verildi. Sağ ve sol koroner arterlerin kuvvetli pulsasyon gösterdikleri gözlendi. Ventrikül çıkımında ise hiç geriye kaçış olmadığı görüldü (sıfır yetersizlik).

Tartışma. Kendi geliştirdiğimiz flep-kapak yöntemi için izole koyun kalbi ile yaptığımız bu in vitro çalışma, testlerimizin birinci fazını oluşturmaktadır. Bu noktada, metod ile ilgili bir kaç hususun belirtilmesinde fayda görüyoruz.

Üzerinde çalıştığımız koyun kalplerinin her birine test yaptıktan sonra, önce iyatrojenik yetmezlik yapıp testleri tekrarladık, daha sonra flep-kapak yöntemi ile tamir edip yine aynı testleri gerçekleştirdik. Bu noktada, neden kalpleri baştan üç gruba bölüp her bir gruba sadece birer kez test yapmadığımız sorulabilir. Ancak, bizim tercih ettiğimiz protokol amacımıza daha çok uymaktadır. Çünkü, her ne kadar aynı boyut ve ağırlıkta da olsalar kalplerin kompliyanslarında olabilecek bir takım farklılıklar bizleri yanıltabilirdi. Aynı kalp üzerinde çalıştığımız zaman ise bireysel farklılıkları ortadan kaldırmış olacaktık.

Yöntemimizin bir zayıf yönü, basınçların sadece statik olarak meydana getirilmesi olabilir. Yani duran, çalışmayan bir kalp üzerinde

testler yapılmıştır. Belki ventrikül kontraksiyonları, basınç değişimlerinde ve flep-kapağın hareketlerinde daha farklı gözlemlere yol açacaktı. Ancak, yukarıda da değindiğimiz gibi, çalışmamızın ikinci fazını in vivo testler izleyecek. Eğer statik basınç uygulamasında dahi müsbet sonuçlar almasaydık, ikinci fazı programımıza almayacaktık. Normal koyun aort kapağı, 10-15 mmHg'lık basınç gradiyenti ile açılmaktadır. Flep-kapak yöntemi ile tamir edilen Grup C kalplerinde ise açılma gradiyenti 28-30 mmHg olmuştur. Bu açılma gradiyenti ilk bakışta oldukça yüksek bir değer gibi görülmektedir. Ancak aşağıdaki faktörler flep-kapağın sebep olduğu bu gradientin kabul edilebilir sınırlarda olduğunu düşündürmektedir:

1 - Çalışma koyun kalbi gibi lümen çapı dar olan preperatlarda uygulanmıştır.

2 - Açılma gradiyenti normal kapaklı A grubu kalplerde de 15 mmHg gibi yüksek bir değere çıkmıştır. Bu, gradientin in vivo

deneysel ortamda daha düşük olacağını düşündürdü.

3 - İnsanda uygulanan bazı protez kapakların da açılma gradiyenti flep-kapağinkine yakındır. Örneğin 19 mm St. Jude kapakta dinlenme esnasında 20 mmHg, eforda 38 mmHg, 21 mm Carpentier-Edwards Standart kapakta dinlenme anında 18-21 mmHg'lık basınç gradiyenti oluşmaktadır [1].

4 - Aort stenozunda 30 mmHg'lık basınç gradiyenti kabul edilebilir bir değerdir. Cerrahi endikasyon 50 mmHg'lık gradientin üzerindeki değerler için geçerlidir.

Çalışmamızda flep-kapağın regürjitasyonu önlediği saptanmıştır.

Burada flep kapak tekniğinin izole kalpte (in vitro koşullarda) test edildiğini unutmamak gerekli. İn vivo koşullarda uygulandığında ortaya çıkabilecek başka faktörlerin de göz önünde bulundurulması gereklidir:

1 - Flep-kapak, tam olarak kapandığında koroner akımın azalmasına yol açabilir. Yukarıda bahsedildiği üzere; flep-kapağın koroner ostiumlarına denk gelen

kısımlarının rezeke edilmesinin bu sorunu çözdüğü görülmüştür.

2 - Flep-kapak diyastolde kapandığında, geri (ventriküle doğru) prolabe olabilir. Yapılan denemelerde nativ kapağın her durumda flep-kapaktan daha önce kapandığı saptanmıştır. Sonuç olarak, flep-kapak her diyastolde kapanmış olan nativ kapağın üzerine oturmakta ve hemodinamik bir probleme yol açmamaktadır.

3 - Trandalenburg pozisyonunda flep-kapak kapanmayıp fonksiyonu bozulabilir. Çalışma esnasında, bu sorunun çıkabileceği göz ardı edilmedi. Sistem ters çevrildi ve flep-kapağın yine fonksiyonel olarak çalıştığı gözlemlendi. Şekil 3'te gösterildiği gibi flebin aort duvarına plejitli dikişlerle fikse edilmesi bunun sebebidir. Bu işlem, flep-kapağı sürekli kapalı durmaya zorlamaktadır.

Ayrıca kapakların kapanmasında en önemli belirleyici faktör, aort ile ventrikül arasındaki basınç değişimidir. Her pozisyonda bu basınç gradiyenti (diyastolik basınç)

oluşacağına göre flep-kapak da her pozisyonda kapanacaktır.

4 - Flep-kapakçığın aort lümenine çevrilmesi ile üstte kalan adventisya trombojenik bir odak oluşturabilir. Taheri [4] ve Kirstner [5] adlı araştırmacıların çalışmalarında, damar lümenine konulan ksenogreft, dakron gibi yabancı yüzeylerin 4 ay Warfarin kullanımı ile endotel tabakası tarafından kaplandığı gözlemlenmiştir. Biz de, çalışmamızın ikinci aşaması olan in vivo testlerimizde bu protokolü uygulamayı planlıyoruz.

5 - İn vivo çalışmada çıkabilecek en önemli sorun flep-kapağın zaman ile yerinden kopabileceği ihtimalidir. Flep-kapak her hangi bir şekilde kimyasal ya da fiziksel ajan ile (Gluteraldehit, frozen gibi) fikse edilmeyecektir. Yani flep-kapak eskisi gibi canlıdır. Aortanın vazo vazorumu media tabakasında longitudinal yerleştiği için, aort duvarının perfüzyonu devam ederken lümeninden osmozla da beslenecektir. Sonuç olarak canlılığı devam ettiğinden nativ kapakta da olduğu gibi, zamanla kopmaması beklenir.

Ayrıca ilk kez 1995’de Fabiani ve arkadaşları [6] tarafından tanımlanan ve halen insanda uygulanan bir kapak cerrahisi yöntemi, bu konuyla ilgili olarak bizlere cesaret vermiştir. Bu yöntemde lezyonlu aort kapağı rezeke ediliyor ve annulusun üzerine kapak geometrisine uygun ebatta, Glutaraldehit ile fikse edilmiş perikard greftleri suture ediliyor. Bir bakıma flep-kapak yönteminde olduğu gibi bir işlem yapılmaktadır. Söz konusu teknik halen insanda uygulanan bir cerrahi yöntemdir. Bu cerrahi sonrasında zaman ile greftin kopması söz konusu olmamıştır [1,7-9].

Flep-kapağın varlığını ve fonksiyonunu sürdürmesi ile ilgili sorumuzu, kurduğumuz in-vitro deney ortamı ile cevaplamamız mümkün değildir. Konuyla ilgili tatminkar cevap uzun dönem uygulanacak olan hayvan deneyleri ile verilebilecektir. 6 - Toplumun %2’sinde bulunan biküsbid aortlu hastalarda flebin hangi sinüs üzerinden oluşturulacağı sorusu da akla gelmiştir.

Koroner ostiumların yerleşimi göz önüne alındığı zaman flebin sağ-sol koroner sinüs komissürü üzerinden

yapılabileceği gözükmetedir. Ancak bu grup hastalarda yetersizlikten ziyade stenoz gelişmektedir. Bu nedenle bu tür vakalar teknik bir sorun yaratmayacaktır.

Çalışma konusunu oluşturan yöntemimizin kalp cerrahisinde uygulanması ile elde edilecek temel kazanımlar şunlar olabilir:

a) - Protez kapak kullanımının azalması ile tromboembolik komplikasyonların önlenmesi,

b) - Kullanılan materyalin otojen olması nedeni ile biyoprotez kullanımının en önemli sakıncası olan kapağın hızlı dejenerasyonunun önüne geçilebilecek olması,

c) - Otojen materyal kullanıldığından aort kapak replasmanı sonucu görülme insidansı artan infektif endokardit riskinin azalması,

d) - Kardiyopulmoner bypass ve kros klemp sürelerinin kısalması,

e) - Ucuz ve kolay olması.

Sonuç olarak, flep-kapak ile izole aort yetersizliğinin cerrahi tedavi yönteminin, çalışmamızın ilk fazı olan in vitro koşullarda başarılı olduğunu söyleyebiliriz. Ancak, yöntemin klinik

pratiğe geçmesi için başka bilimsel katkılara ve uzun dönem hayvan deneylerine ihtiyaç vardır. Flep-kapak yönteminin hayvan deneylerinde de başarılı olması halinde, sayılı olan aort kapak tamir yöntemlerine bir yenisini eklemiş olacağımızı ümit ediyoruz.

Teşekkür: Çalışmamızın en önemli kısmı olan deney düzeneğimizin luşturulmasına katkılarından dolayı sayın Hilmi Şentürk'e teşekkür ederiz.

Kaynaklar

1. Maier GW, Wechsler AS. Pathophysiology of aortic valve disease. In: Edmunds LH, ed. Cardiac Surgery in the Adult. New York: McGraw-Hill, 1997:835-939.
2. Guyton AC, Hall JC, eds. Heart muscle: The heart as a pump. In: Textbook of Medical Physiology. Philadelphia: WB Saunders, 2000:96-106.
3. Sutton JP, Ho SY, Anderson RH. The forgotten interleaflet triangles: A review of the surgical anatomy of the aortic valve. Ann Thorac Surg 1995;59:419-27.
4. Taheri SA, Lazer L, Elias S. Status of vein valve transplant after 12 months. Arch Surgery 1982;117:1313-7.
5. Kirstner RL. Transposition techniques. In: Bergan JJ, Kirstner RL, eds. Atlas of Venous Surgery. Philadelphia: WB Saunders, 1992:135-53.
6. Fabiani JN, Dreyful GD, Marchand M, et al. The autologous tissue cardiac valve: A new paradigm for heart valve replacement. Ann Thorac Surg 1995;60:189-94.
7. Duran CM. Present status of reconstructive surgery for aortic valve disease. J Card Surg 1993;8:443-52.
8. Duran CM, Gometza B, Kumar N, Gallo R, Bjornstad K. From aortic cusp extension to valve replacement with stentless pericardium. Ann Thorac Surg 1995;60 (Suppl 2): 428-32.
9. Duran CM, Kumar N, Gometza B, Halees Z. Indications and limitations of aortic valve reconstruction. Ann Thorac Surg 1991; 52: 447-53.