

УДК 617-089.8-053.3

**ХИРУРГИЧЕСКИЕ И ЭНДОСКОПИЧЕСКИЕ МЕТОДЫ  
ЛЕЧЕНИЯ КРОВОТЕЧЕНИЙ  
ИЗ ВАРИКОЗНО РАСШИРЕННЫХ ВЕН ПИЩЕВОДА И ЖЕЛУДКА  
(Обзор литературы)**

*Т.А. Абдыкадыров*

Подробно описаны методы хирургической, рентген-эндоваскулярной и эндоскопической коррекции осложнений синдрома портальной гипертензии как кровотечение из ВРВПиЖ, перечислены ранее разработанные методики, а также современные достижения в этой области. Каждый из методов подробно указан с описанием и непосредственно проведен анализ их преимуществ и недостатков. Исходя из данных, полученных при обзоре, сделаны некоторые выводы на счет эффективности нижеуказанных методов лечения в сравнении друг с другом. Литературные источники отмечают, что на сегодня одним из наиболее эффективных является метод эндоскопического лигирования варикозно расширенных вен, зарекомендовавший себя как профилактика рецидивов кровотечения и варикозно расширенных вен пищевода и желудка (ВРВПиЖ). На основании этих данных планируется разработка еще более эффективного метода лигирования (ЭЛ) первичного кровотечения из ВРВПиЖ.

*Ключевые слова:* рентген-эндоваскулярные вмешательства; применение клеевых композиций; эндоскопическое склерозирование вен пищевода; эндоскопическое лигирование; варикозно расширенные вены пищевода и желудка.

---

**КЫЗЫЛ ӨҢГӨЧТҮН ЖАНА АШКАЗАНДЫН ВАРИКОЗДУУ  
КЕҢЕЙГЕН КАН ТАМЫРЛАРЫНАН КАН АГУУНУ ХИРУРГИЯЛЫК  
ЖАНА ЭНДОСКОПИЯЛЫК ДАРЫЛОО ЫКМАЛАРЫ  
(Адабияттарга сереп салуу)**

*Т.А. Абдыкадыров*

Бул макалада порталдык гипертензия синдромунун кабылдоосу катары кызыл өңгөчтүн жана ашказандын варикоздуу кеңейген кан тамырларынан кан агууну хирургиялык, рентген-эндоваскулярдык жана эндоскопиялык ыкмалар менен дарылоонун ыкмалары кеңири сүрөттөлөт, буга чейин иштелип чыккан ыкмалар, ошондой эле бул багыттагы акыркы жетишкендиктер баяндалат. Ар бир ыкма кеңири көрсөтүлгөн жана алардын артыкчылыктары жана кемчиликтери талдоого алынган. Сереп салууда алынган маалыматтардан улам, жогоруда көрсөтүлгөн дарылоо ыкмаларынын натыйжалуулугу боюнча аларды бири-бири менен салыштыруунун негизинде айрым жыйынтыктарды чыгарууга болот. Илимий булактарда белгиленгендей, бүгүнкү күндө кызыл өңгөчтүн варикоздуу кеңейген кан тамырларын эндоскопиялык байлоо ыкмасы эң бир натыйжалуу ыкмалардын бири болуп эсептелет, бул ыкма кызыл өңгөчтүн жана ашказандын варикоздуу кеңейген кан тамырларынан кан агууну алдын алуучу ыкма деп далилденген. Бул маалыматтардын негизинде жогоруда айтылган ыкмалардан да бир кыйла натыйжалуу ыкманы иштеп чыгуу пландаштырылууда.

*Түйүндүү сөздөр:* рентген-эндоваскулярдуу кийлигишүү; чаптама заттарды пайдалануу; эндоскопиялык склеротерапия; эндоскопиялык байлоо; кызыл өңгөчтүн жана ашказандын варикоздуу кеңейген кан тамырлары.

## SURGICAL AND ENDOSCOPIC METHODS OF TREATMENT OF ESOPHAGEAL AND STOMACH VARICES BLEEDING

(Literature review)

*T.A. Abdykadyrov*

This article describes in detail the methods of surgical, x-ray endovascular and endoscopic correction of complications of portal hypertension syndrome such as bleeding from esophageal and stomach varices. Each of the methods is indicated in detail with a description and an analysis of their advantages and disadvantages is directly carried out. Based on the data obtained during the review, some conclusions were drawn on the effectiveness of the following treatment methods in comparison with each other. The literature describes today, one of the more effective is the method of endoscopic ligation of varicose veins, and is more recommended as the prevention of relapse of bleeding and varicose veins esophagus and stomach. On the basis of these data, it is planned to develop an even more effective method of ligation (EL) of primary bleeding from varicose veins esophagus and stomach.

*Keywords:* X-ray endovascular interventions; the use of adhesive compositions; endoscopic sclerosis of the esophageal varices; endoscopic ligation (EL); varicose dilated veins of the esophagus and stomach.

Выдающийся российский хирург Н.В. Экк еще в 1877 г. разработал сосудистый анастомоз между портальной и нижней поллой венами, что явилось первым шагом в решении проблемы портальной гипертензии [1, 2]. В данный момент все хирургические операции для лечения портальной гипертензии делятся на 3 вида: первый – «непрямые» операции, суть которых в формировании обходных венозных анастомозов для снижения давления в портальной системе; второй – это операции, при которых выполняется перевязку варикозных вен пищевода и желудка; третий – трансплантация печени.

Неселективные вено-венозные анастомозы, такие как портокавальный, мезентерико-кавальный анастомозы и др. в настоящее время применяются редко [3, 4]. Наиболее известными и применяемыми по нынешний день селективными вено-венозными анастомозами являются дистальный спленоренальный анастомоз конец в бок и мезентерико-кавальный Н-анастомоз с сосудистой вставкой из аутовены или искусственным сосудистым протезом. Риск развития тромбоза в области анастомоза в послеоперационном периоде высокий. В этой связи, по данным некоторых авторов, рецидив кровотечения из ВРВП составляет 24,2–45,3 %, летальность составляет от 3 до 8,3 % после плановых операций и 40–50 % после экстренных вмешательств [5–9]. Целью операций, выполняемых открытым доступом с выполнением гастротомии и/

или эзофаготомии с прошиванием варикозных вен кардии и пищевода, является полная эрадикация вариксов. По мнению некоторых авторов, риск развития энцефалопатии после таких операций невысокий, но нельзя забывать, что в послеоперационном периоде могут развиваться осложнения – несостоятельность швов (12 %), рецидив кровотечения (8–20 %). После таких вмешательств послеоперационная летальность может достигать 8–30 % [10, 11].

По литературным данным, было описано более 100 видов операций для коррекции портальной гипертензии. Большинство из них в данное время не используется и представляет исторический интерес. Наличие множества вариантов оперативных методов свидетельствует о том, что не прекращается поиск оптимальных новых методов лечения портальной гипертензии. Наличие таких осложнений, как тромбоз шунта, противопоказания для операции больным с классом тяжести С по Child – Turcotte – Pugh дает толчок для поиска новых малоинвазивных методов коррекции портальной гипертензии и ее осложнений [12–14]. Ю.В. Грубник считает, что единственно возможным методом радикального лечения цирроза печени является трансплантация [15]. Трансплантацию печени нельзя выполнять, как ургентную операцию при кровотечениях из ВРВПиЖ портального генеза в связи невозможностью своевременно обеспечить донорскими органами и высоким операционным риском [16–18].

**Рентгено-эндоваскулярные вмешательства** отличаются от открытых хирургических вмешательств малотравматичностью и органосохранностью [18, 19]. А. Lunderquist и J. Vang в 1974 г. впервые выполнили 4-м пациентам с синдромом ПП чрескожно-чреспеченочную эмболизацию кровоточащих вен суперселективной катетеризацией левой желудочной вены. В качестве эмбологенного раствора использовали тромбин с 30 мл 50%-го раствора глюкозы [20].

G. Mendez et al. отмечают, что эффективность чрескожно-чреспеченочной эмболизации кровоточащих вен пищевода находится в прямой зависимости от направления тока крови в портальной системе, и указывает неэффективность при гепатофугальном, что приводит к частым рецидивам кровотечения из ВРВПиЖ из-за возможности реканализации вены с истечением времени, неполной облитерацией вены во время эмболизации и развитием коллатералей [21]. Другие авторы наблюдают реканализацию вен после эмболизации в 80 % случаев, что приводит к рецидиву кровотечения в течение 1-го года у 30–35,5 % выживших больных [22–24].

Применение такого метода, как эмболизация селезеночной вены, приводит в последующем к инфаркту селезенки. Учитывая данное осложнение, некоторые авторы выполняют частичную редукцию селезеночной артерии [25, 26]. Таким образом, на основании вышеописанных методов нельзя делать вывод о том, что имеется унифицированный метод коррекции портальной гипертензии и ее осложнений.

С 1982 г. впервые введен рентген-эндоваскулярный метод коррекции синдрома портальной гипертензии и ее осложнений в виде операции TIPS – трансъюгулярное внутрипеченочное портосистемное шунтирование. Операцию выполняют под контролем рентген-аппарата, применяют самораскрывающиеся стенты, которые вводят трансъюгулярно до печеночных вен, далее в паренхиме печени создается канал, соединяющий печеночную вену с одной из основных ветвей портальной вены с помощью раздувания баллона диаметром 10 мм [27, 28]. После

выполнения TIPS достигается гемостаз у 80–90 % больных с портальной гипертензией, осложненной кровотечением из варикозно расширенных вен пищевода и желудка [29, 30]. К недостаткам данного метода некоторые авторы относят: стеноз шунта (20–35 %), тромбоз шунта (15–17 %), портосистемную энцефалопатию (3–39 %), внутрибрюшное кровотечение (1–3 %). В раннем послеоперационном периоде окклюзия шунта развивается у 12 % больных, в течение 1-го года – до 30 %, в течение 2-х лет – до 60 %. Рецидив кровотечения из ВРВПиЖ развивается у 18 % больных, перенесших TIPS [31, 32]. При сравнении результатов операций портокавального шунтирования и TIPS с целью профилактики кровотечения из ВРВПиЖ получены сопоставимые данные. Однако необходимо отметить такие преимущества TIPS, как малоинвазивность, малотравматичность и менее низкую летальность, а к недостаткам метода относятся высокая себестоимость операций, необходимость применения специальной дорогостоящей аппаратуры, требуется высокая квалификация персонала, что дает некоторые ограничения для более широкого его применения, особенно в условиях экстренной хирургии [33].

#### **Эндоскопические методы лечения.**

В настоящее время разработаны и внедрены другие методы для профилактики и лечения кровотечений из ВРВПиЖ портального генеза, такие как использование местной эндоскопической терапии, направленной на эрадикацию варикозно расширенных вен, с целью профилактики их разрыва, остановки кровотечения и профилактики рецидива кровотечения [32, 33].

Известные методы эндоскопического гемостаза при кровотечении из ВРВ пищевода и желудка – это клеевые композиции; стентирование пищевода; склеротерапия; лигирование.

**Применение клеевых композиций.** При неэффективности склеротерапии используют клеевые композиции, в частности при варикозном расширении вен желудка.

Применяют тканевые гели гистоакрил (N-бутил-2-цианокрилат) и букрилат (изобутил-2-цианокрилат). Данные вещества при контакте с кровью в течение 20 секунд

полимеризуются и образуют клеевую пробку. При этом сосуд облитерируется и достигается гемостаз. Клеевая пробка через несколько недель отторгается в полость желудка и выводится естественным путем. Недостатком данного метода является ограничение во времени, так как при промедлении клей застывает в инъекторе, что не позволяет широко применять данный метод для лечения и профилактики кровотечений из ВРВ пищевода и желудка [33].

**Использование стента Даниша.** Показанием к установке стента Даниша (Danis) (рисунок 1) является неэффективность эндоскопического гемостаза и расположение источника кровотечения в пищеводе [32, 34].

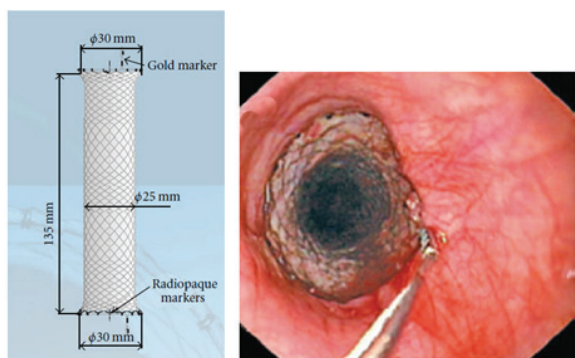


Рисунок 1 – Установка стента Даниша (Danis) в пищеводе, эндоскопическое склерозирование ВРВ пищевода

С. Crafoord и Р. Frenckner в 1939 г. предложили метод эндоскопического склерозирования (ЭС) ВРВПиЖ. По технике введения склерозанта различают следующие виды ЭС:

а) интравазальный – склерозант вводится непосредственно в варикозно расширенный узел;

б) паравазальный – склерозант вводится в подслизистый слой из нескольких точек вдоль варикозно расширенного узла;

в) комбинированный – когда сочетаются первые два метода [35, 36].

После интравазального введения склерозанта после контакта с кровью формирует сосудистый тромб, вызывает воспаление, и далее интима стенки сосуда утолщается, а в последующем развивается соединительная ткань [35, 37]. После паравазального введения склерозанта отек сдавливает варикозный

узел, развивается воспалительный процесс, в результате которого подслизистый слой полностью замещается соединительной тканью [27–29].

Для интравазальной склеротерапии чаще всего используют 1–3%-й раствор тромбоза, 5%-й масляный раствор этаноламина, 5%-й раствор натрия моррувата, натрий тетрадецилсульфат в различных концентрациях, а для паравазальной склеротерапии – 0,5–3%-й раствор этоксисклерола. В странах Европейского союза и России специалисты отдают предпочтение этоксисклеролу [30, 31].

**Эндоскопическое лигирование (ЭЛ) ВРВП.** В настоящее время не существует единой программы коррекции синдрома портальной гипертензии и ее осложнений. Высокие цифры летальности больных с циррозом печени, большая травматичность открытых хирургических вмешательств подтолкнули ученых к разработке и поиску новых малоинвазивных манипуляций. Одним из данных методов является эндоскопическое лигирование (ЭЛ) ВРВ пищевода [37]. G.V. Stiegmann в середине 1980-х гг. в США выполнил новый вид эндоскопического лечения – эндоскопическое лигирование ВРВП латексными кольцами и смог полностью заменить такой метод на ЭС [35, 37]. Метод ЭЛ с 1970-х гг. использовался для лечения внутреннего геморроя [26, 27].

G.V. Stiegmann с соавт. в 1986 г. использовали устройство оригинальной конструкции и, взяв за основу опыт проктологов, применили аналогичную методику для остановки кровотечения из ВРВПиЖ [30, 31]. Данный прибор представляет собой устройство с механизмом одиночного наложения лигатуры. Эндоскоп с надетым на дистальный конец данным устройством проводится до выбранного варикса для лигирования и накладывается одно латексное кольцо (рисунок 2). Затем эндоскоп вынимается, перезаряжается и заново вводится в пищевод, далее перевязывается следующий варикозный узел. Суть метода – механическая перевязка вен, при этом в сосудистое русло какие-либо химические вещества не вводятся. Для лигирования ВРВП используются многозарядные лигаторы с предустановленными латексными кольцами

Таблица 1 – Распределение эндоскопического лигирования по авторам

Авторы	Виды вмешательств	Рецидив кровотечения (%)	Количество вмешательств (n)	Выживаемость (%)
Stiegmann G.V. et al. (1992)	ЭЛ	36	4	72
Жигалова С.Б. (2011)	ЭЛ	18,2	126	95,3
Самарцев В.А. (2014)	ЭЛ	8,3	12	66,7
Габриэль С.А. (2016)	ЭЛ		511	99,6
Шамиров Х.Г. (2017)	ЭЛ	13,7	73	93,2

производства компаний «Cook Medical», «EzyShoot», «BostonScientific» и др. Принцип действия и строение таких лигаторов, несмотря на множество аналогов, одинаковое – пластиковый цилиндр (лигатор) с предзаряженными латексными кольцами, надеваемыми на дистальный конец гастроскопа [7].

Для ЭЛ ВРВПиЖ компания OLYMPUS (Япония) разработала оригинальное лигирующее устройство НХ-21L-1 и нейлоновые петли Loop MAJ-339 [28–30].

Стандартный метод выполнения ЭЛ ВРВП заключается в том, что эндоскоп с дистальным колпачком (лигатором) на конце подводится в нижнюю треть пищевода к варикозно расширенному узлу. Латексные кольца или нейлоновые петли начинают накладываться с кардиоэзофагеального перехода, чуть выше зубчатой линии, и далее продолжают наложение колец по спирали в шахматном порядке до уровня верхней трети пищевода, до полного спадения варикозных вен. Лигирующее кольцо сбрасывают после появления на экране «красного пятна» при аспирации варикозного узла в колпачок [37].

Большинство авторов отмечают, что риск развития осложнений при ЭЛ ВРВП минимальный [32–33].

Возможные системные осложнения после ЭЛ, по данным некоторых авторов, – гипертермия, развитие аллергических реакций вплоть до анафилактического шока на латекс [35, 36]. Значительно часто встречаются такие местные осложнения, как дисфагия в связи временным закрытием просвета пищевода узлами, боли за грудиной транзиторного характера из-за перерастяжения слизистой. Некоторые авторы считают осложнением образование варикозных вен дна желудка [26,

28] и указывают на некоторые осложнения, которые могут возникать во время выполнения процедуры ЭЛ: перфорация пищевода, изъязвления слизистой пищевода и кровотечение при травмировании эндоскопом варикозных узлов [4, 5, 26].

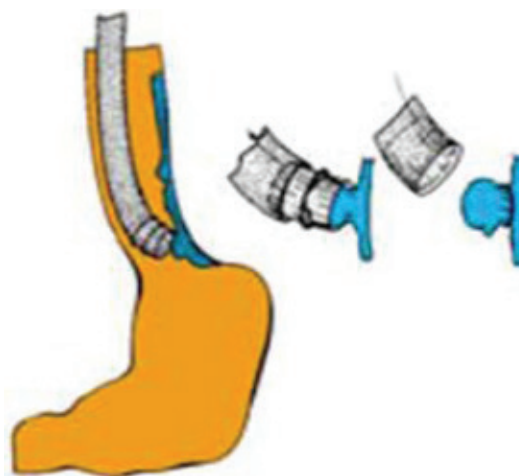


Рисунок 2 – Эндоскопическое лигирование ВРВП латексными кольцами

В настоящее время, несмотря на накопленный большой опыт по использованию метода ЭЛ, для коррекции таких осложнений портальной гипертензии, как кровотечение из ВРВПиЖ, имеются разногласия во многих исследованиях касательно эффективности и оценки показаний к его внедрению, а также возможности и характера различных осложнений. Окончательный гемостаз достигается после ЭЛ при кровотечении из ВРВПиЖ у 80–95 % больных, рецидив кровотечения, по данным авторов, составляет от 24 до 36 %, летальный исход отмечается у 0–30 % больных [11, 18, 19].

Широкий разброс статистических данных в таблице 1 связан с введением данных пациентов, различающихся степенью тяжести цирроза, объемом кровопотери. Несмотря на это, ясно видно, что процент выживаемости пациентов после проведения ЭЛ очень высокий [18, 33, 35].

Как видно из таблицы, по данным нижеследующих авторов G.V. Stiegmann et al. (1992), С.Б. Жигалова (2011), В.А. Самарцев (2014), С.А. Габриэль (2016), Х.Г. (Шаширов 2017), рецидив кровотечения после ЭЛ в процентном соотношении наблюдался у небольшого количества пациентов [7, 17, 33, 35].

Данные авторы утверждают, что в последнее время ЭЛ становится методом выбора для профилактики кровотечения из ВРВП. Однако вопрос об эффективности данного метода в долгосрочной перспективе считается открытым [4, 23, 24, 28].

Проводя анализ литературных данных, можно сделать вывод, что на сегодняшний день нет единой точки зрения касательно определения показаний к ЭЛ, как к методу профилактики первого кровотечения из ВРВП. Большинство сообщений имеют противоречивый характер [28–30, 38].

Таким образом, до сих пор остаются открытыми многие вопросы в лечении больных с портальной гипертензией, осложненной кровотечением из ВРВП. Они требуют улучшения имеющихся методов лечения, поиска методов первичной и вторичной профилактики кровотечений, позволяющих улучшить результаты лечения данной патологии, в целом. Нет единой точки зрения и касательно выработки показаний к ЭЛ для профилактики первичного кровотечения из ВРВП. Возможно это связано с применением ЭЛ для групп больных с отличающимися функциональными показателями печени, этиологией синдрома портальной гипертензии, наличием разнообразных схем лечения пациентов в плановом и экстренном порядке.

ЭЛ в качестве профилактики рецидива кровотечений из ВРВП, возможно, позволит снизить количество рецидивов кровотечений и летальность, а также улучшить качество жизни данной группы больных. Эта проблема, безусловно, требует дальнейшего обсуждения и исследования.

## Литература

1. *Ахмедов С.М.* Хирургическое лечение и профилактика кровотечений из варикозно расширенных вен пищевода у больных циррозом печени / С.М. Ахмедов // Проблемы гастроэнтерологии. 2012. № 3–4. С. 82–88.
2. *Беззозов Х.С.* Непосредственные результаты применения сочетанных операций в профилактике гастроэзофагеальных кровотечений при портальной гипертензии / Х.С. Беззозов, Р.А. Султангазиев, А.З. Шайбеков // Вестник КРСУ. 2013. Т. 13. № 1. С. 99–102.
3. *Борисов А.Е.* Цирроз печени и портальная гипертензия / А.Е. Борисов, В.А. Кашенко. СПб., 2009. С. 6.
4. *Борисов А.Е.* Эндоскопическая склеротерапия и лигирование варикозно расширенных вен пищевода и кардии / А.Е. Борисов [и др.] // Хирургия. 2002. № 8. С. 36–38.
5. *Винокуров М.М.* Варикозное расширение вен пищевода и желудка при портальной гипертензии. Эндоскопические методы остановки и профилактики кровотечений / М.М. Винокуров [и др.] // Фундаментальные исследования. 2013. № 7. С. 281–285.
6. *Габриэль С.А.* Эндоскопическое лигирование как метод лечения и профилактики кровотечений из варикозно расширенных вен пищевода / С.А. Габриэль, А.Я. Гучетль, В.М. Дурлештер [и др.] // Хирургия. Журнал им. Н.И. Пирогова. 2017. № 2. С. 59–63.
7. *Гарбузенко Д.В.* Кровотечения из варикозно расширенных вен пищевода и желудка у больных циррозом печени: патогенез, профилактика, лечение: метод. пособие / Д.В. Гарбузенко. Челябинск, 2004. 62 с.
8. *Мошарова А.А.* Лечение и профилактика кровотечения из варикозно расширенных вен пищевода / А.А. Мошарова, А.Л. Верткин // Неотложная терапия. 2012. № 1–2. С. 12–19.
9. *Патрушев Н.Б.* Консервативное лечение больных с варикозно расширенными венами пищевода при циррозе печени /

- Н.Б. Патрушев, И.О. Ковязина, Л.Б. Лазебник // Экспериментальная и клиническая гастроэнтерология. 2011. № 11. С. 40–45.
10. *Дибиров М.Д.* Этапное лечение и профилактика рецидива кровотечения из варикозно расширенных вен пищевода при портальной гипертензии в стационарах Скорой помощи / М.Д. Дибиров [и др.] // Хирургия в гастроэнтерологии. 2014. № 6 (10). С. 8–11.
  11. *Ерамишанцев А.К.* Кровотечение из варикозно расширенных вен пищевода и желудка: диагностика, лечебная тактика / А.К. Ерамишанцев, Е.А. Киценко, А.Г. Шерцингер [и др.] // Анналы хирургической гепатологии. 2006. Т. 11. № 2. С. 105–110.
  12. *Ерамишанцев А.К.* Портальная гипертензия / А.К. Ерамишанцев, А.Г. Шерцингер, Е.А. Киценко // Клиническая хирургия. Национальное руководство. М., 2009. Т. 11. С. 626–665.
  13. *Ерамишанцев А.К.* Эндоскопическое склерозирование варикозно расширенных вен пищевода и желудка у больных портальной гипертензией / А.К. Ерамишанцев [и др.] // Анналы хирургической гепатологии. 1998. Т. 3. № 2. С. 30–38.
  14. *Жигалова С.Б.* Эндоскопические технологии в лечении и профилактике кровотечений из варикозно расширенных вен пищевода и желудка у больных с портальной гипертензией: автореф. дис. ... д-ра мед. наук / С.Б. Жигалова. М., 2011. 48 с.
  15. *Грубник Ю.В.* Эмболизация селезеночной артерии в лечении осложненных портальной гипертензии / Ю.В. Грубник [и др.] // Вестник неотложной и восстановительной медицины. 2010. Т. 11. № 4. С. 418–420.
  16. *Каменских Е.Д.* Профилактика кровотечений из варикозно расширенных вен пищевода при циррозе печени: автореф. дис. ... канд. мед. наук / Е.Д. Каменских. Пермь, 2011. 24 с.
  17. *Кащенко В.А.* Эндоскопические методы профилактики и лечения кровотечений портального генеза / В.А. Кащенко [и др.] // Вестник хирургии им. И.И. Грекова. 2001. № 2. С. 22–25.
  18. *Мансуров Х.Х.* Портальная гипертензия и заболевания сосудов печени / Х.Х. Мансуров. Душанбе, 2005. 135 с.
  19. *Мансуров Х.Х.* Портальная гипертензия: патофизиология, классификация, диагностика и тактика ведения больных / Х.Х. Мансуров // РЖГГК. 1997. Т. 7. № 3. С. 69–72.
  20. *Lunderquist A.* Transhepatic catheterization and obliteration of the coronary vein in patients with portal hypertension and esophageal varices / A. Lunderquist, J. Vang // N. Engl. J. Med. 1975. V. 291. P. 646–649.
  21. *Mendez G.* Gastrointestinal varices: percutaneous transhepatic therapeutic embolization in 54 patients / G. Mendez, E. Russell // Am. J. Surg. 1980. V. 135. P. 1045–1050.
  22. *Пацнора М.Д.* Хирургия портальной гипертензии. Ташкент: Медицина, 1984. 139 с.
  23. *Рыжков В.К.* Эндоваскулярное внутривенное портокавальное шунтирование / В.К. Рыжков [и др.] // Хирургия. 2002. № 6. С. 34–37.
  24. *Шамиров Х.Г.* Эндоскопические способы остановки кровотечения из варикозно расширенных вен пищевода портального генеза: автореф. дис. ... канд. мед. наук / Х.Г. Шамиров. Душанбе, 2017. С. 20.
  25. *Augustin S.* Acute esophageal variceal bleeding: current strategies and new perspectives / S. Augustin, A. Gonzales, J. Genesca // World J. Hepatol. 2010. V. 2. № 7. P. 261–274.
  26. *Becq A.* Transjugular intrahepatic portosystemic shunt as bridge-to-surgery in refractory gastric antral vascular ectasia / A. Becq [et al.] // World J. Gastroenterol. 2015. V. 21. № 18. P. 5749–5750.
  27. *Bizid S.* Outcomes of endoscopic gluing with cyanoacrylate glue of bleeding gastric varices / S. Bizid [et al.] // Hepatobiliary Pancreat. Dis. Int. 2015. V. 14. № 3. P. 276–80.
  28. *Bosch J.* Portal hypertension and gastrointestinal bleeding / J. Bosch [et al.] // Semin liver Dis. 2008. V. 28. P. 3–25.

29. *Clarke D.L.* Octreotide lowers gastric mucosal blood flow in normal and portal hypertensive stomachs / D.L. Clarke, A. McKune, S.R. Thomson // *Surg. Endoscopy*. 2003. № 17. P. 1570–1572.
30. *D'Amico G.* Emergency sclerotherapy versus vasoactive drugs for bleeding oesophageal varices in cirrhotic patients / G. D'Amico [et al.] // *Tunis Med*. 2013. V. 91. № 5. P. 346–51.
31. *De Franchis R.* Revising consensus in portal hypertension: report of the Baveno V consensus workshop on methodology of diagnosis and therapy in portal hypertension // *J Hepatol*. 2010; 53: 762–768.
32. *Escorsell A.* Self-Expandable Metal Stents in the Treatment of Acute Esophageal Variceal Bleeding / Angels Escorsell and Jaime Bosch // *Gastroenterology Research and Practice Volume*. 2011. V 5. 7. P. 152–158.
33. *Garcia-Pagan J.C.* Early use of TIPS in patients with cirrhosis and variceal bleeding / J.C. Garcia-Pagan [et al.] // *N. Engl. J. Med*. 2010. V. 362. № 25. P. 2370–9.
34. *Zehetner J.* Results of a new method to stop acute bleeding from esophageal varices: implantation of a self-expanding stent / J. Zehetner, A. Shamiyeh, W. Wayand, R. Hubmann // *SurgEndosc*. 2008; 22, 11: 2149–2152.
35. *Paquet K.J.* Endoscopic paravariceal injecton sclerotherapy of the esophagus-indications, technique, complications, results of a period of nealy 14 years / K.J. Paquet // *Gastrointest. Endosc*. 1983. V. 29. P. 310–317.
36. *Prachayakul V.* Factors influencing clinical outcomes of Hitoacryl glue injection-treated gastric variceal hemorrhage / V. Prachayakul [et al.] // *World J. Gastroenterol*. 2013. V. 19. № 15. P. 2379–2387.
37. *Palmaz J.C.* Expandable intrahepatik portacaval shunt stents: early experience in the dog / J.C. Palmaz [et al.] // *Am. J. Surg*. 1985. V. 162. P. 821–825.
38. *Sarin S.K.* Comparison of endoscopic ligation and propranolol for the primary prevention of variceal bleeding / S.K. Sarin [et al.] // *N. Engl. J. Med*. 1999. V. 340. № 13. P. 988–993.