

УДК [616.831-005.4-092:615.015](23.03)]

ВЛИЯНИЕ ГЛИБЕНКЛАМИДА НА ГИСТОФИЗИОЛОГИЮ МОЗЖЕЧКА И СОСУДИСТОГО СПЛЕТЕНИЯ IV ЖЕЛУДОЧКА ПРИ ИШЕМИИ ГОЛОВНОГО МОЗГА

Д.З. Жанузак, М.С. Шувалова

Установлены механизмы действия глибенкламида на ремоделирование гистофизиологии мозжечка и сосудистого сплетения IV желудочка при ишемии головного мозга (ИГМ) после билатеральной окклюзии общих сонных артерий у крыс. Показана разная степень реакции древних, старых и новых структур мозжечка на ИГМ без и с применением глибенкламида. Отмечено положительное действие препарата на ремоделирование сосудистого сплетения IV желудочка, клеточного состава и микроциркуляторного русла мозжечка.

Ключевые слова: глибенкламид; ишемия головного мозга; гистофизиология мозжечка и сосудистого сплетения IV желудочка головного мозга.

БАШ МЭЭНИН ИШЕМИЯСЫНДА КАРАКУШ МЭЭНИН ГИСТОФИЗИОЛОГИЯСЫНА ЖАНА IV КАРЫНЧАНЫН КАН ТАМЫРЛАРЫНЫН ТҮЙҮЛҮП КАЛЫШЫНА ГЛИБЕНКЛАМИДДИН ТИЙГИЗГЕН ТААСИРИ

Д.З. Жанузак, М.С. Шувалова

Бул макалада келемиштердин уйку артериясынын эки тараптуу окклюзиясынан кийин каракуш мээнин гистофизиологиясын жана IV карынчанын кан тамырларынын түйүлүп калышын кайра моделдөөгө глибенкламиддин таасир тийгизүү механизмдери белгиленген. Глибенкламидди колдонгондо жана колдонбогондо мээ ишемиясына каракуш мээнин байыркы, эски жаңы түзүмдөрүнүн ар кандай деңгээлдеги реакциялары көрсөтүлгөн. Бул препараттын IV карынчанын кан тамырларынын түйүлүп калышын кайра моделдөөгө, каракуш мээнин клеткалык курамына жана микроциркуляциясына оң таасирин тийгизгени белгиленген.

Түйүндүү сөздөр: глибенкламид; баш мээнин ишемиясы; каракуш мээнин гистофизиологиясы жана IV карынчанын кан тамырларынын түйүлүп калышы.

INFLUENCE OF GLIBENCLAMIDE ON CEREBRAL AND VASCULAR PLEXUS OF THE IV VENTRICLE IN CEREBRAL ISCHEMIA

D.Z. Zhanuzakov, M.S. Shuvalova

The mechanisms of the action of glibenclamide on remodeling of the histophysiology of the cerebellum and the choroid plexus of the IV ventricle during cerebral ischemia after bilateral occlusion of the common carotid arteries in rats are established. It is shown a different degree of reaction of ancient, old and new structures of the cerebellum to cerebral ischemia without and using glibenclamide. A positive effect of the drug on remodeling of the vascular plexus of the IV ventricle, cellular composition and cerebellar microvasculature was noted.

Keywords: glibenclamide; cerebral ischemia; histophysiology of the cerebellum and vascular plexus of the fourth ventricle of the brain.

Актуальность. Несмотря на то, что глибенкламид с 1969 г. во всем мире широко применяется для лечения сахарного диабета 2-го типа, а с 2001 г. – для профилактики отека головного мозга при патологических состояниях и оперативных вмешательствах [1–3], влияние препарата на ремоделирование гистофизиологии мозжечка

и сосудистых сплетений желудочков не привлекало внимание исследователей. Впервые такие исследования проводятся в лаборатории экспериментального моделирования патологических процессов КРСУ под руководством академика Международной академии традиционной и экспериментальной медицины при Минздраве Кыргызской Республики

Ю.Х.-М. Шидакова в рамках проекта 2.3.3 «Высокогорная травматология: лечение и профилактика осложнений» согласно программе развития Кыргызско-Российского Славянского Университета. Одной из поставленных перед нами задач данного проекта является изучение состояния мозжечка и сосудистых сплетений желудочков головного мозга при патологических состояниях и оперативных вмешательствах.

Целью настоящего сообщения является изложение результатов изучения влияния глибенкламида на ремоделирование мозжечка и сосудистого сплетения IV желудочка при ишемии головного мозга.

Материалы и методы. Объектом исследования послужили мозжечок и сосудистое сплетение IV желудочка головного мозга белых беспородных лабораторных крыс-самцов массой 270–310 г, которые составили три группы: 1-я – здоровые животные, 2-я – животные с ИГМ, 3-я – животные с ИГМ и ее коррекцией глибенкламидом. ИГМ моделировали билатеральной окклюзией общих сонных артерий под общим наркозом (Калипсол – 0,6 мл в/м). Через 1 час после перевязки сонных артерий животным 3-й группы вводили заранее приготовленный препарат Глибенкламид (микроионизируемая форма) в дозе 0,5 мл *per os*. Через трое суток животные выводились из эксперимента путем передозировки хлороформа. Содержание, экспериментальные вмешательства осуществлялись согласно «Правилам лабораторной практики в Российской Федерации» (Приказ МЗ РФ от 19 июля 2003 года № 267). Для изготовления просветленных препаратов и изучения ангиоархитектоники мозжечка и сосудистого сплетения IV желудочка кровеносные сосуды части животных инъецировались взвесью черной туши на 10%-м нейтральном формалине в разведении 1:4. Другая часть животных такой процедуре не подвергалась. Череп крысы оголялся путем удаления мягких тканей и на одни сутки погружался в раствор нейтрального 10%-го формалина. В последующем проводился забор материала для изготовления гистологических срезов толщиной 5–7 мкм, которые окрашивались гематоксилин-эозином и по Ван-Гизону. Препараты изучались под световым микроскопом Olympus Vx40 (Япония) с одновременной серийной фотосъемкой и протоколированием.

Результаты и обсуждение. Фило- и онтогенез мозжечка и сосудистого сплетения IV желудочка головного мозга нас интересуют в связи с тем, что реактивность древних, старых и новых компонентов мозжечка обладают разной степенью реактивности. Мозжечок является составной частью центральной нервной системы всех позвоночных

и представляет собой орган равновесия и координации движения, поэтому степень его развития варьирует у представителей различных, не только классов и семейств, но даже и родов животных. В любом случае существует несомненная зависимость между степенью развития мозжечка и образом жизни животного [4, 5]. Усложнение структурной организации мозжечка в ходе исторического развития сопровождается существенными перестройками его отделов, отдельных слоев, формированием коры, дифференцировкой клеточных структур, внутримозжечковых ядер [5].

В онтогенезе мозжечок развивается из дорзальной стенки заднего мозга [4–6]. Сначала развивается древний, затем старый, а после рождения, в основном, новый мозжечок. Рост мозжечка опережает рост головного мозга [5, 6].

Параллельно с развитием мозжечка развиваются IV желудочек и его сосудистое сплетение. Формирование сосудистого сплетения IV желудочка у млекопитающих заканчивается к 4–5-й неделе внутриутробного развития, то есть в период формирования древних и старых структур мозжечка. Его развитие происходит по стандартному механизму: передний отдел мозговой трубки формирует 3 мозговых пузыря с их полостями. Стенка этих полостей образована слоем эпендимальных клеток. Растущие к эпендиме кровеносные сосуды мягкой оболочки отжимают ее в полость пузыря, образуя складки эпендимы, в которые встраивается сосудистое сплетение.

Гистофизиология мозжечка и сосудистого сплетения IV желудочка у здоровой крысы. Мозжечок крысы расположен в задней части черепа на дорзальной поверхности ствола мозга [4–6]. Его масса относительно головного мозга составляет 12 %, при том, что последний у взрослых половозрелых крыс достигает 1,9–2,8 г [6].

В мозжечке выделяют кору и белое вещество. Кора мозжечка состоит из трех слоев: молекулярного, ганглионарного и зернистого (таблица 1, рисунок 1). Молекулярный слой содержит корзинчатые и звездчатые клетки (см. рисунок 1). Корзинчатые клетки располагаются преимущественно во внутренней трети молекулярного слоя. Длинные аксоны корзинчатых клеток многочисленными коллатеральными образуют вокруг клеток Пуркинье корзинки. Одна корзинчатая клетка может установить 240 контактов с клетками Пуркинье.

Звездчатые клетки распределены снаружи от корзинчатых клеток и подразделяются на мелкие и крупные клетки. Мелкие звездчатые клетки снабжены тонкими короткими дендритами аксонами, образующими синапсы на дендритах клеток Пуркинье. Крупные звездчатые клетки содержат разветвленные

Таблица 1 – Слои и клетки коры мозжечка крысы в норме

№ п/п	Слои	Клетки		Дендриты	Аксоны
I	Молекулярный	Корзинчатые		Тонкие, длинные, расположены поперечно извилине. Образуют синапсы с аксонами клеток-зерен	Длинные, идут поперечно извилине, параллельно поверхности над грушевидными нейронами и участвуют в формировании корзинок нервных волокон. Их активность вызывает торможение активности грушевидных нейронов
		звездчатые	Мелкие	Мелкие, короткие, образуют синапсы с аксонами клеток-зерен	Слабо разветвлены, образуют синапсы на дендритах грушевидных клеток и передают тормозные импульсы
			Крупные	Длинные, сильно разветвлены	Длинные, сильно разветвлены, образуют синапсы с дендритами грушевидных нейронов, входят в состав корзинок, передают тормозные импульсы
II	Ганглионарный	Грушевидные клетки Пуркинье		Характеризуются развитым ветвлением, расположены перпендикулярно извилине мозжечка, пронизывают насквозь молекулярный слой. Образуют синапсы с аксонами клеток-зерен	Своими коллатералами иннервируют соседние клетки Пуркинье и направляются к ядрам клеток мозжечка. Каждый аксон иннервирует 1000 нейронов мозжечка. Клетки Пуркинье в качестве нейрона-трансммиттера используют ГАМК и осуществляют ингибирующую иннервацию
III	Зернистый	Клетки-зерна		Короткие, образуют синаптическую связь с нервными окончаниями, входят в состав возбуждающих афферентных (моховидных) волокон	Тонкие, немиелинизированные, проходят в молекулярном слое. Т-образно делятся на 2 ветви. Локализованы вдоль извилин мозжечка. Образуют синапсы с дендритами грушевидных, корзинчатых и звездчатых нейронов
	Аппарат Гольджи	С короткими аксонами		Усиленно разветвлены, локализованы в молекулярном слое. Образуют синаптические связи с аксонами клеток-зерен	Короткие, идут к клубочкам мозжечка и заканчиваются синапсами клеток-зерен. Возбуждение звездчатых нейронов блокирует импульсы, поступающие по моховидным волокнам
		С длинными аксонами		Обильно ветвятся в зернистом слое и переходят в белое вещество. Обеспечивают связь между различными областями коры мозжечка	Обильно ветвятся в зернистом слое и переходят в белое вещество
	Веретеновидные горизонтальные			Длинные, горизонтальные, заканчиваются в ганглионарном слое	Дают коллатерали в зернистый слой и уходят в белое вещество

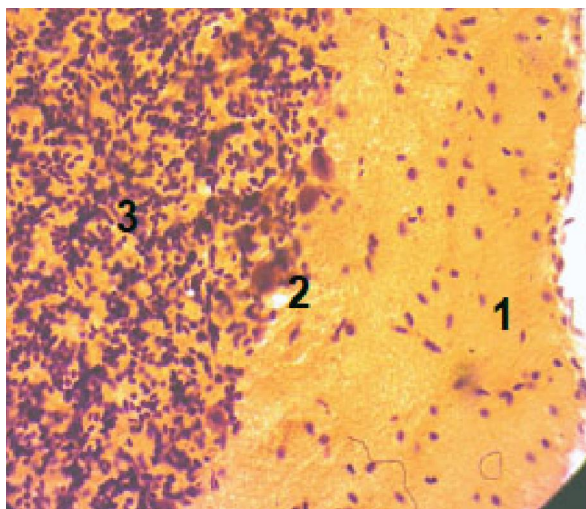


Рисунок (микрофото) 1 – Кортиковое вещество здоровой крысы: 1 – молекулярный слой; 2 – ганглионарный слой; 3 – зернистый слой. Заливка в парафин, × 400

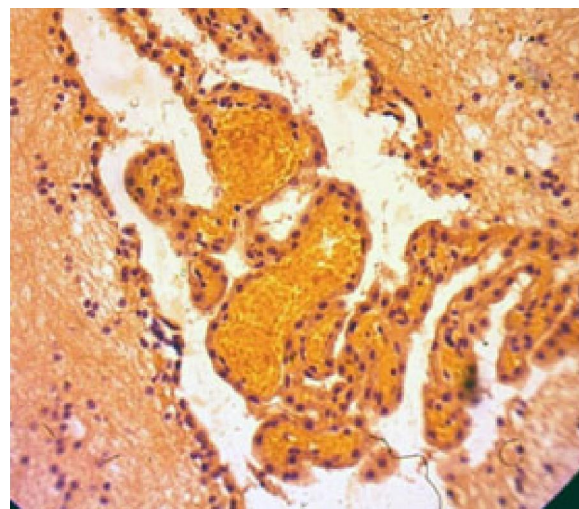


Рисунок (микрофото) 2 – Сосудистое сплетение IV желудочка головного мозга здоровой крысы. Заливка в парафин, × 400

дендриты и аксоны. Аксоны крупных звездчатых клеток участвуют в образовании корзинок.

В целом, корзинчатые и звездчатые клетки молекулярного слоя формируют единую систему вставочных нейронов, передающих тормозные нервные импульсы на дендриты и тела клеток Пуркинье.

Ганглионарный слой состоит из одного слоя эфферентных корзинчатых клеток, называемых также грушевидными клетками (ГК). Корзинчатые клетки своими дендритами пронизывают весь молекулярный слой, а их аксоны достигают ядер мозжечка и иннервируют около 1000 нейронов. Эти клетки имеют огромное количество синаптических взаимосвязей и являются основными структурными элементами, обеспечивающими функционирование мозжечка.

Зернистый слой содержит три вида клеток: клетки-зерна, большие звездчатые нейроны, веретеновидные горизонтальные клетки.

Клетки-зерна являются самыми маленькими из многочисленных нейронов мозга, которые своими дендритами вступают в синаптическую связь с окончаниями моховидных волокон и образуют клубочки мозжечка. Возбуждение с моховидных волокон передается на клетки Пуркинье.

Тормозные большие звездчатые нейроны мозжечка делятся на клетки с короткими и клетки с длинными аксонами.

Разветвленные дендриты клеток с короткими аксонами в молекулярном слое образуют синапсы с аксонами клеток-зерен, а аксоны направляются в зернистый слой к клубочкам мозжечка.

Звездчатые нейроны с длинными аксонами достигают белого вещества мозжечка.

Веретеновидные горизонтальные клетки разделены дендритами, заканчивающимися в ганглионарном и зернистом слоях, а аксоны дают коллатерали в зернистый слой и уходят в белое вещество.

Глиальные клетки мозжечка представлены волокнистыми и плазматическими астроцитами и глиальными макрофагами.

Сосудистое сплетение IV желудочка имеет стереотипное происхождение и строение. Гистологически сосудистое сплетение IV желудочка головного мозга крысы состоит из выростов соединительно-тканной основы, покрытых кубическим эпителием с включениями микроциркуляторного русла, главным образом, капилляров (рисунок 2).

Ремоделирование мозжечка и сосудистого сплетения IV желудочка головного мозга крыс с ишемией головного мозга. Согласно литературным источникам и собственным данным, мозжечок и сосудистое сплетение IV желудочка головного мозга обильно кровоснабжаются за счет мозжечковых артерий, являющихся продолжением позвоночной артерии. Ветви мозжечковых артерий проходят по верхним извилинам, по пути отдавая ответвления в борозды мозжечка. Отсюда можно предположить, что отключение кровотока по каротидной системе путем билатеральной окклюзии общих сонных артерий существенно не отразится на кровоснабжении и структурной организации названных образований. Однако результаты исследований показывают обратное.

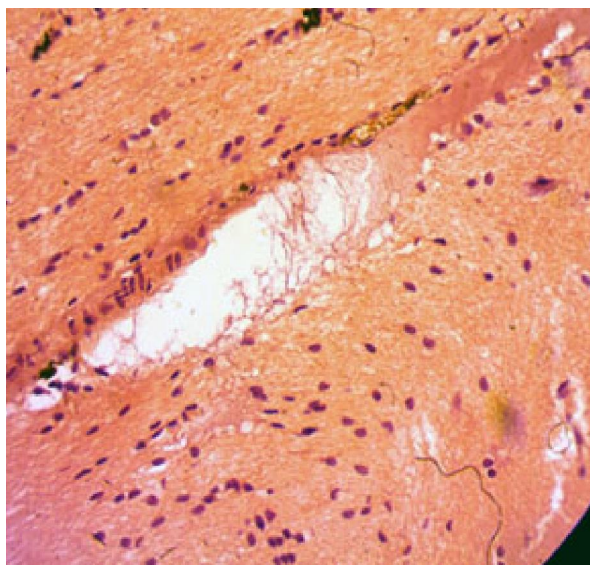


Рисунок (микрофото) 3 – Кора мозжечка здоровой крысы при ишемии головного мозга (описание в тексте). Заливка в парафин, $\times 400$

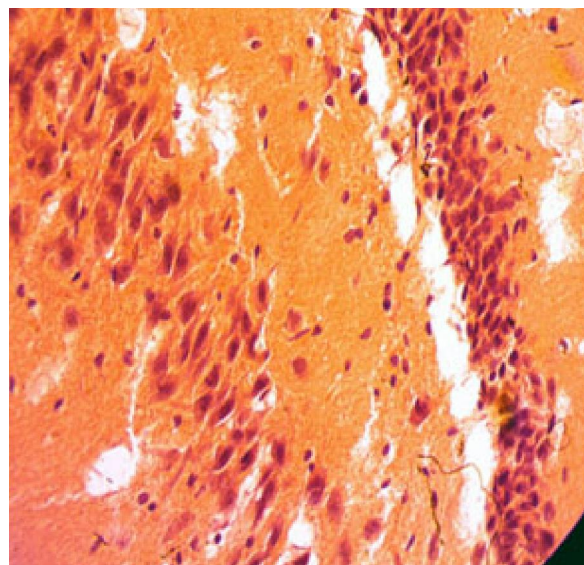


Рисунок (микрофото) 4 – Кора мозжечка крысы с ишемией головного мозга (описание в тексте). Заливка в парафин, $\times 400$

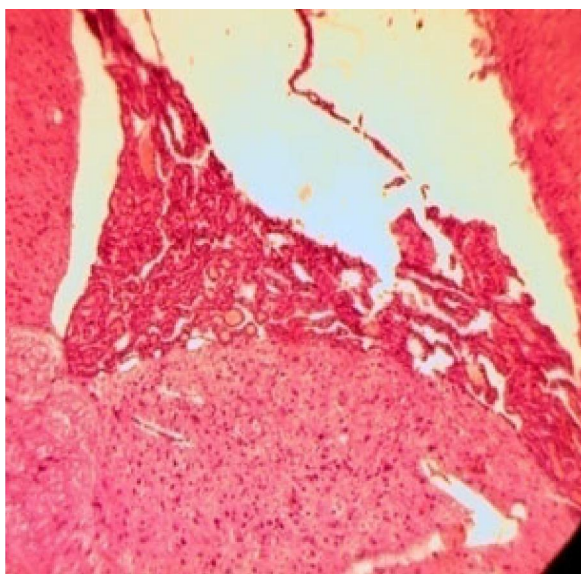


Рисунок (микрофото) 5 – Сосудистое сплетение IV желудочка головного мозга крысы при ишемии головного мозга (описание в тексте). Заливка в парафин, $\times 400$

Так, билатеральная окклюзия общих сонных артерий сопровождается спазмом артериальных ветвей, вплоть до их обтурации. В венах отмечены плазморрагия сосудистой стенки и паравазального окружения. Наблюдается формирование сгустка, от которого отходят нити, прикрепляющиеся к сосудистой стенке. Выше этого сгустка наблюдается остановка форменных элементов крови и адгезия эритроцитов (рисунок 3). Артерии и вены равномерно заполнены цельной кровью. Метаморфозы на уровне артерий и вен сопрягаются с ремоделированием капиллярного русла мозжечка и сосудистого сплетения IV желудочка головного мозга. У здоровых животных первое место по капилляризации занимают клетки Пуркинье, последнее – клетки-зерна, среднее – клетки Гольджи и корзинчатые клетки. Васкуляризация крупных нейронов коры мозжечка осуществляется собственными капиллярами, близко подходящими к телу клетки, тогда как обеспечение зернистых нейронов носит диффузный характер [4]. При ИГМ степень капилляризации всех слоев коры мозжечка снижается. Это приводит к определенным изменениям клеток разных слоев коры мозжечка (рисунок 4).

В молекулярном слое отмечается гетеротопия корзинчатых и звездчатых клеток, в ганглионарном – снижение концентрации грушевидных клеток, в зернистом – разряжение клеточных элементов. Вокруг очагов размягчения в молекулярном слое наблюдается скопление клеток нейроглии.

Изменение МЦР сосудистого сплетения на 3-и сутки характеризуется застоем крови, нарушением сосудистой проницаемости, плазморрагией и отеком, признаками набухания клеток эндотелия на фоне периваскулярного отека нервной ткани. По данным литературы, на поздних сроках обнаруживаются вновь образованные капилляры, отмечаются процессы перестройки капиллярной сети в виде запустевания и склероза отдельных микрососудов [7]. Отмечается относительно плотное прилегание отдельных петель кровеносных сосудов между собой с явлениями дезорганизации. Вокруг сосудистых петель фиксируется инфильтрация. Отмечается чередование ишемизированных участков головного мозга с участками инфильтрации. Также заметно сужение уносящих и приносящих сосудов сплетения, что, вероятно, объясняется задержкой жидкости. Вещество мозга уплотнено, плотно прилегает к желудочкам и нафаршировано фиолетового цвета структурами. Местами отмечается склерозирование ткани мозга (рисунок 5).

На апикальной поверхности эпителиальных клеток микроворсинки и реснички несколько расширены и начинают напоминать пузыри, количество их уменьшено. Базальная мембрана

эпителиоцитов неравномерно утолщена. Мембрана сосудов разволокнена, имеет неравномерную толщину и очаговые изменения.

Реакция нейронов головного мозга проявилась очаговым хроматолизом единичных пирамидных клеток и набуханием аксонов. Макроглиальная реакция нервной ткани незначительна и проявляется отеком периадвентикулярных астроцитов, с резким сужением просвета артериол. Отмечается рост количества олигодендроглиоцитов и протоплазматических астроцитов. Реактивные изменения макроглии нарастают, достигая максимума на поздних сроках [7]. Реактивные изменения астроцитов проявляются признаками цитотоксического отека, повреждающего белки промежуточных филаментов в телах, отростках и периваскулярных глиальных мембранах. Концентрация тел астроцитов вблизи кровеносных капилляров составляет адаптационный механизм и является условием выживания клеток при ограничении кровотока в головном мозгу.

Ремоделирование мозжечка и сосудистого сплетения IV желудочка головного мозга крыс с ИГМ на фоне применения глибенкламида. Глибенкламид модифицирует, но не устраняет изменения в мозжечке при ишемии головного мозга. Спазм артериальных ветвей разного калибра усиливается, что отчетливо видно как на поперечных, так и на продольных срезах сосудов. На продольных срезах отмечается сжатие сосудистой стенки вплоть до полного перекрытия просвета артериальных ветвей. В венах содержится гравитационно расслоенная кровь, плазма без форменных элементов. Вокруг таких сосудов локализуются участки размягчения мозжечка и активация нейроглии. Молекулярный слой коры мозжечка характеризуется разряжением клеточного состава, появлением здесь мигрировавших клеток зернистого слоя. В результате грушевидные клетки Пуркинье располагаются среди клеток молекулярного и зернистого слоев в два, три ряда. На этих участках в зернистом слое отмечается снижение концентрации клеточного состава. На других участках грушевидные клетки располагаются, как обычно, в один ряд. В этом случае одни из них выглядят набухшими со слабо различимыми ядрами, другие – сморщены, уменьшены в размерах. Эктопии зернистого слоя в сторону молекулярного слоя не наблюдается. Отмечается рост числа островков мозжечка в зернистом слое. Чаще встречаются астроциты во всех слоях коры мозжечка.

Коррекция глибенкламидом по-своему отражается на состоянии сосудистого сплетения IV желудочка головного мозга. При этом кровеносные сосуды мягкой мозговой оболочки характеризуются

нарушением целостности эндотелиального покрова на отдельных участках, с явлениями адгезии эритроцитов, что может быть связано с повышенным давлением на стенки артериол (кровоснабжение из системы позвоночных артерий). Так, гиперемия кровеносных сосудов сплетения (несмотря на ишемию головного мозга, вызванную двухсторонней окклюзией сонных артерий) визуализируется в зоне кровоснабжения задней мозговой артерии, здесь и артериолы и капилляры заполнены кровью. Сосудистое сплетение здесь характеризуется плотно прилежащими ворсинками, а в просвете сосудов отмечаются явления капиллярного гематокрита с точечными плазморрагиями. Ядра мышечной оболочки вытянутой формы.

Другие же артериолы, получающие кровь из системы сонных артерий, напротив, дистоничные, имеют суженый просвет, местами спавшийся, с начальными явлениями облитерации. Отмечается запустевание артериол, снижение оксигенации и транспорта нутриентов к тканям мозга вызовет ишемию, что подтверждается нашими снимками, в виде снижения прокрашивания тканей мозга.

В отдельных участках визуализируется паравазальный отек вещества головного мозга, при этом отмечается резкое набухание глиальных клеток.

На границе сосудистого сплетения и вещества мозга отмечается скопление лейкоцитов, макрофагов и лимфоидных клеток, что подтверждает наличие нейровоспаления.

Визуализируются выраженный отек и набухание клеток – астроцитов, что не противоречит литературным данным [5–8].

Визуализируется разрастание молодой соединительной ткани, кровеносные сосуды мозга определяются слабо.

Литература

1. *Шидаков Ю.Х.-М.* Влияние глибенкламида на ремоделирование почки при церебральной патологии в высокогорье / Ю.Х.-М. Шидаков, Г.И. Горохова, Н.В. Тимушкина, Л.Д. Даниярова // Вестник КРСУ. 2019. Т. 19. № 1. С. 106–111.
2. *Шувалова М.С.* Изменение морфологической картины сосудистого сплетения головного мозга крысы при церебральной ишемии в горах / М.С. Шувалова, А.С. Шаназаров // Вестник КРСУ. 2019. Т. 19. № 1. С. 112–116.
3. *Шувалова М.С.* Влияние фармакологической коррекции на состояние сосудистого сплетения головного мозга крыс, подвергшихся ишемии головного мозга в условиях высокогорья // Вестник КРСУ. 2019. Т. 19. № 1. С. 117–121.
4. *Орлянская Т.Я.* Пластичность нейронных популяций коры и подкорковых образований мозжечка в филогенезе позвоночных: морфоцитохимическое исследование: автореф. дис. ... д-ра биол. наук / Т.Я. Орлянская. Омск, 2004.
5. *Андреева Н.Г.* Эволюционная морфология нервной системы позвоночных / Н.Г. Андреева, Д.К. Обухов. М.: Лань, 1999. 384 с.
6. *Маркевич Н.А.* Сравнительно-анатомическое исследование морфометрических параметров черепа, головного мозга и мозжечка у беспородных белых крыс / Н.А. Маркевич, В.Ю. Калюжка, В.А. Плеханова // Science health 2013. Клинические и теоретические аспекты современной медицины: материалы V международной научной конференции (29 октября – 2 ноября 2013 г.). М.: РУДН, 2013. 199 с.
7. *Евсюков О.Ю.* Патоморфологические особенности головного мозга при моделировании алиментарного дефицита магния: дис. ... канд. мед. наук / О.Ю. Евсюков. Волгоград, 2013. 23 с.
8. *Simard J.M., Chen M., Tarasov K.V. et al.* Newly expressed SUR1-regulated NC(Ca-ATP) channel mediates cerebral edema after ischemic stroke // Nat. Med. 2006. Vol. 12. P. 433–440.