

УДК 612.396.7:616.36-002.16-92.9

## ВЛИЯНИЕ УГЛЕВОДНОЙ ДИЕТЫ НА КРОВЕНОСНОЕ РУСЛО И ПАРЕНХИМУ ПЕЧЕНИ

А.А. Омурзакова

Изучено моделирование кровеносного русла и паренхимы печени крыс, содержащихся на углеводной диете. Установлено, что кормление животных в течение месяца одним сахаром вызывает глубокие изменения печёночных и портальных долек и ацинусов Раппопорта. В паренхиме печени нарушается пространственная организация печеночных балок и синусоидальных капилляров. Развиваются углеводная и белковая дистрофия, вакуолизация цитоплазмы гепатоцитов и нарушение целостности ядер. В пределах портальной дольки, отмечаются склеротические изменения конечных ветвей печеночной артерии, воротной вены и желчных протоков. Наряду дистрофическими изменениями отмечаются регенеративные процессы, о чем свидетельствует большое количество диплоидных гепатоцитов.

*Ключевые слова:* углеводная диета; печень; дистрофия; склероз триады печени; нарушение архитектоники паренхимы.

---

## УГЛЕВОДДУК ДИЕТАНЫН КАН ТАМЫРЛАРГА ЖАНА БООР ПАРЕНХИМАСЫНА БОЛГОН ТААСИРИ

А.А. Омурзакова

Углеводдук диетада багылган келемиштердин боору жана кан тамырларынын модели изилденди. Бир ай бою кант менен багылган жаныбарлардын боорунда, порталдык бөлүмүндө жана Раппопорт ацинустарында терең өзгөрүүлөр жүрө тургандыгы аныкталды. Боор паренхимасында боордун бөлүгү жана синусоидалдык майда кан тамырлардын мейкиндик түзүлүшү бузулат. Углеводдук жана белокдук дистрофия, гепатоциттердин цитоплазмасынын вакуолдоштуруусу жүрүп, ядронун бүтүндүгүнүн бузулушу байкалат. Порталдык бөлүкчөлөр боюнча боор артериялардын акыркы бутактарында, кан тамырында, өттүн түтүкчөлөрүндө склероздук өзгөрүүлөр байкалат. Дистрофиялык өзгөрүүлөр менен бирге регенеративдик процесстер дагы байкалат, бул диплоидтик гепатоциттердин санынын көптүгүн мүнөздөйт.

*Түйүндүү сөздөр:* углевод диетасы; боор; боордун склероз триадасы; паренхиманын архитектоникасынын бузулушу.

---

## THE EFFECT OF CARBOHYDRATE DIET ON THE BLOODSTREAM AND LIVER PARENCHYMA

А.А. Omurzakova

Modeling of blood flow and liver parenchyma of rats on carbohydrate diet was studied. It was found that feeding animals for a month with one sugar causes profound changes in the hepatic and portal lobules and acinuses of Rappoport. The spatial organization of hepatic beams and sinusoidal capillaries are disturbed in the liver parenchyma. Develop carbohydrate and protein dystrophy, vacuolation of the cytoplasm of hepatocytes and violation of the integrity of the nuclei. Within the portal lobule, sclerotic changes in the terminal branches of the hepatic artery, portal vein, and bile ducts are noted. Along with dystrophic changes, there are regenerative processes, as evidenced by a large number of diploid hepatocytes.

*Keywords:* carbohydrate diet; liver; dystrophy; liver triad sclerosis; violation of parenchymal architectonics.

**Введение.** В связи с изменением качества и характера питания населения возникает множество проблем со здоровьем. Одним из факторов,

вызывающих существенные изменения в органах, в том числе и в печени, является углеводная диета. Несмотря на это, для воспроизведения

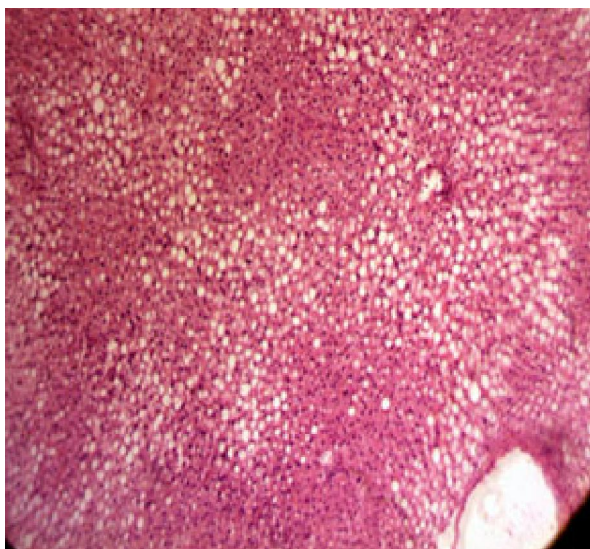


Рисунок (микрофото) 1 – На 30-й день границы между печеночными дольками не выявляются, отмечается сдавление синусоидов печеночными клетками, и типичное радиальное расположение печеночных балок и синусоидов вокруг центральной вены нарушается. Заливка в парафин,  $\times 400$

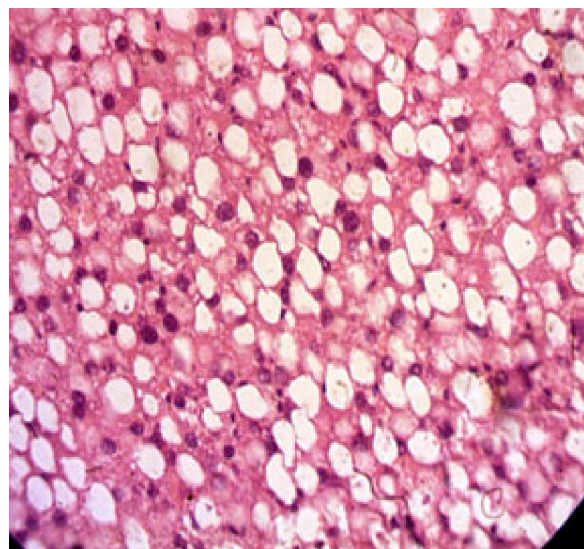


Рисунок (микрофото) 2 – Паренхима печени крысы на 30-е сутки, кормление исключительно сахаром. Наблюдается углеводная дистрофия печени. Большинство гепатоцитов выглядят оптически пустыми (заполнены прозрачным веществом). Другие гепатоциты увеличились в размере, содержат гипертрофированные либо двуядерные ядра. Заливка в парафин,  $\times 400$

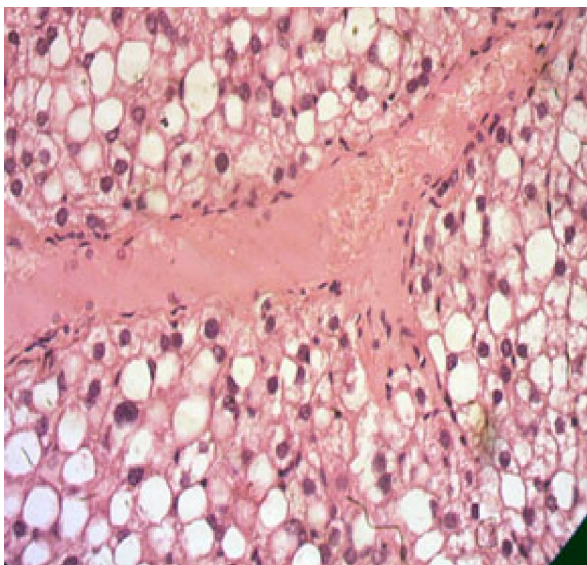


Рисунок (микрофото) 3 – Портальная область печени крысы на 30-е сутки, кормление исключительно сахаром. Отмечается склерозирование стенки портального русла печеночной артерии и желчного протока. Многие гепатоциты выглядят оптически пустыми, среди которых имеются печеночные клетки с ядрами, конденсированными хроматинами. Отмечается наличие коллагеновой и фибриллярной структуры. Заливка в парафин,  $\times 400$

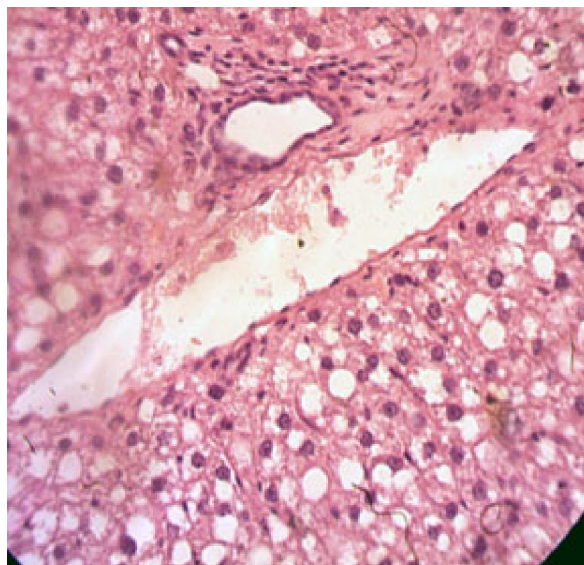


Рисунок (микрофото) 4 – Внутрипечёночные ветви портальной вены резко расширены, содержат гравитационно расслоенную кровь. Эндотелиальный покров местами разрушен. Окружающая паренхима органа находится в состоянии вакуольной дистрофии. Заливка в парафин,  $\times 400$

экспериментальной патологии используются токсические соединения. Так, для моделирования токсико-алиментарного цирроза печени внутрибрюшинно вводят тетрахлорметан в виде 50%-го раствора на оливковом масле из расчета 1 мл на 1 кг массы тела 2 раза [1]. Другие исследователи внутрибрюшинно вводили 2 гепатотропных яда (50%-й раствор тетрахлорметана из расчета 0,5 мл на кг массы тела два раза в неделю, с добавлением в рацион питания тугоплавных жиров – 15 г топленого свиного сала и 5%-й раствор этилового спирта) [2].

Другие авторы моделировали цирроз печени путем длительного интрагастрального введения с помощью зонда 40%-го масляного раствора четырёххлористого углерода (CCl<sub>4</sub>) в дозе 0,2 мл/100 г массы животного два раза в неделю в утренние часы, за 4 часа до кормления. Параллельно с этим вместо воды в качестве питья крысы получали 5%-й раствор этанола в течение 19 недель [3]. Алиментарное ожирение печени было получено добавлением к стандартному лабораторному рациону пищевых жиров животного происхождения в течение 3-х месяцев [4].

Воспроизведение патологических состояний печени путем введения химических, токсических соединений не совсем отвечает клиническому оригиналу. В лаборатории экспериментального моделирования патологических процессов КРСУ (зав. – академик МАТИЭМ МЗ КР Ю.Х.-М. Шидаков) алиментарные заболевания создаются в эксперименте при неправильном, несбалансированном кормлении животных натуральными продуктами (сахар).

**Целью** наших исследований явилось установление ремоделирования кровеносного русла и паренхимы печени в результате кормления крыс исключительно углеводной диетой.

**Материалы и методы.** Работа выполнена на крысах-самцах весом 200–250 г, которых в течение месяца кормили исключительно сахаром. На 20–30-е сутки крыс выводили из эксперимента. Исследования проводились с соблюдением принципов гуманности, изложенных в директивах Европейского сообщества (86/609/ЕЕС) и Хельсинской декларации и в соответствии с требованиями правил проведения работ с использованием экспериментальных животных.

Кусочки печени фиксировали в 10%-м растворе формалина и изготавливали гистологические срезы 5–7 мкм, которые окрашивали гематоксилин-эозином и изучали под микроскопом Olympus Vx40. Одновременно производили фотосъемку и характеристику обнаруженных изменений.

**Результаты.** При обзорном рассмотрении препаратов наблюдается исчезновение границ между печеночными и портальными дольками, а также ацинусов Раппопорта. В печеночных дольках нарушается типичное радиарное расположение печеночных балок, состоящих из гепатоцитов. Из-за набухания гепатоцитов синусоиды печени сдавливаются и не обнаруживаются под микроскопом. В результате создается картина хаотичного распределения гепатоцитов, находящихся на разных стадиях повреждения (рисунок 1).

Большинство гепатоцитов находится в состоянии углеводной дистрофии, наряду с которыми обнаруживаются очаги диспротеиноза и липидоза. В любом случае гепатоциты характеризуются просветлением цитоплазмы и ядра с разной степенью повреждения (рисунок 2).

Многие печеночные клетки превращаются в вакуоли, заполненные прозрачной жидкостью. Развивается вакуольная дистрофия, перемежающаяся с зернистой дистрофией. На этом фоне отмечается формирование очагов фиброза и склеротических изменений печеночной паренхимы (рисунок 3).

Наряду с пертурбацией паренхимы наблюдается склерозирование стенки кровеносных сосудов артериального и венозного звена, а также желчных протоков. В процессе развития склероза дифференциация элементов портальной области становится невозможным (рисунок 4).

Процесс повреждения гепатоцитов, вплоть до их гибели, сочетается с диплоидизацией печеночных клеток, что свидетельствует о своеобразной регенерации печени.

**Вывод.** Кормление крыс сахаром в течение месяца вызывает углеводную дистрофию печени в сочетании очагами вакуольной дистрофии и фиброза, а также диплоидизацией гепатоцитов, что свидетельствует о сопряжении деструктивных процессов с регенераторными.

#### *Литература*

1. *Осипов Б.Б.* Токсико-алиментарная модель цирроза печени у крыс / Б.Б. Осипов, А.Н. Лызинов, А.Г. Скутаров, А.А. Призенцов // Проблемы здоровья и экологии. 2018. № 5 (55). С. 62–66.
2. *Якимович И.Ю.* Влияние высокожировой диеты и физических упражнений на содержание триацилглицеридов в печени и скелетных мышцах крыс / И.Ю. Якимович, Д.А. Бородин, И.К. Подрезов и др. // Вестник науки Сибири. 2014. № 4. С. 258–262.

3. *Лебедева Е.И.* Динамика и половые различия биохимических изменений в сыворотке крови при экспериментальном токсическом циррозе / Е.И. Лебедева // Вестник ВГМУ. 2014. Т. 3. № 5. С. 23–31.
4. *Мичурина С.В.* Морфологические изменения в печени Вистар с моделью алиментарного ожирения / С.В. Мичурина, Д.В. Васендин, И.Ю. Ищенко // Вестник Ивановской медицинской академии. 2014. Т. 19. № 4. С. 19–22.