

УДК 616.61 |4|

ОПТИМИЗАЦИЯ ВЕДЕНИЯ БОЛЬНЫХ С ЕДИНСТВЕННОЙ ПОЧКОЙ В РАЗЛИЧНЫХ ВОЗРАСТНЫХ ГРУППАХ

О.Н. Чернецов, Г.С. Чернецова

Отражены результаты исследования функционального состояния контралатеральной почки при различной патологии почек, включая МКБ в различных возрастных группах.

Ключевые слова: контралатеральная почка; односторонний рецидивный нефролитиаз; мочекаменная болезнь; гидронефроз; мегауретер; вторичное сморщивание почки.

OPTIMIZING THE MANAGEMENT OF PATIENTS WITH A SOLITARY KIDNEY IN DIFFERENT AGE GROUPS

O.N. Chernetsov, G.S. Chernetsova

This article reflects the results of a study of the functional state of the contralateral kidney in various kidney pathologies, including ICD in different age groups.

Keywords: contralateral kidney; unilateral recurrent nephrolithiasis; urolithiasis; hydronephrosis; megaureter; secondary renal scarring.

Введение. Состояние единственной почки у взрослых подробно изучено благодаря многочисленным исследованиям. Литература, посвященная единственной почке у детей, немногочисленна и не отражает всех аспектов рассматриваемой проблемы. Этим объясняется возрастающий в последние годы интерес детских и взрослых урологов, нефрологов и хирургов к вопросу о единственной почке в педиатрической, терапевтической и урологической практике, о чем свидетельствует появление клинических и экспериментальных исследований, учитывающих возрастные особенности [1].

Термин “единственная почка” объединяет как пациентов с врожденным отсутствием контралатерального органа, так и лиц, перенесших нефрэктомия.

Первое упоминание об аплазии почки у человека мы находим еще у Vasalius, однако до настоящего времени существует путаница в терминологии, касающейся врожденной единственной почки. Virchow предложил два термина: “аплазия” – эмбрионально нарушенный, но обнаруживаемый зачаток в фазе первичной почки, и “агенезия” – полное отсутствие зачатка. Возможно, важные для морфологов, эти термины в клинической практике создают излишние неудобства и не имеют суще-

ственного различия. Вот почему решением II Всесоюзного съезда урологов (Киев, 1978) для врожденной единственной почки принят унифицированный термин “аплазия” [2].

Часто выявляется врожденная единственная почка. Данная аномалия превалирует у мальчиков [3].

Экспериментальное изучение морфологических изменений, происходящих в единственной почке (как врожденной, так и приобретенной), началось еще до второй половины XX века. Было отмечено увеличение массы и объема почки в организме. При этом прирост массы оставшейся после нефрэктомии почки составил от 84,0–86,0 до 244,0 % [4].

Большинство исследователей полагают, что процессы компенсаторной гипертрофии в единственной почке осуществляются, главным образом, за счет гипертрофии канальцевых структур.

Исследование микроструктур единственной почки показало, что процесс гипертрофии не ограничивается отдельными участками органа, а в равной мере захватывает все элементы нефрона, сосудистую и лимфатическую системы. Переполнение кровью и перестройка всех компонентов наблюдались при экспериментальных исследованиях на

Таблица 1 – Распределение больных по группам и полу

Вид обструкций, приведший к нефрэктомии	I группа	II группа	III группа	Женский пол	Мужской пол	Всего
Гидронефроз	9	43	59	67	44	111
Мегауретер	3	12	5	2	18	20
Мочекаменная болезнь	3	27	102	50	82	132
Вторичное сморщивание почки	1	3	11	6	9	15
Итого	16	85	177	125	153	278

Примечание. I группа – дети разных возрастных групп, оперированные в детском возрасте; II группа – взрослые, оперированные в детском и подростковом возрасте; III группа – больные, оперированные во взрослом состоянии.

Таблица 2 – Распределение больных с единственной почкой по выявлению клинических симптомов

Клинические симптомы	Частота выявления клинических симптомов	
	абс. ч. больных	% к общему числу
Боли в животе	213	77,4%
Боли в поясничной области	278	100%
Гипертензия	115	40,7%
Гипертермия	126	45,8%
Симптомы интоксикации	172	62,5%
Лейкоцитурия	241	66,2%
Бактериурия	223	81,0%
Гематурия	118	42,9%
Странгурия	38	13,8%

животных. При исследовании материала почки, погибшей от интеркуррентных заболеваний, обнаружили значительные изменения в сосудистом русле почек, особенно в юкстагломерулярном кровотоке. Найдены артериовенозные фистулы типа замыкающих артерий, установлена гипертрофия клеток юкстагломерулярного аппарата, что, по мнению авторов, связано с усилением его секреторной деятельности. Выявлено, что сосудистые изменения предшествуют развитию компенсаторно-приспособительных морфологических изменений в единственной почке [5].

Материалы и методы. Нами изучена функция контралатеральной почки у 278 больных детского, подросткового возраста и взрослых пациентов (от 1 года до 41 года и старше) с единственной почкой.

Согласно нашим исследованиям, все больные были распределены на 3 клинические группы согласно возрастному критерию. I группу составили дети разного возраста, II группу – взрослые, оперированные в детском возрасте по поводу различных заболеваний мочевыводящих путей, в III группу вошли взрослые, оперированные во взрослом состоянии (таблица 1).

Необходимо отметить, что гидронефроз чаще был отмечен у женщин, а мочекаменная болезнь – у мужчин.

Пациенты трудоспособного возраста (19 лет и старше) составили 262 человека (94,2 %). Необходимо отметить, что больные с единственной почкой были отмечены 44,6 % женского пола и у 55,03 % лиц мужского пола (рисунок 1).

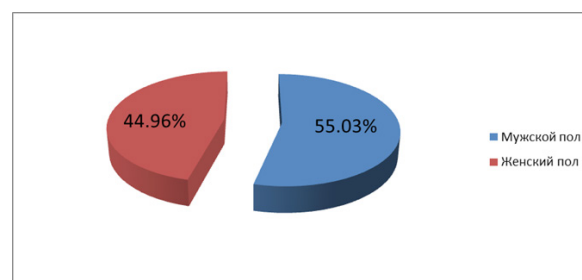


Рисунок 1 – Распределение больных с единственной почкой по полу

Как видно из таблицы 2, основными симптомами, отмеченными у обследуемых больных, явились: боли в поясничной области – у 278 больных (100 %), гипертензивный синдром у 115 больных – у всех пациентов III группы – 15 больных (13,0 %); симптомы интоксикации у 172 пациентов (62,5 %), в том числе у 9 больных I группы (12,5 %), 8 больных II группы (11,1 %) и 55 больных III группы (76,3 %). Нередко имелось сочетание болевого синдрома с гипертермией – у 126 пациентов всех

групп (25,5 %), преимущественно у лиц старшего возраста. У 213 больных (77,4 %) имелись изолированные боли в животе. Лейкоцитурия наблюдалась у 241 больного (66,2 %), из них преимущественно у лиц III группы – 24 пациента (6,8 %). Бактериурия выявлялась у 223 больных (81,0 %), из них у больных I группы 13,6 %, II группы – 27,2 % и больных III группы (59 %). Гематурия наблюдалась у 118 больных (42,9 %), из них макрогематурия отмечалась у 2 пациентов III группы (25 %), микрогематурия – у 1 больного (12,5 %) и у 5 пациентов III группы (62,5 %). Странгурия выявлялась у 38 больных (13,8 %).

Среди причин, вызвавших гидронефроз, можно выделить такие, как стриктура лоханочно-мочеточникового сегмента – у 72 больных (64,86 %), аберрантный (добавочный) сосуд – у 15 больных (13,5 %), высокое отхождение мочеточника – у 14 больных (12,96 %), медиальная ротация почки – у 2 больных (1,8 %), стриктура верхней трети мочеточника – у 8 больных (7,2 %). По поводу гидронефроза было оперировано 9 больных в детском возрасте. Необходимо отметить, что у 7 детей отмечался 2-сторонний процесс, поэтому этих детей оперировали поэтапно. Вначале восстанавливали пассаж мочи при гидронефрозе II степени – делали различные пластические операции на ЛМС – у 5 больных Хайнса – Андерсена, у 2 – антевазальный анастомоз. После восстановления пассажа мочи через 2–3 месяца на фоне клинической ремиссии хронического пиелонефрита – нефрэктомии контралатеральной почки при гидронефрозе III степени.

Двое детей поступили с гидронефрозом III степени, им была проведена нефрэктомия после обследования и уточнения диагноза.

Больные II и III групп поступили в отделение с различными заболеваниями единственно оставшейся почки. При обследовании этих больных было выявлено, что всем 102 больным почки были удалены по поводу гидронефроза III степени.

Мегауретер, или нейромышечная дистопия, был диагностирован у 3 детей в возрасте 11–14 лет. К сожалению, дети не были обследованы в урологических отделениях и поступали к нам после неоднократных госпитализаций в инфекционную больницу – 2 больных и 1 девочка после обследования в хирургическом отделении.

При проведении инфузионной экскреторной урографии функции левой почки не отмечено даже через 24 часа. При УЗИ отмечалось резкое расширение ЧЛС с истончением паренхимы почки и расширение мочеточника до размеров тонкой кишки. Больным проведена нефруретерэктомия.

При обследовании детей в поликлинике были обнаружены коралловидные камни у 3 больных

мальчиков в возрасте 6 лет и 2 больных в возрасте 8 лет.

У девочки 5 лет было обнаружено сморщивание правой почки на фоне активного и пассивного пузырно-почечного рефлюкса.

Всем больным с мочекаменной болезнью проведена нефрэктомия, а больной с пузырно-почечным рефлюксом – нефруретерэктомия.

II группу больных составила 85 пациентов, которые были оперированы в детском и подростковом возрасте, из которых по поводу гидронефроза III степени было оперировано 43 больных, из них 19 – мужчин и 24 – женщины. У 12 больных (3 женщины и 9 мужчин) был диагностирован мегауретер, у 27 больных были обнаружены коралловидные и множественные камни почек, у 7 из них процесс был двусторонний. 33,5 % составили мужчины (9 человек).

При наличии двустороннего процесса вначале стентировали ЧЛС, снимали приступы почечной колики, проводили ДЛТ, контактную литотрипсию и лишь потом производили нефрэктомию контралатеральной почки. Необходимо отметить, что во всех случаях у больных отмечался инфицированный гидронефроз.

Вторичное сморщивание почки отмечено у 3 женщин. При обследовании было выявлено, что этим больным диагноз “Гипоплазия правой почки со вторичным сморщиванием” поставили в детском возрасте. Однако родители больных согласились на оперативное лечение лишь в подростковом возрасте, так как у больных наблюдалось повышение АД до 180/120–200/120 мм рт. ст., что было расценено как нефрогенная гипертензия, после чего родители больных согласились на оперативное лечение.

177 больных составили III группу. Эти пациенты были оперированы во взрослом состоянии: 59 больных были оперированы по поводу гидронефроза и 42 пациента – с инфицированным гидронефрозом. У 5 больных отмечена нейромышечная дисплазия – 4 мужчин и 1 женщина.

102 пациентам нефрэктомия произведена на фоне МКБ – коралловидные камни, рецидивные камни обнаружены у 58 больных. При обследовании этой группы отмечено длительное течение заболевания, несвоевременное обращение к врачу-урологу, самолечение. Вторичное сморщивание почек отмечено на фоне хронического пиелонефрита.

Клинический пример. *Больная С.Д. 61 г., поступила в урологическое отделение с приступом почечной колики слева. При обследовании были обнаружены множественные камни левой почки и камни в/з левого мочеточника. При УЗИ обнаружен*

уретерогидронефроз с резким истончением паренхимы левой почки. В анамнезе у больной стенокардия покоя и напряжения. При обследовании появились резкие боли за грудиной, в области сердца, вызванный кардиолог диагностировал инфаркт миокарда, с чем больную и перевели в кардиологическое отделение после стентирования левой почки. По стенту пошла инфицированная моча. После выписки из кардиологического отделения больной проведена нефрэктомия слева. Состояние больной улучшилось. Выписана на 10-е сутки после нефрэктомии слева.

Всем обследованным пациентам было произведено оперативное вмешательство – оргауноносящая операция – нефрэктомия.

Из вышеизложенного можно сделать вывод, что при двусторонней патологии почек выраженность компенсаторных процессов в почке зависит от возраста, характера оперативного вмешательства, направленного на восстановление пассажа мочи или удаления почки, а также от степени потери функции обеих почек, полученных на дооперационном этапе. Положительные результаты вы-

явлены при сохранении функции одной из почек при практически полной потере контрлатеральной. Более благоприятные результаты, полученные у детей.

Литература

1. Чернецова Г.С. Обструктивные уропатии / Г.С. Чернецова, А.Г. Пугачев, А.Ч. Усупбаев и др. Бишкек, 2005. 260 с.
2. Мурванидзе Д.Д. Об основных принципах пластической операции в детской урологии / Д.Д. Мурванидзе // Материалы Второго Всесоюзного съезда урологов; г. Киев, 2–6 октября 1978 г. Киев: Здоров'я, 1978. С. 189–193.
3. Дутлов В.В. Единственная почка у детей: автореф. дис. ... канд. мед. наук / В.В. Дутлов. М., 1980.
4. Игнатова М.С. Наследственные и врожденные нефропатии у детей / М.С. Игнатова, Ю.Е. Вельтищев. Л., 1978.
5. Браун А.А. О регенерации почки у млекопитающих. Регуляторные механизмы регенерации / А.А. Браун. М.: Медицина, 1973. С. 107–121.