

УДК 616.718.4-001.5-089

РЕТРОГРАДНЫЙ ОСТЕОСИНТЕЗ ПЕРЕЛОМОВ ДИСТАЛЬНОГО ОТДЕЛА БЕДРА У ЛИЦ ПОЖИЛОГО И СТАРЧЕСКОГО ВОЗРАСТА

С.И. Гильфанов, М.А. Абдулхабилов, Т.М. Алиев, А.О. Момбеков, Б.А. Какеев

Проведено исследование ретроградного остеосинтеза переломов дистального отдела бедра у лиц пожилого и старческого возраста. Доказано, что оперативное лечение пациентов с данными повреждениями значительно повышает качество жизни.

Ключевые слова: переломы; дистальный отдел бедра; остеосинтез.

RETROGRADE OSTEOSYNTHESIS WITH FRACTURES OF DISTAL FEMUR IN ELDERLY AND SENILE AGE

S.I. Gilfanov, M.A. Abdulhabirov, T.M. Aliev, A.O. Mombekov, B.A. Kakeyev

The article conducts the research of a retrograde osteosynthesis with fractures of the distal femur in persons of elderly and senile age. It is proved that expeditious treatment of patients with these damages considerably increases quality of life.

Keywords: fractures; distal femur; osteosynthesis.

Актуальность. Интерес к проблеме лечения переломов дистального отдела бедра обусловлен относительно большим процентом неудовлетворительных результатов. После остеосинтеза несостоятельности фиксации он равен 3,3 %, осложнения инфекционного характера – 2,7 %. В 16 % случаев потребовался реостеосинтез перелома [1, 2].

Переломы дистального отдела бедра составляют от 6 до 25 % от всех локализаций переломов бедренной кости [3, 4]. В большинстве случаев, особенно у лиц молодого возраста, переломы данной локализации являются следствием высокоэнергетической травмы, а у другой группы, состоящей из пациентов старше 50 лет, переломы происходят вследствие низкоэнергетической травмы.

Около 60 % переломов данной локализации возникают в возрастной группе старше 50 лет. Наличие остеопороза создает дополнительные трудности для стабильной фиксации [4]. Повреждения менисков и связочного аппарата при переломах дистального отдела бедра встречаются довольно часто. Повреждение сосудов встречается реже (0,2 % бедренной или подколенной артерии) [5]. Тем не менее, из-за малого количества анастомозов, необходимо постоянно контролировать повреждения и жизнеспособность сосудов всей конечности, чтобы успеть вовремя провести диагностику.

Консервативное лечение (скелетное вытяжение или кокситная гипсовая повязка) сопровождается не только большим количеством соматических осложнений, но и несрастанием переломов, которое, по сравнению с остеосинтезом интрамедуллярными и накостными фиксаторами, встречается в шесть раз чаще [6].

Фиксация аппаратом наружной фиксации оправдана в случае открытых переломов и в шоковом периоде травмы в качестве промежуточного этапа дооперативного лечения дистального отдела бедра.

В связи с современными достижениями в имплантологии и анестезиологии хирургические методы в лечении переломов дистального отдела бедра стали ведущими.

В настоящее время наиболее эффективными фиксаторами для остеосинтеза переломов дистального отдела бедра являются блокируемые пластины и интрамедуллярные фиксаторы. Разногласия коллег относительно использования того или иного фиксатора стали основанием для данного исследования. Большинство авторов предпочитают интрамедуллярный остеосинтез, обосновывая это возможностью ранней нагрузки на оперированную конечность без угрозы усталостного перелома фиксатора [7].

M. Stover Della Rocca (2008) с соавторами считают, что переломы дистального отдела бедра типа А, С1 и С2 (АО) следует фиксировать исключительно интрамедуллярными фиксаторами [8, 9]. Несколько иного мнения в отношении переломов типа С придерживаются J. Langford, A. Burgess, полагая, что интрамедуллярным стержнем следует фиксировать только переломы типа А (АО) [2].

M. Markmiller, G. Konrad et al. провели исследование оперированных пациентов, разделив их на две группы: блокируемыми пластинами (первая группа) и интрамедуллярными блокируемыми стержнями (вторая группа). Результаты лечения не выявили существенных различий как в консолидации, так и в объеме движений в коленном суставе по шкале Lysholm – Gillquist [10, 11].

В связи наличием в литературе противоречивых оценок и рекомендаций мы ставили себе цель – на основании наших собственных наблюдений дать оценку результатам лечения переломов дистального отдела бедра с применением современных интрамедуллярных штифтов и наkostных пластин.

Материалы и методы исследования. нами проведен анализ результатов лечения 75 пациентов с переломами дистального отдела бедренной кости, оперированных в период с 2011 по 2015 г. на базах ГКБ им А.К. Ерамишанцева и 12 ГКБ г. Москвы. Из них – 48 женщин, 27 – мужчин в возрастной группе от 29 до 87 лет. Большинство пациентов (75 %) были старше 50 лет.

По механизму травмы наиболее частыми причинами переломов были высокоэнергетические травмы: дорожно-транспортные происшествия и падения с высоты – 41 (55 %). В 34 (45 %) случаях переломы явились следствием низкоэнергетической травмы; чаще всего это падение с высоты собственного роста пациентов пожилого возраста.

В соответствии с классификацией АО пациенты были разделены по группам.

Клиническое обследование при поступлении включало определение целостности кожных покровов, длины и оси поврежденной конечности, наличие и выраженность отека, наличие жидкости в коленном суставе. Исключали возможные повреждения магистральных сосудов и нервов. При сборе анамнеза уточнялась функция коленного сустава до травмы.

Рентгенологическое исследование в прямой и боковой проекциях выполняли всем пациентам при поступлении. В предоперационном периоде при отсутствии противопоказаний после локального обезболивания была наложена система ске-

летного вытяжения. Открытые переломы (15 случаев) были предварительно фиксированы аппаратами наружной фиксации. Пациентам пожилого возраста (43 человек) накладывали рассеченные гипсовые повязки. Пациентам с переломом бедра при наличии алкогольного или наркотического опьянения для иммобилизации конечности использовали такую же гипсовую повязку.

Помимо клинического обследования и стандартного рентгенологического исследования 26 (36 %) пациентам с внутрисуставными переломами выполнялось КТ дистального отдела бедра в целях полной оценки характера перелома и выбора наиболее рационального метода остеосинтеза.

В предоперационном периоде всем пациентам выполнялись УЗИ-исследование сосудов нижних конечностей, клинический, биохимический анализ крови, ЭКГ, а также осмотр терапевтом и другими специалистами по необходимости.

При выборе метода остеосинтеза мы обращали внимание на тип перелома, общее соматическое состояние пациента, предполагаемую продолжительность операции, состояние кожи и наличие ожирения.

Пациентам пожилого и старческого возраста (57 %) для остеосинтеза переломов типа А и С мы использовали интрамедуллярные фиксаторы. Приоритетным при остеосинтезе был ретроградный метод введения штифта, что позволяло значительно снизить продолжительность операционного времени и работы с ЭОП. К показаниям для ретроградного остеосинтеза мы относили пожилой возраст и ожирение пациента, наличие фиксаторов или эндопротезов в проксимальном отделе бедра, а также повреждения кожных покровов в зоне предполагаемых разрезов. В остальных случаях проводили остеосинтез блокируемыми пластинами и антеградный интрамедуллярный остеосинтез. В 42 случаях при интрамедуллярной фиксации мы применяли ретроградную технику и антеградную – у 8 пациентов.

Для предоперационного планирования как наkostного, так и интрамедуллярного остеосинтеза, мы использовали рентгенограммы неповрежденного бедра с рентгеноконтрастной линейкой или специального шаблона. Преимуществом данного метода является предварительное уточнение измерения длины имплантата. Определив ширину наиболее узкой части бедренного канала (истмуса), оценивали предполагаемый диаметр интрамедуллярного фиксатора, что позволяло в некоторых случаях заведение штифта без рассверливания. При ретроградном остеосинтезе мы проводили рентгенографию неповрежденного бедра для пла-

Таблица 1 – Вид применяемого остеосинтеза в зависимости от типа перелома по АО

Тип перелома АО	Количество переломов, абс. ч.	Количество переломов, %	Оперированные штифтами, абс. ч.	Оперированные блок. пластинами, абс./%
А	49	65	38 (78 %)	11 (22 %)
С	26	35	12 (46 %)	14 (54 %)
Итого:	75	100	50 (67 %)	25 (33 %)

нирования предполагаемой траектории и точки введения штифта.

Большинство операций (61) проводили под спинальной анестезией. Операции проводились в сроки от 2-х до 11 суток после травмы, что зависело, в основном, от общего состояния пострадавших. Из них остеосинтез интрамедуллярными фиксаторами проводили 50 пациентам (1-я группа) и с пластинами с угловой стабильностью – 25 пациентам (2-я группа), что отмечено в таблице 1.

Использовали интрамедуллярные фиксаторы и блокируемые пластины брендовых производителей.

Все операции проводились с использованием ЭОП-контроля. Операционное время в зависимости от типа перелома составляло от 50 до 100 минут. Наибольшее время рентгенографического контроля занимали репозиция и проксимальная блокировка ретроградного штифта “свободной рукой”.

Положение больного на операционном столе на спине с согнутой в коленном суставе на 30 градусов ног на специальном валике применялось как при ретроградном остеосинтезе, так и при остеосинтезе блокируемой пластиной. Это положение способствовало расслаблению икроножных мышц, что позволяло большую мобильность дистального отломка бедренной кости. Для ретроградного введения штифта мы использовали срединный разрез через собственную связку надколенника, а для фиксации пластиной – латеральный малоинвазивный доступ. Преимуществом латерального малоинвазивного доступа является его универсальность, а при необходимости артротомии разрез можно продолжить для парапателлярного доступа.

Большое значение имеет правильное определение точки и траектории для ретроградного введения штифта, ибо от этого зависят как успех, так и интраоперационные сложности при закрытой репозиции и остеосинтезе перелома. В прямой проекции эта точка в межмышцелковой ямке (рисунок 1).

Для того чтобы избежать повреждения крестообразных связок в боковой проекции, ориентиром места введения штифта является верхний край линии Blumensaat (рисунок 2).

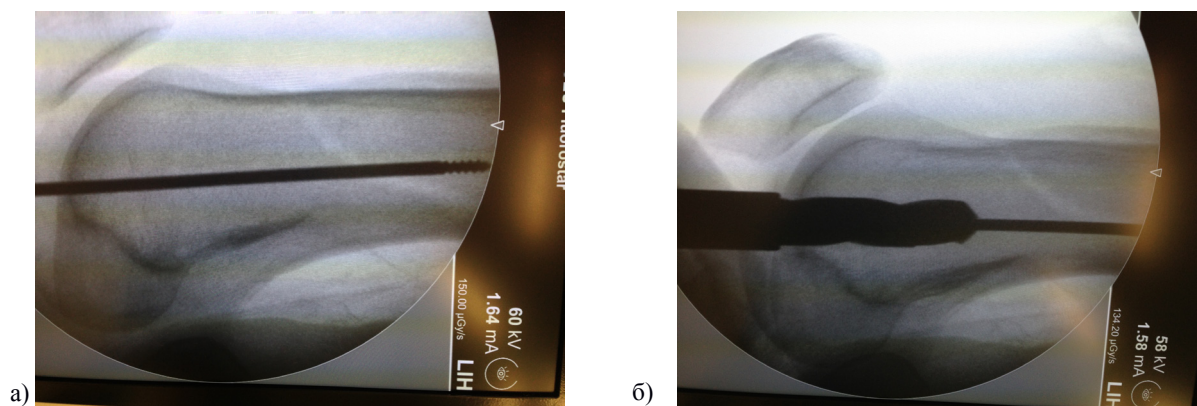
Положение направляющей спицы контролировалось в прямой и боковой проекциях с помощью

ЭОП. Довольно часто при правильном определении точки введения ретроградного штифта происходит “саморепозиция” перелома штифтом. Это касается не только простых переломов, но и переломов типа С. При неправильной ориентации направляющей спицы и дальнейшем расверливании метаэпифизарной зоны бедра, возникают трудноустраняемые интраоперационные смещения. Вальгусные и варусные деформации являются довольно частыми интраоперационными осложнениями при неправильном определении точки введения ретроградного штифта. Устранение данных деформаций возможно при проведении поляризирующих винтов или спиц. Угловые деформации также репозируются с использованием поляризирующих винтов и спиц. Особое внимание определению точки введения ретроградного штифта уделяли при повреждениях типа С3, имеющих многооскольчатый характер.

При переломах типа С оба фрагмента мыщелков репозировали с использованием остроконечных щипцов (рисунок 3а). Фиксацию мыщелков осуществляли спонгиозными винтами, располо-

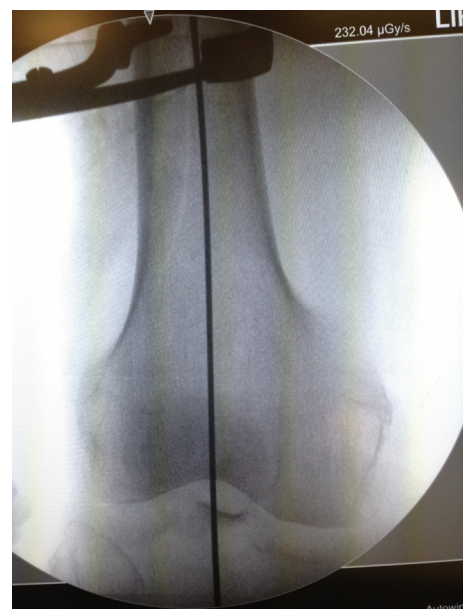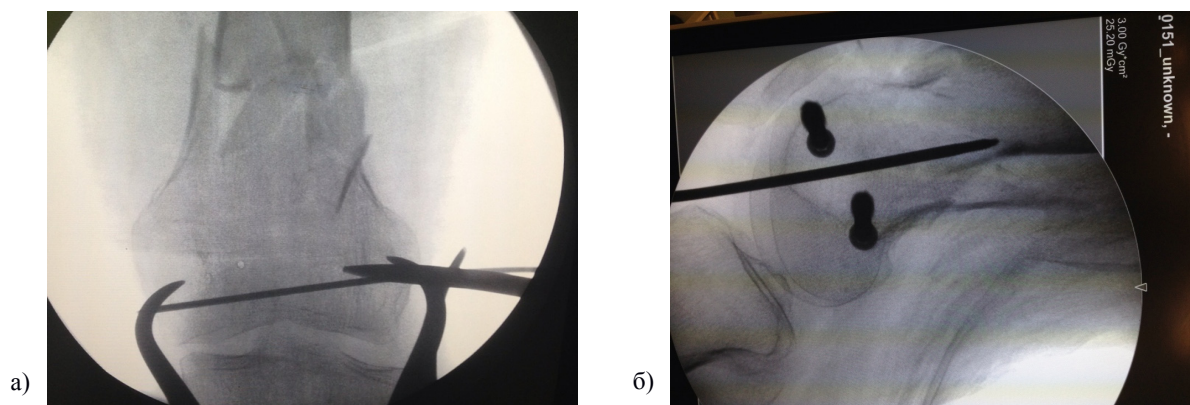


Рисунок 1 – Определение точки и траектории введения ретроградного штифта с ориентацией по межмышцелковой ямке и анатомической оси бедра



Линия Blumensaat

Рисунок 2 – Определение точки и траектории введения ретроградного штифта с ориентацией по линии Blumensaat



Расположение стягивающих винтов

Рисунок 3 – Репозиция (а, б) и фиксация перелома дистального отдела бедра типа С

женными кпереди и кзади от предполагаемой траектории введения штифта (рисунок 3б).

Перед проведением стягивающих винтов при переломах типа С обращали внимание на структуру костной ткани. При наличии остеопороза проводили стягивающие винты без предварительного рассверливания. Данная методика способствовала достижению более надежной фиксации и компрессии.

При осуществлении закрытой репозиции бедренной кости в случае затруднения мы использовали для этого однозубый крючок (рисунок 4а) или костодержатель для захвата отломков и манипуляции ими (рисунок 4б).

В послеоперационном периоде проводили профилактику развития инфекционных и соматических осложнений. Движения в коленном суставе при всех методиках остеосинтеза пациенты начинали на следующий день после операции. Допол-

нительная внешняя иммобилизация коленного сустава не использовалась. Нагрузку на конечность разрешали в зависимости от типа перелома, массы пациента, качества остеосинтеза и рентгенологических признаков консолидации. При внесуставных переломах дозированная нагрузка на оперированную конечность разрешалась в среднем через 1 месяц после остеосинтеза интрамедуллярными фиксаторами и через 2 месяца при остеосинтезе блокируемыми пластинами. Пациентам с переломами типа С дозированную нагрузку разрешали, соответственно, через 2 месяца при остеосинтезе интрамедуллярными фиксаторами и через 3 месяца – после остеосинтеза блокируемыми пластинами.

Послеоперационное (клиническое и рентгенологическое) исследование проводили через 1, 3, 6 и 12 месяцев после операции. При анализе рентгенограмм оценивали качество консолидации пере-

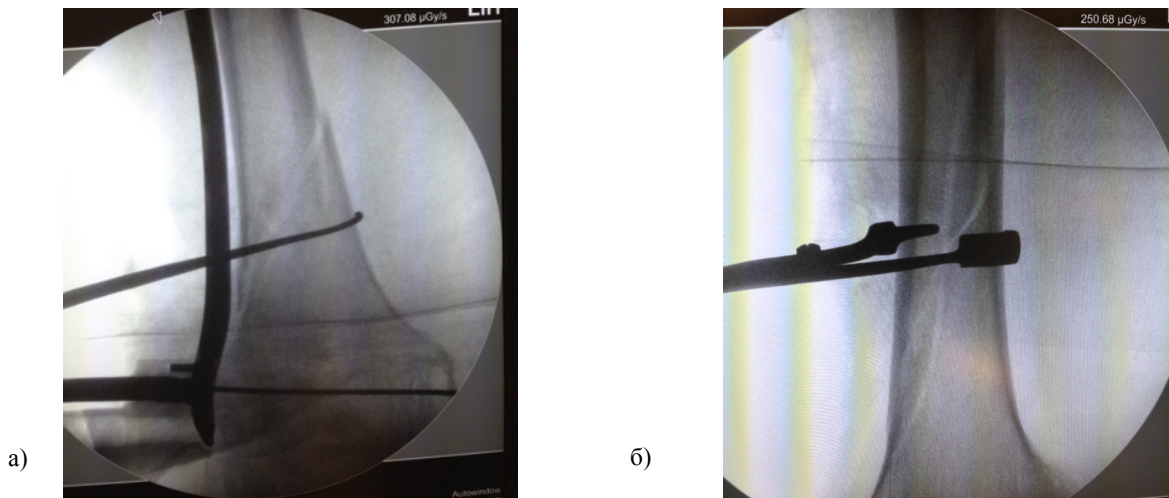


Рисунок 4 – Репозиция однозубым крючком (а), репозиция костодержателем (б)

лома (величина и форма костной мозоли), положение фиксатора и отсутствие вторичных смещений.

Оценку результатов лечения производили по шкале Neer, которая включала 6 параметров. Отличный результат – более 85, хороший – 70–85 баллов, удовлетворительный – 55–70 баллов, неудовлетворительный исход – менее 55 баллов.

Результаты и обсуждение. При оценке окончательных результатов оперативного лечения пациентов с переломами дистального отдела бедра мы учитывали рентгенологические признаки консолидации перелома, функцию коленного сустава, наличие или отсутствие боли. Оценка осуществлялась по шкале Neer с указанием типа фиксатора и характера перелома через год после операции.

Наибольший процент неудовлетворительных результатов выявился в группах, оперированных с использованием накостных фиксаторов.

Неудовлетворительные результаты в группах переломов типа А и С с использованием блокируемых пластин составили 18 и 14 %, соответственно.

В группе пациентов, оперированных с использованием интрамедуллярного остеосинтеза, достоверно при аналогичных типах А- и С-повреждений процент неудовлетворительных результатов составил 3 и 8 %.

Из осложнений у 75 прооперированных пациентов переломы фиксатора и, соответственно, отсутствие консолидации было у 2 пациентов с переломами типа А в группе, оперированной накостными фиксаторами. Отсутствие консолидации при наличии стабильной фиксации блокируемыми пластинами – у 2 пациентов. В двух случаях перелома металлофиксатора был выполнен реостеосинтез

ретроградным штифтом с хорошими послеоперационными результатами по шкале Neer. У одного пациента с переломом типа А при остеосинтезе ретроградным штифтом была нарушена техника фиксации дистального лезвия штифта, что привело к его миграции и проведению реостеосинтеза.

В результате тщательного анализа результатов лечения 75 пациентов с переломами дистального отдела бедра типа А и С мы пришли к следующим выводам.

В целях уточнения характера повреждения и использовании методики лечения всем пациентам с внутрисуставными переломами дистального отдела бедра выполнять КТ-исследование данной области.

При всех переломах типа А интрамедуллярный фиксатор является наиболее эффективным, а при переломах типа С1 и С2 надежнее использовать интрамедуллярную фиксацию.

При повреждениях типа С3 возможно использование как накостных, так и интрамедуллярных фиксаторов.

В затруднительных случаях неэффективности закрытой репозиции и восстановления конгруэнтности мышечков бедренной кости переломов типа С, лучше использовать открытый метод с полным восстановлением суставной поверхности с последующим остеосинтезом перелома.

У пожилых пациентов при любом типе переломов дистального отдела бедра предпочтительнее интрамедуллярный блокируемый остеосинтез.

Ретроградный метод остеосинтеза при переломах дистального отдела бедра позволяет сократить время операции и интраоперационную кровопотерю и дает возможность ранней активизации.

При всех методах остеосинтеза следует стараться применить малоинвазивный доступ, что значительно ускоряет сроки консолидации перелома и функции коленного сустава.

Ранняя активизация дает лучший клинический и прогностически более благоприятный прогноз.

При неудовлетворительных результатах лечения накостными фиксаторами следует произвести реостеосинтез интрамедуллярными имплантатами.

Таким образом, переломы дистального отдела бедра относятся к шокогенным повреждениям скелета, и методы их лечения должны быть дифференцированы в зависимости от характера перелома. Оперативное лечение (накостный и интрамедуллярный ретроградный остеосинтез блокируемыми штифтами) пациентов с переломами дистального отдела бедра, его внедрение и развитие в практике значительно повышает качество жизни пациентов с данными повреждениями.

Литература

1. *Сергеев С.В.* Ретроградный блокирующий интрамедуллярный остеосинтез при переломах бедренной кости / С.В. Сергеев, А.Г. Чибриков, О.Б. Гришанин и др. // Вестник ортопедии, травматологии и протезирования. М., 2008. № 3. С. 19–23.
2. *Schatzker J., Tile M.* Supracondylar fractures of the femur (33-A, B, and C). In *Schatzker J., Tile M.*, eds. *The Rationale of Operative Fracture Care*. 3rd ed. Berlin, Germany: Springer; 2005: P. 409–439 (“Journal Bone Jt Surg.”).
3. *Zlowodzki M., Bhandari M., Marek D.J., Cole P.A., Kregor P.J.* Operative Treatment of Acute Distal Femur Fractures: Systematic Review of 2 Comparative Studies and 45 Case Series (1989 to 2005) // *Journal of Orthopaedic Trauma*. 2006. 20 (5): 366–371.
4. *Kolmert L., Wulff K.* Epidemiology and treatment of distal femoral fractures in adults // *Journal Acta Orthop. Scand*. 2013. 53: 957–962.
5. *Martinet O., Cordey J., Harder Y., Maier A., Bühler M., Barraud G.E.* The epidemiology of fractures of the distal femur // *Journal Bone Jt. Surg., Injury*, 31 (Suppl 3): 62–63. 2013.
6. *Stewart M.J., Sisk T.D., Wallace S.L.* Fractures of the distal third of the femur: A comparison of methods of treatment // *Journal Bone Jt Surg*. 2013. 48-A: 784–807.
7. *Auffarth A., Bogner R., Koller H., Tauber M., Mayer M., Resch H. et al.* How severe are initially undetected injuries to the knee accompanying a femoral shaft fracture // *Journal Trauma*. 66:1398–1401, 2014.
8. *Armstrong R., Milliren A., Schrantz W., Zeliger.* Retrograde interlocked intramedullary nailing of supracondylar distal femur fractures // *Journal Orthopedics*, 26: 627–629, 2003.
9. *Mir H.R., Jahangir A.A., Sethi M.K., Obremeskey W.T.* Grand rounds from Vanderbilt University: distal femoral fracture // *Journal Orthop. Trauma*. 2012 Jun; 26(6): P. 60–62.
10. *Stover M.* Distal femoral fractures: current treatment, results and problems // *Journal Bone Jt. Surg., Injury*. 2001.
11. *Langford J., Burgess A.* Nailing of Proximal and Distal Fractures of the Femur: Limitations and Techniques // *Journal of Orthopaedic Trauma*. 2009. 23(5): 22–25.