

УДК 616.33-006.6-089

**МЕСТНО-РАСПРОСТРАНЕННЫЙ РАК ЖЕЛУДКА
(ОБЗОР ЛИТЕРАТУРЫ)**

М.Ю. Харитонов, Т.Т. Борбашев, А.К. Тойгонбеков

Представлены материалы о понятии местно-распространенного рака желудка и возможные варианты его лечения.

Ключевые слова: рак желудка; местно-распространенный; комбинированные операции; паллиативные операции.

LOCALLY ADVANCED GASTRIC CANCER (REVIEW)

M.Y. Kharitonov, T.T. Borbashev, A.K. Toygonbekov

This work presents the materials about the concept of locally advanced gastric cancer and its treatment options.

Keywords: stomach cancer; locally advanced; combined operations; palliative surgery.

Несмотря на снижение в последние годы уровня заболеваемости раком желудка, сохраняются на высоком уровне показатели запущенности данного заболевания. В настоящее время у 60–90 % вновь выявленных больных регистрируются III и IV стадии рака желудка, причем удельный вес IV стадии не имеет тенденции к снижению и составляет 50–60 % [1].

Одни авторы [2] указывают частоту местно-распространенного рака желудка среди всех вновь выявленных больных этой патологией в 20 %, а по мнению других [3], в Европе она составляет 50–60 %.

В настоящее время потенциально радикальным методом лечения рака желудка признается только хирургическая операция, поскольку эта опухоль обладает выраженной химиорезистентностью.

Если при локализованных стадиях заболевания абсолютное большинство авторов склоняется к хирургическому лечению в различных вариантах, то при распространенных формах (к которым относят местно-распространенный и метастатический рак желудка) вопрос остается открытым.

Учитывая особенности распространенности опухолевого процесса у большинства больных местно-распространенным раком желудка, можно ожидать существенного влияния хирургического метода на отдаленные результаты лечения по сравнению с популяцией метастатического рака, поскольку в этом случае теоретически предполагае-

мая генерализация опухолевого процесса является очевидной.

При определении понятия “местно-распространенный рак желудка” могут рассматриваться два варианта. С учетом принятых в англоязычной литературе терминов: “early gastric cancer – ранний рак” и “advanced gastric cancer – распространенный рак” первый вариант предполагает, что местно-распространенный рак – это опухоль с большей распространенностью, чем ранний рак. При втором варианте – это рак, распространившийся за пределы желудка за счет первичной опухоли или регионарных метастазов. По системе TNM к первому варианту относятся T2-4N0-3M0 стадии, ко второму – стадии T3-4N0M0, T1-3N1-3M0. Поскольку при втором “варианте понятие” местно-распространенный рак может включать случаи раннего рака с распространенностью T1N1-2M0, мы придерживаемся первого варианта, чтобы избежать терминологической путаницы [1].

Вовлечение лимфатических коллекторов третьего этапа (N3), на основании японской классификации и с учетом исследований по результатам выживаемости, рассматривается как отдаленное метастазирование (M1 Lym). По мнению разных авторов [4, 5], истинное врастание опухоли в резецированные органы подтверждается гистологически у 39–80 % больных (рисунок 1). Выживаемость больных с гистологически подтвержденным прорастанием опухоли хуже, чем при спаянии с окружающими тканями [4, 6].

Согласно 7-му изданию классификации UICC 2011 г., к соседним структурам желудка отнесены селезенка, поперечная ободочная кишка, печень, диафрагма, поджелудочная железа, брюшная стенка, надпочечник, почка, тонкая кишка, забрюшинное пространство. Инвазия опухоли желудка в данные органы классифицируется как T4 [7].

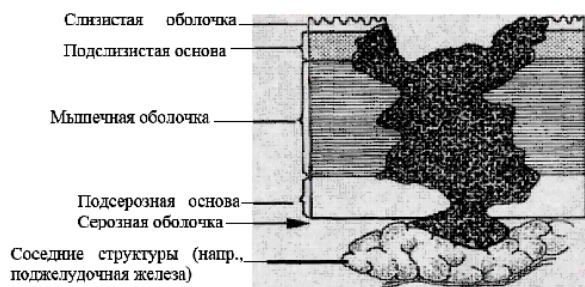


Рисунок 1 – Вростание опухоли желудка в соседние структуры (T4) (TNM, 2011 г.)

Рядом исследователей [8] высказано мнение о том, что поражение опухолью желудка различных органов по-разному влияет на непосредственные и отдаленные результаты хирургического лечения. При этом данные о частоте распространения опухоли на окружающие органы довольно сильно разнятся.

В исследовании, выполненном в Санкт-Петербургской медицинской академии последипломного образования, поражение поджелудочной железы наблюдалось в 90,7 % случаев при раке желудка T4. Причем с одинаковой частотой (35,4 %) вростание в поджелудочную железу сочеталось с поражением поперечной ободочной кишки и крупных сосудов. Таким образом, в настоящее время в литературе не сложилось единого представления об особенностях опухолевого роста при местно-распространенном раке желудка, а именно: о частоте инвазии в другие органы и ткани, а также преобладающих макроскопических и гистологических вариантах опухоли.

Один из основных путей снижения частоты нерезектабельности местно-распространенного рака желудка – увеличение объема операции за счет моноблочной резекции смежных с желудком органов, вовлеченных в опухолевый процесс, т. е. выполнение комбинированных вмешательств [9]. Комбинированная операция в случае местно-распространенного процесса позволяет надеяться на выполнение радикального вмешательства. К тому же вопрос об истинной опухолевой инвазии или перифокальном воспалительном процессе может быть окончательно решен только морфологическим исследованием удаленного в ходе комбинированного вмешательства препарата. В последние два десятилетия возросшая хирургическая активность

ставит целью оперативного вмешательства уже не ликвидацию осложнений опухолевого процесса, а максимально полное удаление опухоли в ходе расширенных и комбинированных операций. Отношение к комбинированным операциям изменилось, показания к ним расширены, вплоть до мультिवисцеральных резекций. По данным одного из авторов [10], широкое применение комбинированных вмешательств (до 62,5 % от всех операций) при раке желудка в 4 раза уменьшило частоту местных рецидивов (с 19,7 до 4,8 %). Современная агрессивная хирургическая тактика предполагает расширение объема комбинированных вмешательств до максимально возможного. По мнению большинства авторов [1, 5, 11, 12], прогноз в отношении местно-распространенного рака желудка остается весьма пессимистичным, а результаты хирургического лечения нельзя назвать удовлетворительными. Имеет место довольно частый (38–60 %) отказ от оперативного лечения, обусловленный распространенностью опухолевого процесса, хотя в некоторых исследованиях резектабельность при вростании рака желудка в соседние органы достигает 73–75 %. Даже после потенциально радикальных операций большинство больных местно-распространенным раком желудка погибают от прогрессирования и рецидива опухоли.

Данные о непосредственных результатах комбинированных операций, выполняемых при местно-распространенном раке желудка, в литературе значительно разнятся. Частота послеоперационных осложнений колеблется от 5 до 59,4 %, послеоперационная летальность – от 3,3 до 24,2 % [10]. Среди наиболее частых осложнений называют сердечно-легочные, а также несостоятельность швов пищеводно-кишечного анастомоза [8, 10]. По мнению одних авторов [2, 8], при расширении объема комбинированных операций отмечается существенное увеличение частоты послеоперационных осложнений (до 59,4 %), а ведущая роль в их развитии отдается травматичности вмешательства, под которым понимают совокупность объема резекции и продолжительности операции.

По мнению М.И. Давыдова и соавт. [13], одним из наиболее значимых факторов риска развития осложнений в послеоперационном периоде является необходимость выполнения резекции поджелудочной железы. Авторы считают, что при выполнении подобной резекции с высокой вероятностью хирург может столкнуться со специфическими осложнениями, связанным с высокими протеолитическими свойствами сока поджелудочной железы (послеоперационный панкреатит, панкреонекроз, формирование наружной панкреатической фистулы). Другим фактором, осложняющим послеоперационный период и ухудшающим качество

жизни пациентов, является нарушение толерантности к глюкозе вплоть до развития инсулинзависимого сахарного диабета.

Прогностические факторы, определяющие выживаемость пациентов с раком желудка T4, остаются неясными. По данным одних авторов [4, 6], не выявлено зависимости отдаленных результатов хирургического лечения от количества резецированных соседних органов и того, какой орган резецирован. С этим согласны не все исследователи.

Что касается объема вмешательства на желудке, мнения авторов также расходятся. Одни исследователи полагают, что отдаленные результаты после различных по объему комбинированных при правильном установлении показаний практически идентичны, другие утверждают, что более благоприятны результаты при дистальной резекции, менее – при гастрэктомии. Некоторые авторы [3, 8] вообще считают недопустимым выполнение резекции желудка при местно-распространенном раке.

Многие авторы отмечают улучшение непосредственных результатов лечения больных местно-распространенным раком желудка при достаточном опыте выполнения комбинированных операций, максимально отработанной хирургической и анестезиологической технике.

Препятствием к выполнению комбинированных операций у больных местно-распространенным раком желудка является врастание опухоли в неудалимые анатомические структуры. Причиной нерадикальности вмешательства могут стать обширное регионарное метастазирование, неверная оценка границ интрамурального распространения процесса с оставлением микроскопической резидуальной опухоли по линии резекции, а также сознательный отказ от расширения объема операции из-за неудовлетворительного функционального состояния оперируемого (наличие сопутствующей патологии, преклонный возраст).

Ввиду распространенности процесса значительному контингенту пациентов в наше время выполняют паллиативные вмешательства. Это диктуется стремлением к улучшению не только отдаленных результатов лечения, а также и качества жизни пациентов. Кроме того, паллиативное хирургическое лечение рака желудка ряд авторов [11] рассматривает в качестве циторедуктивного, создающего более благоприятные условия для последующей химиотерапии. Паллиативные операции способны предотвратить такие грозные осложнения, как кровотечение из распадающейся опухоли, перфорацию, стеноз. Улучшение качества жизни пациентов достигается устранением нарушения прохождения пищи, уменьшением болевого синдрома.

Отношение к выбору вида паллиативного вмешательства за последние десятилетия значитель-

но изменилось. Исследователи [11] считают, что в случае нерезектабельности первичной опухоли всегда надо стремиться к наложению обходных анастомозов, их выполнение предпочтительнее питательных стом, показания к которым должны быть строго лимитированы. В настоящее время паллиативные гастрэктомия и резекция желудка вошли в практику онкологических учреждений многих стран, что связывают с успехами в разработке техники оперативных вмешательств и их анестезиологического обеспечения. Однако показания к ним окончательно не определены. Одни авторы видят цель паллиативных операций только в улучшении качества жизни пациентов. Другие [1] ставят под сомнение целесообразность паллиативных вмешательств ввиду крайне неблагоприятных отдаленных результатов, оправдывая их выполнение только наличием жизнеугрожающих осложнений опухолевого процесса. Третьи [6] считают выполнение паллиативных резекций желудка и гастрэктомий оправданным увеличением выживаемости пациентов. Ряд исследователей [6, 12] рекомендуют выполнение резекционных вмешательств всем операбельным больным местно-распространенным раком желудка, независимо от их радикальности. По данным литературы, доля пробных лапаротомий и симптоматических вмешательств при местно-распространенном раке желудка составляет от 6,2 до 46,4 % [9]. Средняя продолжительность жизни после эксплоративной лапаротомии не превышает 4–8 месяцев [11]. Столь неутешительные показатели диктуют необходимость изучения результатов паллиативных вмешательств у больных местно-распространенным раком желудка. Частота выполнения паллиативных резекций при раке желудка, по данным литературы [14], составляет от 2,5 до 47,0 %. Такой разброс указывает на отсутствие единого мнения в отношении показаний и противопоказаний к различным видам паллиативных вмешательств. Послеоперационные осложнения паллиативных резекционных вмешательств наблюдаются в 5–40 % случаев, а послеоперационная летальность колеблется от 4 до 32 %. Несмотря на такие различия в оценках, большинство исследователей едины во мнении о том, что частота послеоперационных осложнений и летальности после паллиативных вмешательств не превышает таковые у больных, перенесших радикальные операции. Дискутабельным остается вопрос о выполнении комбинированных паллиативных резекций и гастрэктомий. Одни авторы [1] не рекомендуют выполнение комбинированных вмешательств, аргументируя это увеличением количества послеоперационных осложнений и летальности, другие [3] утверждают, что различия в структуре послеоперационных осложнений

и летальности отсутствуют. В пользу комбинированных паллиативных операций говорит и тот факт, что сторонникам агрессивной хирургической тактики удается достигнуть 5-летней выживаемости у 8,5–17,4 % пациентов.

Таким образом, у 60–90 % вновь выявленных больных раком желудка регистрируются III и IV стадии заболевания, причем удельный вес IV стадии не имеет тенденции к снижению и составляет 50–60 %. В этой связи особую актуальность приобретает проблема хирургического лечения местно-распространенного рака желудка, частота которого среди всех вновь выявленных больных данной нозологической формой колеблется, по данным разных авторов, от 20 до 60 %.

Радикальные вмешательства в отношении таких больных, по мнению разных авторов, выполняются в 19–53,6 % случаев. Даже после потенциально радикальных операций большинство больных местно-распространенным раком желудка погибают от прогрессирования и рецидива опухоли.

В настоящее время все более отчетливой становится тенденция к агрессивной хирургической тактике, сторонники которой пропагандируют максимально полное удаление опухоли желудка при местно-распространенном процессе в ходе расширенных комбинированных операций. Вместе с тем, такой подход разделяют далеко не все хирурги. Данные о результатах комбинированных операций, выполняемых при местно-распространенном раке желудка, в литературе значительно разнятся. Частота послеоперационных осложнений колеблется от 5 до 59,4 %, послеоперационная летальность – от 3,3 до 24,2 %. 5-летняя выживаемость радикально оперированных пациентов в ряде исследований отсутствует, в других – достигает 49,3 %.

Послеоперационные осложнения после паллиативных вмешательств, по данным разных авторов, наблюдаются в 5–40 % случаев, а послеоперационная летальность колеблется от 4 до 32 %.

Оптимальная хирургическая тактика лечения больных местно-распространенным раком желудка не определена. Разноречивыми остаются не только показания к комбинированным резекциям, паллиативным вмешательствам, но и непосредственные и отдаленные результаты лечения, что определяет актуальность продолжения исследований.

Литература

1. *Стилиди И.С.* Современные представления об основных принципах хирургического лечения местно-распространенного рака желудка / И.С. Стилиди, С.Н. Неред // *Практ. онкология*. 2009. Т. 10. № 1. С. 20–27.
2. *Shchepotin I.B., Chorny V.A., Nauta R.J.* Extended surgical resection in T4 gastric cancer // *Am. J. Surg.* 1998. Vol. 175. № 2. P. 123–126.
3. *Бондарь Г.В.* Рак желудка: профилактика, диагностика и лечение на современном этапе / Г.В. Бондарь, Ю.В. Думанский, А.Ю. Попович и др. // *Онкология*. 2006. Т. 8. № 2. С. 171–175.
4. *Carboni F., Lepiane P., Santoro R. et al.* Extended multiorgan resection for T4 gastric carcinoma: 25-year experience // *J. Surg. Oncol.* 2005. Vol. 90. № 2. P. 95–100.
5. *Isozaki H., Tanaka N., Fujii K. et al.* Improvement of the prognosis of gastric cancer with extensive serosal invasion using left upper abdominal evisceration // *Hepatogastroenterol.* 2001. Vol. 48. № 40. P. 1179–1182.
6. *Kim D.Y., Joo J.K., Seo K.W. et al.* T4 gastric carcinoma: the benefit of noncurative resection // *Anz J. Surg.* 2006. Vol. 76. № 6. P. 453–457.
7. *TNM: классификация злокачественных опухолей / под ред. Л.Х. Собина и др.; пер. с англ. и науч. ред. А.И. Щёголев, Е.А. Дубова, К.А. Павлов. М.: Логосфера, 2011. 304 с.: 12,5 см. пер. изд. TNM Classification of Malignant Tumours, 7th ed. – ISBN 978-5-98657-025-9.*
8. *Чарторижский В.Д.* Хирургическое лечение местно-распространенного рака желудка: автореф. дис. ... канд. мед. наук / В.Д. Чарторижский. СПб.: НИИ онкологии им. Н.Н. Петрова, 1996. 27 с.
9. *Абдихакимов А.Н.* Результаты хирургического лечения местно-распространенного рака желудка T4N2M0 / А.Н. Абдихакимов // *Анналы хирургии*. 2003. № 1. С. 23–27.
10. *Давыдов М.И.* Современная стратегия онкохирургии / М.И. Давыдов // *Вест. РАМН*. 2001. № 9. С. 43–46.
11. *Вашакмадзе Л.А.* Место паллиативных операций в лечении распространенного рака желудка: современное состояние проблемы / Л.А. Вашакмадзе, О.В. Пикин // *Рос. онкол. журн.* 2000. № 5. С. 47–51.
12. *Давыдов М.И.* К вопросу о роли хирургии в лечении местно-распространенного и диссеминированного рака желудка / М.И. Давыдов, А.Н. Абдихакимов, Б.Е. Полоцкий и др. // *Анналы хирургии*. 2002. № 2. С. 33–41.
13. *Давыдов М.И.* Рак желудка: что определяет стандарты хирургического лечения / М.И. Давыдов, М.Д. Тер-Ованесов, А.Н. Абдихакимов и др. // *Практ. онкология*. 2001. Т. 3. № 7. С. 18–24.
14. *Meyer H.J., Jahne J., Weimann A.* Surgical treatment of gastric cancer – total vs. subtotal distal gastrectomy // *Eur. Surg.* 1995. Vol. 27. № 1. P. 20–22.