

УДК 616.831-008.7-142.9-615.017

## МИКРОЦИРКУЛЯТОРНЫЙ АСПЕКТ ФАРМАКОДИНАМИКИ ПРОГЕСТЕРОНА ПРИ ЦЕРЕБРАЛЬНОЙ ПАТОЛОГИИ

*Г.И. Горохова, Б.Т. Маткеримова, А.М. Муратбекова, И.В. Махмудова, К.В. Азарова*

Рассмотрены особенности ремоделирования микрогемоциркуляции тонкой кишки под действием прогестерона при черепно-мозговой травме и ишемии головного мозга. Отмечен более выраженный положительный эффект прогестерона на микрогемоциркуляцию тонкой кишки при ишемии головного мозга, чем при черепно-мозговой травме.

*Ключевые слова:* прогестерон; черепно-мозговая травма; ишемия головного мозга; микрогемоциркуляция.

## MICROCIRCULATORY OF PHARMACODYNAMICS PROGESTERONE IN CEREBRAL PATHOLOGY

*G.I. Gorokhova, B.T. Matkerimova, A.M. Muratbekova, I.V. Makhmudova, K.V. Azarova*

The work regards features remodeling of microhaemo circulation of a small intestine under the influence of progesterone at a craniocerebral injury and ischemia of a brain. The positive effect of progesterone on intestinal microcirculation in cerebral ischemia is more pronounced than in traumatic brain injury.

*Keywords:* progesterone; traumatic brain injury; cerebral ischemia; microcirculation.

Прогестерон как универсальный модулятор функции клеток обладает двумя механизмами передачи внутриклеточного сигнала. С одной стороны, он активирует транскрипцию ионов-мишеней, с другой – стимулирует инициированные на мембране сигнальные каскады. Быстрые, независимые от транскрипции, эффекты прогестерона получили название внегеномных [1].

К внегеномным эффектам прогестерона относят и его действие на клетки центральной нервной системы (активация протеинкиназы А, В и С, снижение мембранного потенциала нейронов; нейропротекция и нейрогенерация, анестетическое действие, снижение проницаемости гематоэнцифалического барьера и др.) [1, 2].

О положительных результатах применения прогестерона при черепно-мозговой травме (ЧМТ) и церебро-васкулярных нарушениях (ЦВН) свидетельствуют экспериментальные и клинические исследования [3, 4]. При этом одним из механизмов благотворного влияния прогестерона при ишемии головного мозга (ИГМ) считается выраженная стимуляция ангиогенеза в зоне ЦВН [3].

Надо полагать, что прогестерон при ЧМТ и ИГМ оказывает эффект не только на кровеносные сосуды мозга, но и на микроциркуляторное русло (МЦР) других органов. Однако глубокое

понимание ремоделирования МЦР под действием препарата во внутренних органах на фоне церебральной патологии отсутствует.

Целью настоящего исследования явилось выяснение особенностей ремоделирования МЦР тонкой кишки под действием прогестерона при ЧМТ и ИГМ.

**Материал и методы.** Микроциркуляторное русло (МЦР) органов пищеварения белых беспородных крыс-самцов весом 200–250 г изучено в 5 сериях экспериментов. 1-ю серию составили здоровые животные, 2-ю – животные с черепно-мозговой травмой (ЧМТ), 3-ю – животные с ишемией головного мозга (ИГМ), 4-ю – животные, которым был применен прогестерон на фоне ИГМ (ИГМ + прогестерон) и 5-ю – животные с применением прогестерона на фоне ЧМТ (ЧМТ + прогестерон). Результаты, полученные в 4-й и 5-й сериях, сопоставлялись между собой и с данными 2-й и 3-й серий. В свою очередь, результаты, полученные во 2-й и 3-й сериях, сравнивались с данными здоровых животных (рисунок 1).

ИГМ моделировали билатеральной окклюзией общих сонных артерий, которая является удобной для оценки эффективности действия фармакологических средств [1, 3].

ЧМТ моделировалась свободным падением металлического груза весом 68 г с высоты 90 см.

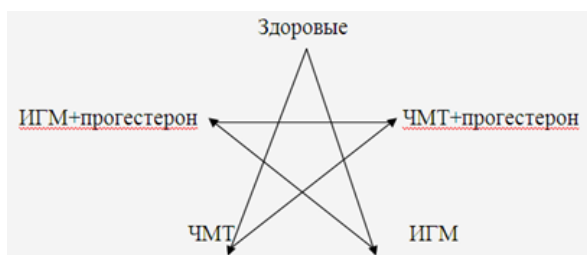

Рисунок 1 – Схема экспериментов и сравнения их результатов

Прогестерон вводили внутримышечно в суточной дозе 30 мг/кг, через 1 час и на 1-е и 2-е сутки после моделирования церебральной патологии.

На 3-и сутки эксперимента животные выводились из опыта. Содержание и умерщвление животных осуществлялось согласно «Правилам проведения работ с использованием экспериментальных животных» (приложение к приказу МЗ СССР № 755 от 12 августа 1977 г.).

Посмертно кровеносные сосуды инъецировали черной тушью (в разведении 1:4 в 10%-ном растворе формалина) через брюшную аорту.

Проводили патолого-анатомическое описание, серийную фотосъемку, готовили просветленные глицерином препараты и гистологические срезы с докраской гематоксилин-эозином, которые изучали под микроскопом МБИЗ.

**Результаты и обсуждение.** ИГМ вызывает перекалибровку отдельных звеньев МЦР слизистой оболочки тонкого кишечника. Отмечается дилатация путей притока и оттока крови с одновременным разрежением сосудистой сети ворсинок. Создается впечатление снижения плотности ворсинок на единицу площади слизистой тонкого кишечника по сравнению с нормой. Капиллярная сеть ворсинок приобретает крупнопетлистую архитектуру. Число капиллярных петель в пределах ворсинок уменьшается (рисунок 2).

Прогестерон существенно отражается на моделировании ангиоархитектоники слизистой оболочки тонкой кишки у животных с ИГМ (рисунок 3). Это выражается формированием четко выраженной сети сосудистых модулей в подслизистой основе. Причем модули, расположенные вблизи вен, образованы более крупными сосудами, чем вблизи артерий. Соответственно, возрастает калибр артерий, отходящих от артериального звена сосудистых модулей к ворсинкам и криптам слизистой оболочки.

Артерии, отходящие от сосудистого модуля к ворсинкам, последовательно образуют звенья микроциркуляторного русла. В отличие от микроциркуляторного русла ворсинок при ишемии головного мозга без применения препарата, под дей-

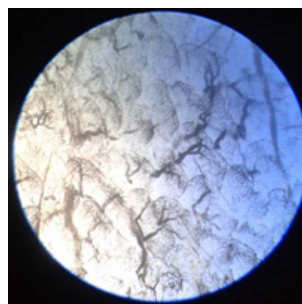


Рисунок 2 – Микроциркуляторное русло слизистой оболочки тонкой кишки крысы на третий день после окклюзии обеих сонных артерий

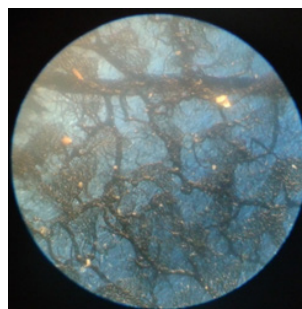


Рисунок 3 – Микроциркуляторное русло слизистой оболочки тонкой кишки крысы на третий день после окклюзии обеих сонных артерий в сочетании с инъекцией прогестерона

ствием прогестерона происходит перекалибровка сосудов. В частности, появляются магистральные капилляры, анастомозирующие с подобными сосудами соседних ворсинок. Надо полагать, что по этим анастомозам соседние ворсинки совершают кровообмен с содержащимися в ней веществами. При этом чем ближе располагаются ворсинки к крупной вене, тем чаще встречаются анастомозы между их кровеносным руслом.

Вблизи крупной артерии ворсинки обладают более густой сетью мелких капилляров, чем вблизи крупной вены. В результате этого площадь, окантованная сосудистым модулем, в первом случае более плотно заполнена сосудистой сетью ворсинок, чем во-втором.

В целом прогестерон при ишемии головного мозга вызывает гиперемию оболочки тонкого кишечника. Однако на фоне этой гиперемии встречаются «бессосудистые» ворсинки, что приводит к образованию аваскулярных зон на просветленных глицерином препаратах слизистой тонкого кишечника. Эти зоны образуются из-за отсутствия ветвления сосудов, отходящих от сосудистого модуля.

Черепно-мозговая травма вызывает гипертоническую гиперемия и увеличение размеров

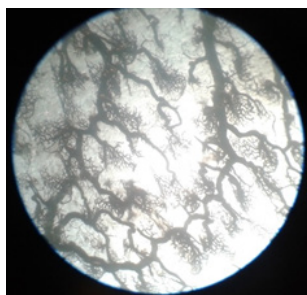


Рисунок 4 – Микроциркуляторное русло слизистой оболочки тонкой кишки на третий день после нанесения черепно-мозговой травмы

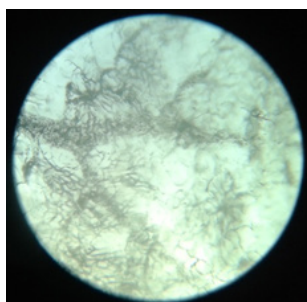


Рисунок 5 – Микроциркуляторное русло слизистой оболочки тонкой кишки на третий день после нанесения черепно-мозговой травмы на фоне применения прогестерона

ворсинок слизистой оболочки тонкого кишечника, что может быть связано с централизацией кровотока. При детальном рассмотрении просветленных препаратов в сопоставлении с данными, полученными у здоровых животных, наблюдаются следующие отличия (рисунок 4). Прежде всего, ворсинки слизистой оболочки тонкой кишки характеризуются гетерогенностью микроциркуляторного русла по форме, величине и количеству в пределах сосудистого модуля. На некоторых участках поля зрения микроскопа сосудистый рисунок одних ворсинок тесно соприкасается с таковым другой ворсинки, на других участках ворсинки располагаются изолированно, на третьих – вообще отсутствуют. В последнем случае сквозь слизистую проглядывает капиллярная сеть подслизистой основы.

На участках слизистой с бедной микроциркуляторной сетью ворсинок выявляются крупнокалиберные артериоло-веноулярные анастомозы, что может быть проявлением структурной основы компенсации регионарного кровотока при травматической болезни. Наряду с этим артерио-

веноулярные анастомозы локализуются на участках с наличием сети микрососудов. В любом случае калибр анастомозов значительно уступает таковому анастомозов, расположенных в гиповаскулярных зонах. Выходит часть крови, притекающей по артериальному руслу, минует капиллярную сеть и не принимает участия во всасывании нутриентов из полости кишки, а также в кровоснабжении ее стенки.

Вполне возможно, что богатая сеть артериоло-веноулярных анастомозов способствует поддержанию динамического равновесия центральной гемодинамики, которая, как правило, имеет тенденцию к нарушению при травматической болезни. Сеть анастомозов, вполне возможно, предотвращает депонирование крови в системе воротной вены, падение артериального давления и развитие портальной гипертензии.

Описанная картина под влиянием прогестерона меняется (рисунок 5).

Таким образом, отмечается расширение площади сосудистого рисунка ворсинок. Артериоло-веноулярные анастомозы встречаются не чаще, чем у здоровых животных. В аваскулярных зонах появляются слабо инъецированные капиллярные петли ворсинок. Наблюдается картина возросшей проницаемости и порозности капиллярного русла.

Другой особенностью микроциркуляторного русла ворсинок является наличие богатой, относительно к норме, сети капилляров мелкого калибра.

#### Литература

1. Токмаков А.А. Внегеномные механизмы действия прогестерона / А.А. Токмаков, Я. Фуками // Цитология. 2009. Т. 51. № 5. С. 403–416.
2. Brinton R.L., Thompson R.F., Foy M.R., Baundy M., Wang J., Fineh C.E., Morgan T.E., Pike C.J., Mack W.J., Staczyk F.Z., Nilsen J. Progesterone receptors: form and function in brain // Front. Neuroendocrinol. 2008. 29 : 313–339.
3. Kumon Y., Kim S.C., Tompkins P. et al. Neuroprotective effect of postischemic administration of progesterone in spontaneously hypertensive rats with focal cerebral ischemia // J Neurosurg. 2000; 92 : 848–852.
4. Захаров Г.А. Влияние прогестерона на морфометрические показатели сосудистого и клеточного компонентов ткани головного мозга у крыс с черепно-мозговой травмой / Г.А. Захаров, О.В. Волкович, Г.И. Горохова и др. // Вестник Тамбовского университета. Тамбов. 2014. Т. 19. Вып. 2. С. 738–740.