

УДК 616.36-002.9-089.87

РАДИКАЛЬНЫЕ РЕЗЕКЦИИ ПЕЧЕНИ ПРИ ПОВТОРНЫХ ОПЕРАТИВНЫХ ВМЕШАТЕЛЬСТВАХ ПО ПОВОДУ АЛЬВЕОКОККОЗА

Х.С. Бебезов, Б.Х. Бебезов, Н.Дж. Мамашев, Т.М. Уметалиев, Ч.Т. Эсенкулов, Э.А. Суров

Представлены результаты повторных радикальных операций резекции печени при ее паразитарном поражении у пациентов с альвеококкозом печени, которым до поступления в стационар были выполнены экplorативные лапаротомии или паллиативные вмешательства. Проведен анализ причин, не позволивших изначально выполнить этим пациентам радикальные операции.

Ключевые слова: альвеококкоз; повторные операции; резекция печени.

RADICAL RESECTION OF LIVER DURING REPEATED SURGERY FOR LIVER ALVEOCOCOSIS

Kh.S. Bebezov, B.Kh. Bebezov, N.D. Mamashev, T.M. Umetaliev, Ch.T. Esenkulov, E.A. Surov

This paper presents the results of repeated radical resection of the liver, with its parasitic lesions in patients with liver alveococcosis that before admission were performed exploratory laparotomy or palliative intervention. The analysis of the reasons which haven't allowed to execute initially to these patients radical surgery is carried out.

Keywords: alveococcosis; repeated operations; liver resection.

Введение. Радикальная резекция печени по поводу альвеококкоза является основным хирургическим вмешательством, ведущим к полному выздоровлению пациента с излечением и восстановлением трудоспособности [1–4]. При выполнении операции по поводу альвеококкоза печени в неспециализированных хирургических учреждениях у части пациентов паразитарная опухоль в области портальных или кавальных ворот печени из-за технических трудностей, неправильной оценки операбельности процесса и недостаточного опыта оперирующего хирурга расценивается как неоперабельная. Поэтому операция ограничивается выполнением различных видов паллиативных вмешательств или заканчивается просто диагностической лапаротомией, создавая тем самым предпосылки к неблагоприятному исходу и приводя к инвалидности пациентов [2, 5, 6].

С развитием хирургии гепатобилиарной зоны, совершенствованием хирургической техники и диагностических методов исследования созданы реальные предпосылки для выполнения повторных операций на печени тем пациентам, которые во время паллиативных вмешательств ранее были отнесены к категории “неоперабельных” [7–9].

При этом повторные операции отличаются достаточной сложностью, обусловлены выражен-

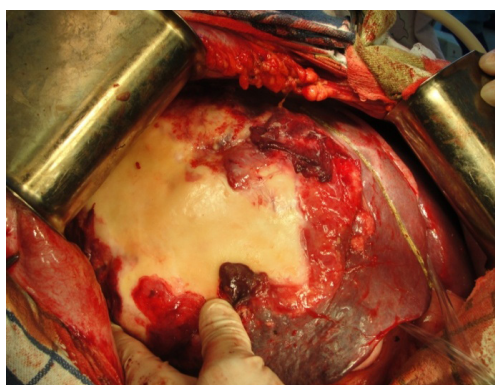
ным спаечным процессом, наличием инфильтратов в зоне хирургического вмешательства, обширностью поражения, вовлечением в процесс и нарушениями взаимоотношений крупных сосудистых и протоковых структур [1, 10, 11].

Материал и методы. В работе представлены результаты клинического обследования и повторного хирургического лечения (резекция печени) 38 пациентов, находившихся на стационарном лечении в отделении Хирургической гастроэнтерологии и эндокринологии Национального госпиталя при Министерстве здравоохранения Кыргызской Республики за период с 2009 по 2015 г. по поводу альвеококкоза печени и его осложнений.

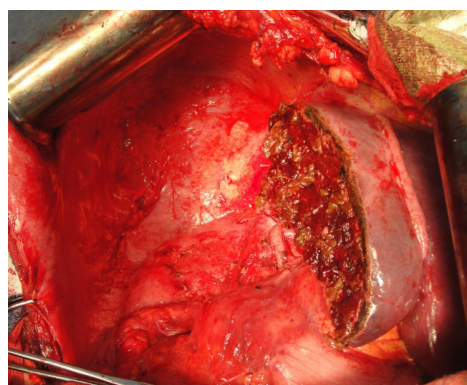
При повторных оперативных вмешательствах радикальные резекции печени выполнены нами в 13 случаях (34,2 %) (рисунок 1).

Радикальные резекции печени при повторных вмешательствах выполнялись в различные сроки после первой операции – от 1 месяца до 6 лет. Среднее время между первой и второй операциями составило $2,3 \pm 1,7$ года.

Наименьший срок от первого вмешательства до повторной операции отмечен у пациентов, перенесших диагностические, экplorативные лапаротомии (4 случая, $0,4 \pm 0,2$ года). Чуть больший промежуток отмечен у пациентов, которым были выполнены



а)



б)

Рисунок 1 – Радикальная резекция печени: а) паразитарный узел в правой доле печени; б) вид культи печени после радикальной резекции

Таблица 1 – Распределение пациентов по объему поражения печени и предшествующим операциям до радикальной резекции (n = 13)

№ п/п	Пол, возраст, лет	Объем поражения	Порядковый номер и год операции	
			1	2
1	Ж, 46,	S IV(a) – VIII, диафрагма, (рецидив)	Атипичная резекция левой доли печени, 2005	
2	М, 31,	S IV(a,b) – V, двенадцатиперстный кишечник	Атипичная резекция левой доли печени, 2008	
3	Ж, 52,	S II–III–IV–V–VIII, диафрагма	Эксплоративная лапаротомия, 2009	
4	М, 29	S IV–V–VIII, кавальные ворота	Паллиативная резекция печени, 2009	
5	Ж, 34,	S IV–V–VIII, портальные ворота	Диагностическая лапаротомия, 2009	
6	Ж, 29,	S II–III, (рецидив)	Расширенная правосторонняя гемигепатэктомия, 2010	
7	Ж, 26,	S IV(a)–VII–VIII	Эксплоративная лапаротомия, 2011	
8	М, 27,	S V–IV(b), кавальные ворота, (рецидив)	Атипичная резекция S IV печени, 2011	
9	М, 19,	S V–VIII–I, кавальные и портальные ворота, (рецидив)	Расширенная левосторонняя гемигепатэктомия, 2012	
10	Ж, 43,	S VIII	Атипичная резекция S II–VI–VII, 2012	
11	Ж, 37,	S V–VI–VII–VIII, диафрагма, забрюшинное пространство, правый надпочечник	Кускование, марсупиализация паразитарной каверны, 2013	
12	Ж, 31,	S V–VI–VII, диафрагма,	Эксплоративная лапаротомия, 2014	
13	М, 21,	S IV–V, портальные ворота	Кускование, марсупиализация паразитарной каверны, 2014	

операции кускования паразитарной опухоли и марсупиализации каверн (2 случая, $0,6 \pm 0,9$ года), наибольший промежуток – у пациентов, перенесших радикальные (2 случая, $4,2 \pm 0,3$ года) и паллиативные резекции печени (5 случаев, $3,2 \pm 2,8$ года).

В 3 (23,1 %) случаях предшествующие операции пациентам были выполнены в нашей клинике, в 10 (76,9 %) случаях – в других лечебных учреждениях.

При поступлении пациента в стационар выясняли продолжительность заболевания и характер ранее выполненных оперативных вмешательств.

Объемы поражения печени и предшествующие операции до радикальной резекции печени выглядели следующим образом (таблица 1).

Как видно из таблицы 1, из 13 случаев радикальной резекции печени при повторных вмешательствах среди первичных операций в 4 случаях (30,8 %) были выполнены эксплоративные лапаротомии, в 7 случаях (53,8 %) были выполнены паллиативные. В 2 случаях (15,4 %) были выполнены кускования паразитарной опухоли и марсупиализация (дренирование) каверн.

При поступлении в стационар у 5 пациентов (38,5 %) имелись прорастания альвеококком каважных и/или портальных ворот печени, среди которых в 1 случае (7,7 %) отмечалась механическая желтуха. В 5 случаях (38,4 %) имелись прорастания паразитарным узлом других органов (диафрагма, двенадцатиперстная кишка, забрюшинное пространство, капсула правой почки и надпочечник). В 4 случаях (30,7 %) пациенты поступили в стационар в связи с рецидивом заболевания.

Результаты и обсуждение. Объемы радикальных резекций печени при повторных оперативных вмешательствах выглядели следующим образом (рисунок 2):

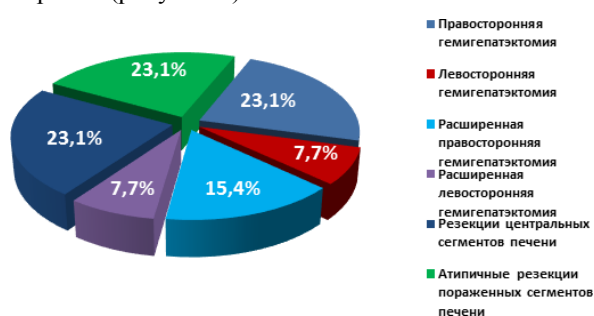


Рисунок 2 – Объемы радикальных резекций печени при повторных оперативных вмешательствах

- правосторонняя гемигепатэктомия – выполнена в 3 случаях (23,1 %) (пациенты № 4, 5, 11), из них в одном случае (пациент № 11) выполнена в сочетании с адреналэктомией в связи с прорастанием паразитарной опухоли в забрюшинное пространство, правый надпочечник;
- левосторонняя гемигепатэктомия – выполнена в 1 случае (7,7 %), в сочетании с атипичной резекцией S VIII печени (пациент № 7);

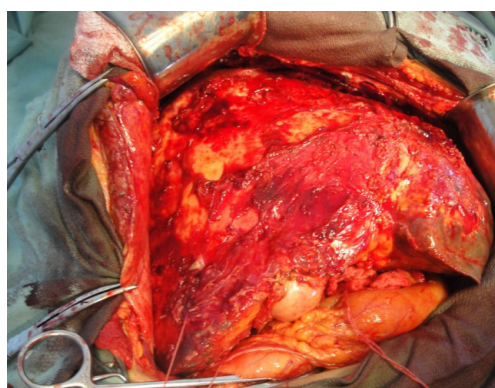
- расширенная правосторонняя гемигепатэктомия – выполнена в 2 случаях (15,4 %) (пациенты № 3, 12);
- расширенная левосторонняя гемигепатэктомия – выполнена в 1 случае (7,7 %) (пациент № 13);
- резекции центральных сегментов печени – выполнены в 3 случаях (23,1 %) (пациенты № 1, 2, 8), из них в одном случае (пациент № 1) – в сочетании с краевой резекцией S VII печени;
- атипичные резекции пораженных сегментов печени – выполнены в 3 случаях (23,1 %) (пациенты № 6, 9, 10) – по 1 случаю в объеме: одного (пациент № 10), двух (пациент № 6) и трех сегментов (пациент № 9).

В 11 случаях (84,6 %) выполнение повторных операций было сопряжено с техническими трудностями, обусловленными развитием выраженного спаечного процесса после первоначальных операций и изменениями топографо-анатомических взаимоотношений сосудисто-протоковых структур печени (рисунок 3).

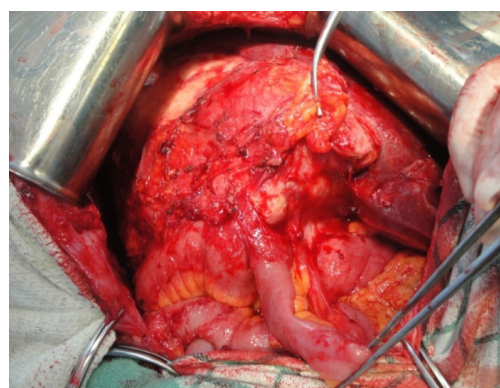
Интраоперационная кровопотеря при выполнении радикальных резекций печени при повторных оперативных вмешательствах составила в среднем $638,4 \pm 40,0$ мл на одного пациента.

На выполнение радикальных резекций печени при повторных оперативных вмешательствах было затрачено больше времени, чем при первичных вмешательствах. Общая продолжительность времени, затраченная на выполнение радикальных резекций печени при повторных оперативных вмешательствах в данной группе, составила 3300 мин (55 часов), в среднем – $253,8$ (4 часа 20 мин) ± 25 мин на одного пациента.

При анализе клинического материала были выявлены следующие причины, не позволив-



а)



б)

Рисунок 3 – Спаечный процесс, развившийся после перенесенных первоначальных операций на печени: а) в надпеченочном пространстве; б) в подпеченочном пространстве

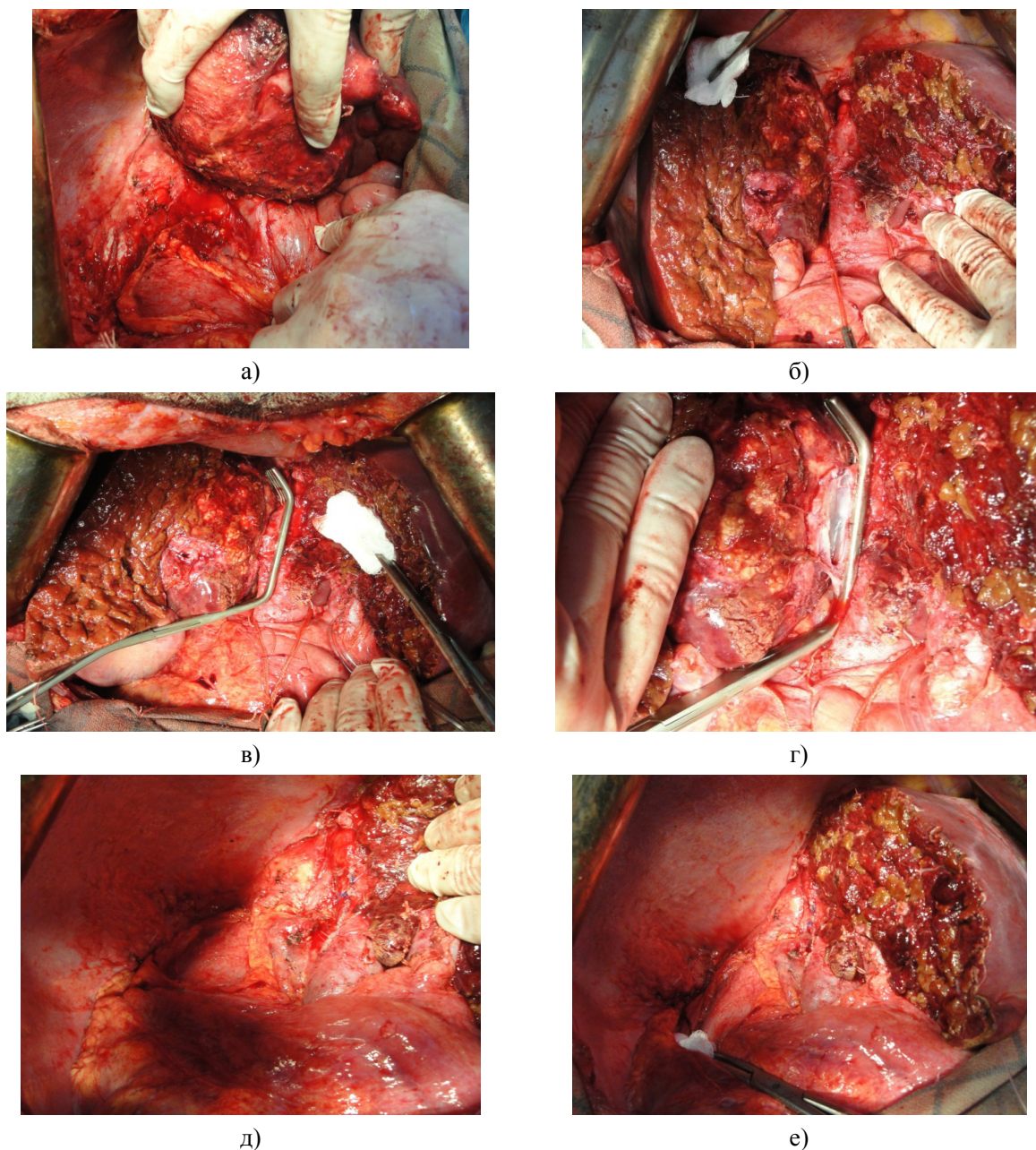


Рисунок 4 – Радикальная резекция печени с краевой резекцией нижней полой вены (этапы операции): а, б) выделение нижней полой вены; в) наложение сосудистого зажима Сатинского; г) наложение непрерывных сосудистых швов; д, е) вид после наложения сосудистых швов

шие изначально выполнять пациентам радикальные операции.

В 3 случаях (23,1 %) во время первого вмешательства имели место до- и интраоперационные ошибки в определении патологического процесса, при которых паразитарная опухоль ошибочно признавалась как злокачественный процесс и рас-

ценивалась как неоперабельный. В этих случаях оперативное вмешательство ограничивалось эксплоративными лапаротомиями (пациенты № 3, 7, 12). У данных пациентов при повторном оперативном вмешательстве в 2 случаях (пациенты № 3, 12) выполнены расширенные правосторонние гемигепатэктомии, а в 1 случае (пациент № 7) – левосто-

ронняя гемигепатэктомия в сочетании с атипичной резекцией S VIII печени.

В 3 случаях (23,3 %) во время первого вмешательства было заподозрено паразитарное поражение ворот печени, что послужило причиной к принятию ошибочного решения о невозможности выполнения радикальной резекции. В этих случаях оперативное вмешательство ограничивалось либо диагностической лапаротомией – 1 случай (пациент № 5), либо кускованием и марсупиализацией паразитарной каверны – 2 случая (пациенты № 11, 13). При повторном оперативном вмешательстве вышеуказанным пациентам выполнены радикальные резекции печени.

В результате анализа клинического материала установлено, что в 9 случаях (69,2 %) объем дооперационной инструментальной диагностики до первого оперативного вмешательства ограничивался лишь проведением УЗИ печени и брюшной полости без проведения дополнительных КТ или МРТ-исследований. Это не позволило правильно интерпретировать объемное патологическое

образование, полноценно оценить состояние сосудисто-протоковых структур ворот печени, установить топографо-анатомические соотношения объемного патологического образования с желчевыводящей и сосудистой системами, окружающими органами и тканями, а также определить operability процесса.

Прорастание паразитарным процессом глиссоновых или кавальных ворот печени не всегда является абсолютным противопоказанием к выполнению радикальной резекции. Краевая резекция магистральных сосудов, пораженных паразитарным процессом с последующим восстановлением кровотока с применением сосудистых швов, позволяет значительно расширить объем операции.

В 2 случаях радикальная резекция печени выполнена с краевой резекцией нижней полой вены, пораженной альвеококком с применением сосудистых швов (рисунок 4).

В одном случае радикальная резекция печени была выполнена при одновременном поражении паразитарным процессом V и VI сегментов с про-

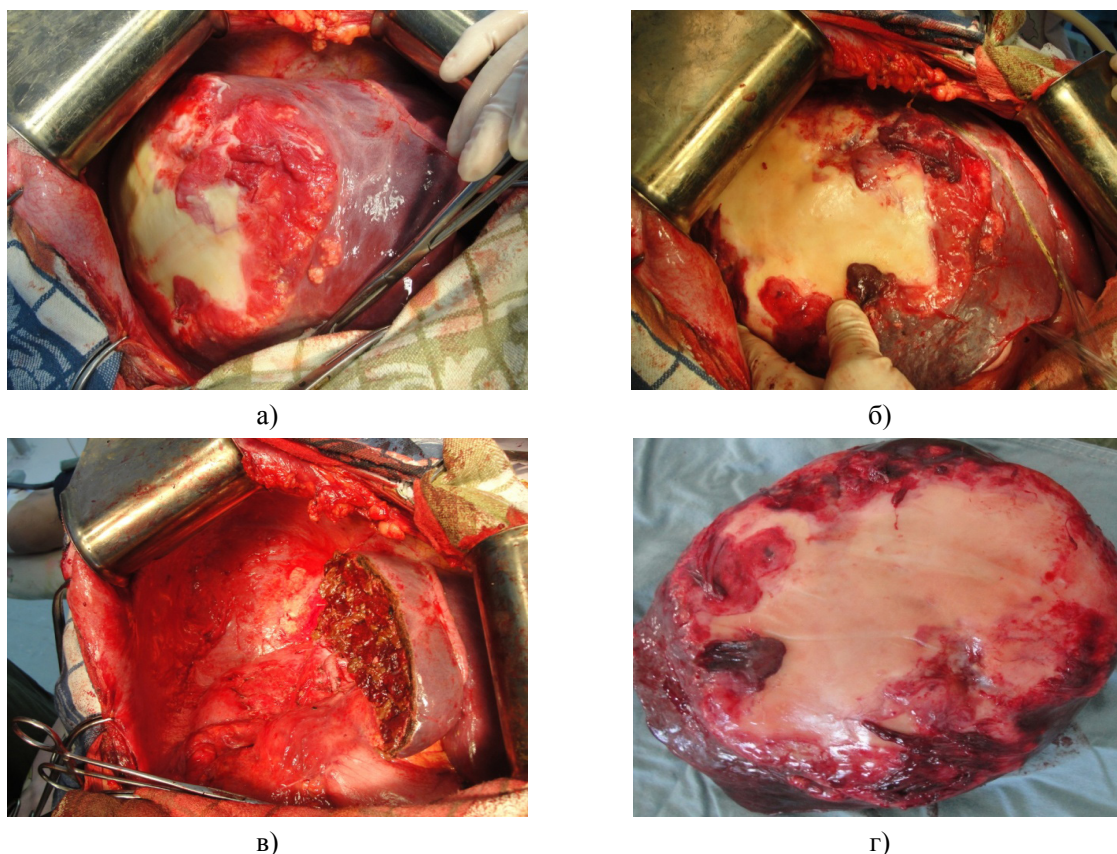


Рисунок 5 – Радикальная резекция печени при одновременном поражении более 5 сегментов (S IV, V, VI, VII, VIII) (вид печени до и после радикальной резекции): а, б) альвеококкоузлы S IV, V, VI, VII, VIII; в) вид после радикальной резекции; г) макропрепарат (альвеококкоузлы)

растанием паразитарной опухоли в диафрагму. При этом у оперируемого пациента тяжелых сопутствующих патологий со стороны других органов и систем не было (рисунок 5).

В послеоперационном периоде после радикальных резекций печени специфических осложнений не отмечено, лишь в 1 случае (пациент № 11), развилась вторичная двусторонняя пневмония с тяжелым течением. В связи с этим была проведена адекватная антибактериальная терапия с учетом определения чувствительности бактерий к антибиотикам. В последующем больная была выписана из стационара с выздоровлением в удовлетворительном состоянии.

Таким образом, анализ собственного клинического материала выявил следующие показания, позволяющие выполнить радикальные резекции при паразитарном поражении печени:

- объем остающейся паренхимы печени должен быть не менее двух сегментов;
- наличие резектабельных участков паразитарного процесса, проросших в соседние с печенью органы (наличие отдаленных метастазов и прорастание паразитарной опухоли в соседние органы, как уже было иллюстрировано выше, не являются абсолютными противопоказаниями к выполнению радикальной резекции печени при условии, когда очаги паразита в других органах могут быть резектабельными);
- отсутствие тяжелой сопутствующей патологии;
- прорастание паразитарным процессом глиссоновых или кавальных ворот печени не всегда является абсолютным противопоказанием к выполнению радикальной резекции.

В результате анализа клинического материала установлено, что при очаговых поражениях печени необходимо тщательно проводить дооперационную диагностику с использованием таких методов, как УЗИ, КТ, МРТ, помогающих в определении патологического процесса и позволяющих с высокой достоверностью говорить о его операбельности, избегать при этом напрасных лапаротомий и паллиативных операций.

Установлено, что выполнение радикальных резекций печени при повторных оперативных вмешательствах по времени более продолжительно, чем при первичных вмешательствах, и в большинстве случаев (84,6 %) сопряжено с техническими трудностями, обусловленными развитием выраженного спаечного процесса после первоначальных операций и изменениями топографо-анатомических взаимоотношений сосудисто-протоковых структур печени вследствие прогрессирования патологического процесса.

Кроме того, объемы кровопотерь при выполнении радикальных резекций печени при повторных оперативных вмешательствах превышает объемы кровопотерь, отмечаемых при выполнении первичных вмешательств.

Окончательное решение резектабельности, необходимо принимать интраоперационно!!!

Литература

1. Альперович Б.И. Повторные операции при альвеококкозе / Б.И. Альперович, Н.В. Мерзликин, В.Н. Сало и др. // *Анналы хирургической гепатологии*. 2011. Т. 16. № 3. С. 110–115.
2. Зайцев И.С. Показания к повторным операциям при альвеококкозе печени / И.С. Зайцев // *Сибирский медицинский журнал*. 2013. № 8. С. 110–112.
3. Graig P. Echinococcus multilocularis / P. Craig // *Curr Opin Infect Dis*. 2003. Vol. 16. № 5. P. 437–444.
4. G. Atanasov. Alveolar echinococcosis-spreading disease challenging clinicians: A case report and literature review / G. Atanasov, C. Benckert, A. Thelen et al. // *World J Gastroenterol*. 2013. Vol. 19. № 26. P. 4257–4261.
5. Мерзликин Н.В. Повторные операции при очаговых заболеваниях печени / Н.В. Мерзликин, Б.И. Альперович, М.М. Парамонова и др. // *Хирургия*. 2011. № 8. С. 51–57.
6. Журавлев В.А. Повторные радикальные операции у так называемых “неоперабельных” больных с альвеококкозом печени / В.А. Журавлев // *Анналы хирургической гепатологии*. 2000. Т. 5. № 2. С. 11–18.
7. Альперович Б.И. Хирургия печени / Б.И. Альперович. М.: ГЭОТАР-Медиа, 2010. 348 с.
8. Пышкин С.А. Хирургическое лечение альвеококкоза печени / С.А. Пышкин, Д.Л. Борисов, В.Г. Маслов // *Актуальные проблемы хирургической гепатологии: сб. материалов XIX междунар. конгр. хирургов-гепатологов России и стран СНГ*. Иркутск, 2012. С. 95.
9. Мусаев А.И. Альвеококкоз печени: возможность повторных операций / А.И. Мусаев, А.Ж. Акешов, А.А. Акматов // *Вестник КГМА им. И.К. Ахунбаева*. 2013. № 4 (I). С. 36–38.
10. Котельникова Л.П. Профилактика и лечение осложнений после резекции печени / Л.П. Котельникова, И.М. Будянская // *Вестник хирургии им. И.И. Грекова*. 2012. Т. 171. № 3. С. 67–71.
11. Бебезов Б.Х. Хирургические подходы к лечению осложненного альвеококкоза печени / Б.Х. Бебезов, Т.М. Уметалиев, Н.Д. Мамашев и др. // *Вестник КРСУ*. 2013. Т. 13. № 1. С. 97–99.