

УДК 616.717.4-001.5-089

## РЕЗУЛЬТАТЫ ОПЕРАТИВНОГО ЛЕЧЕНИЯ БОЛЬНЫХ С ПЕРЕЛОМАМИ ПРОКСИМАЛЬНОГО ОТДЕЛА ПЛЕЧЕВОЙ КОСТИ

*Е.Н. Набиев*

Представлены результаты оперативного лечения больных с переломами проксимального отдела плечевой кости. Автор рекомендует у больных с переломами типа А использовать Т- и L-образные фиксаторы, а также устройство клиники, обеспечивающее межфрагментную компрессию. У больных с переломами типа В рекомендуется использовать синтез по Веберу–Мюллеру, либо устройство клиники с блокирующими винтами, а у больных с переломами типа С – синтез спицами или первичное протезирование плечевого сустава.

*Ключевые слова:* плечевая кость; переломы проксимального отдела плечевой кости; остеосинтез; фиксатор; устройство.

---

## RESULTS OF SURGICAL TREATMENT OF PATIENTS WITH FRACTURES OF THE PROXIMAL BONE OF UPPER ARM

*E.N. Nabiev*

It is given the results of surgical treatment of patients with fractures of the proximal bone of upper arm. The author recommends using T- and L-shaped retainers and also apparatus of clinic that provides the compression between bone fragments in patients with fractures of type A. In patients with fractures of type B recommends using the synthesis according to Weber–Muller, an apparatus of clinic with blocking screws, and in patients with fractures of type C – synthesis of needles or primary prosthetic shoulder joint.

*Keywords:* bone of upper arm; fractures of the proximal bone of upper arm; osteosynthesis; anchor; apparatus.

**Актуальность.** Переломы проксимального отдела плечевой кости (ППОПК) составляют 3–5 % всех переломов костей [1–4] и чаще всего встречаются у лиц пожилого и старческого возраста [5, 6]. Среди переломов плечевой кости их доля достигает 45–80 % [3, 7–9]. Частота переломовывихов плечевой кости в структуре поврежденных проксимального отдела плеча составляет от 2,2 до 14,5 % [10–12].

У лиц пожилого и старческого возраста переломы и переломовывихи проксимального отдела плечевой кости преимущественно являются следствием сенильного остеопороза [13, 14], а у молодых пациентов – результатом высокоэнергетической травмы [15].

Лечение ППОПК осложняется тем, что короткий проксимальный фрагмент плечевой кости очень трудно удерживать в неподвижном состоянии на весь срок сращения переломов. Кроме того, требуются стабильная фиксация костных отломков и ранняя разработка движений в плечевом суставе. Одновре-

менно решить две задачи, на наш взгляд, можно при использовании для остеосинтеза плечевой кости усовершенствованных металлоконструкций.

Цель исследования – улучшить результаты оперативного лечения больных с переломами проксимального отдела плечевой кости путем разработки новых устройств для стабильно-функционального остеосинтеза и ранней реабилитации больных в послеоперационном периоде.

**Материал и методы.** За период с 2002 по 2009 г. пролечено 273 больных с ППОПК. Мужчин было 121 (44,4 %), женщин – 152 (55,6 %). В возрасте от 16 до 45 лет было 137 (50 %) больных, от 46 до 60 – 71 (26 %), от 61 до 70 – 43 (15,7 %) и старше 70 лет – 22 (8,3 %). Чаще травме были подвержены больные в возрасте до 45 лет, что объясняется большим количеством дорожно-транспортных, высокоэнергетических травм.

Бытовые травмы имели место у 117 (42,8 %) пострадавших, уличные – у 66 (24,2 %), производственные – у 7 (2,6 %). 83 (30,4 %) больных пострадали в результате ДТП.

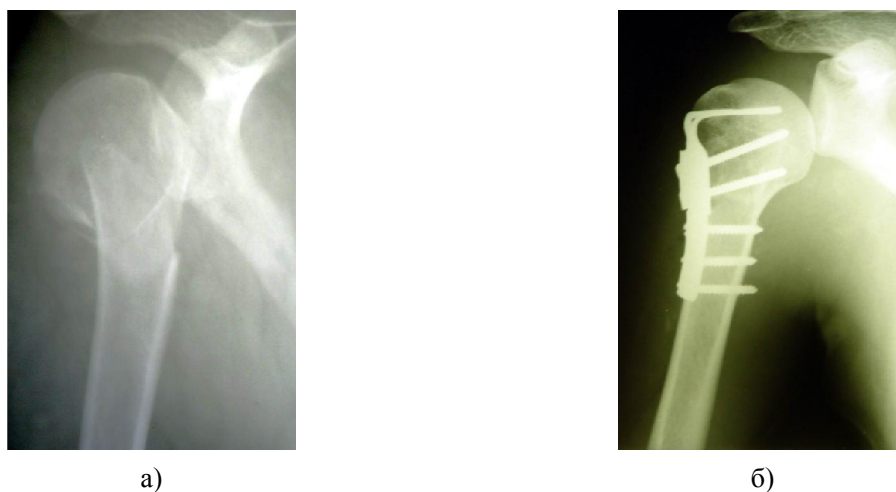


Рисунок 1 – Рентгенограммы больного З., 28 лет с диагнозом: Закрытый оскольчатый абдукционный перелом хирургической шейки плечевой (тип В2 (2) по классификации АО): а – при поступлении; б – после остеосинтеза устройством для наkostного остеосинтеза (авторское свидетельство № 42528)

Среди повреждений преобладали абдукционные переломы, наблюдались у 192 (70,3 %), аддукционные – у 81 (29,7 %) больных.

Социальное положение больных выглядело следующим образом: пенсионеры – 75 (27,4 %), инвалиды – 8 (2,9 %), рабочие – 53 (19,9 %), служащие – 45 (16,3 %), учащиеся – 31 (11,2 %) и временно неработающие – 61 (22,3 %) человек.

Консервативно пролечено 138 (51,1 %) больных, из них у 43 (31,1 %) пациентов использовано скелетное вытяжение, у 47 (34,1 %) – косыночная повязка и повязка в виде «змейки», у 36 (26 %) – повязка Дезо, у 12 (8,8 %) – торакобрахиальная повязка.

Оперативное лечение проведено 135 (48,9 %) больным по вторичным показаниям в связи с неэффективностью консервативного лечения. У оперированных больных (135 человек) наблюдались следующие виды переломов по классификации АО: переломы типа А отмечены у 86 (63,7 %) больных, типа В – у 44 (32,5 %) и типа С – у 5 (3,8 %) больных. У 82 (60,7 %) больных контрольной группы для остеосинтеза переломов проксимального отдела плечевой кости в качестве фиксатора использовали Т- и L-образные пластины АО – 49 (60 %) больных, спицы и проволоку в комбинации – 28 (34 %), прямую пластину – 3 (3,6 %). В одном случае была использована LCP-пластина (1,2 %) и в еще одном – «ложковидная» пластина (1,2 %). Основную группу составили 53 (39,3 %) больных, у которых для остеосинтеза переломов использовали новые устройства, разработанные в клинике:

➤ устройство для наkostного остеосинтеза (авторское свидетельство № 42528 от 16.03.2003 г.) (рисунок 1). Оно состоит из двух частей – прокси-

мальной и дистальной с отверстиями под крепежные винты. Проксимальная часть снабжена двумя изогнутыми по отношению к пластине браншами. Кроме того, имеются трапециевидный паз и отверстия под винты. Данное устройство обеспечивает межфрагментную компрессию за счет перемещения верхнего отдела дистальной части в пазу проксимальной части конструкции при сближении их специальным контрактором;

➤ устройство для наkostного остеосинтеза (авторское свидетельство № 62126 от 21.05.2008 г.) (рисунок 2). Оно содержит пластину, изогнутую по форме кости, проксимальная часть имеет бранши, расположенные под углом 100°. Пластина имеет отверстия с резьбой для винтов с резьбовой шейкой. При закручивании винты блокируются в пластине.

В послеоперационном периоде из 135 больных у 50 (37,1 %) в качестве иммобилизации использована повязка Дезо, у 59 (43,7 %) – косыночная повязка, у 26 (19,2 %) – торакобрахиальная повязка. Иммобилизацию поврежденной конечности прекращали через 4–5 недель. После снятия иммобилизирующих повязок больным продолжали восстановительное лечение.

По показаниям проводили профилактику инфекционных и тромбозных осложнений по общепринятым методикам.

Первые 3 дня с целью уменьшения болевого синдрома и отека мягких тканей назначали ненаркотические анальгетики, физиотерапевтические процедуры. В этот период рекомендовали разрабатывать кистевой, лучезапястный и локтевой суставы, придавали значение ранней активизации больных пожилого возраста для профилактики застойных явлений в легких.




Рисунок 2 – Рентгенограммы больной Д., 56 лет с диагнозом: Закрытый оскольчатый абдукционный перелом хирургической шейки плечевой (тип А2 (2) по классификации АО): а – при поступлении; б – после остеосинтеза устройством для наkostного остеосинтеза (авторское свидетельство № 62126)

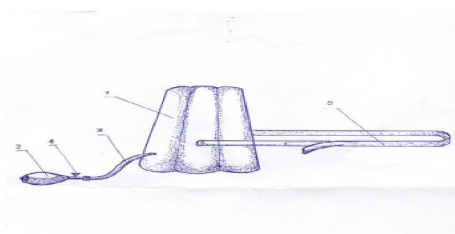


Рисунок 3 – Устройство для пассивной разработки движений плечевого сустава: а) схематическое изображение устройства; б) общий вид устройства

В послеоперационном периоде для ранней реабилитации у больных основной группы использовали разработанные нами способы и устройства.

**Ранний послеоперационный период.** С целью раннего восстановления объема пассивных движений поврежденного плечевого сустава и устранения нестойких контрактур, нами разработан комплекс упражнений с помощью специального устройства (рац. предложение № 463/2002 г., БРИЗ АкмолГМА от 21.03.2002, «Устройство для пассивной разработки движений плечевого сустава»). Оно снабжено надувной камерой (1), баллончиком (2) для нагнетания воздуха, переходником (3), имеющим регулировочный клапан (4), для регулирования подачи воздуха в камеру (1). Устройство фиксируется к грудной клетке ремнями (5) (рисунок 3).

С помощью данного устройства можно проводить пассивную, дозированную абдукцию, флексию, экстензию и наружную ротацию плеча.

Скорость пассивных движений составляет 10 в минуту. В течение первых суток выполняется

2 цикла. Длительность процедуры – 60 минут. Постепенно увеличиваем количество циклов, к концу курса лечения их можно довести до шести.

После восстановления пассивных движений поврежденного плечевого сустава, периодически снимая иммобилизирующую мягкую повязку, разрешали проводить активные движения в плечевом суставе.

Разработанный комплекс упражнений с помощью специального устройства обеспечивает раннее восстановление пассивных движений в плечевом суставе и предотвращает развитие иммобилизационных контрактур плечевого сустава.

**Поздний послеоперационный период.** Через 6–8 недель в зависимости от консолидации перелома назначали укрепляющие упражнения. К этому сроку обычно наступает сращение перелома. Для дальнейшей реабилитации данной категории для разработки активных движений в позднем послеоперационном периоде нами разработан комплекс упражнений с преодолением сопротивления при




Рисунок 4 – Устройство для дозированной разработки движений плечевого сустава

помощи специального устройства (рисунок 4). (Инновационный патент № 62167 на изобретение от 21.05.08 г. «Способ дозированной разработки движений плечевого сустава»).

Устройство снабжено фиксирующей частью (1), выполненной из эластичного материала, которая прикреплена к силовому манометру (2) (рисунок 4 а, б).

Предложенный способ разработки движений плечевого сустава общедоступен, не требует специального помещения и экономически выгоден, что позволяет рекомендовать его для широкого применения в травматологической практике.

Кроме того, в комплекс лечебной гимнастики включали общеразвивающие упражнения для нижних конечностей, дыхательные упражнения и упражнения для контралатеральной конечности. Все упражнения больные выполняли в активном динамическом режиме, что благотворно влияет на сердечно-сосудистую систему больных. В комплекс упражнений также включали упражнения по Гольдману и по Р. Уотсон – Джонсу.

**Результаты и обсуждение.** Отдаленные результаты оперативного лечения в сроки от 1 года до 6 лет оценены у 107 больных, среди них 59 пациентов контрольной группы и 48 – основной.

Результаты оперативного лечения оценивали по Любошицу – Маттису. Оценка проводилась по 12 категориям: наличие либо отсутствие болевого синдрома или степень выраженности его; сращение перелома (клинические, рентгенологические признаки); наличие либо отсутствие укорочения верхней конечности (по данным антропометрии); наличие либо отсутствие угловой деформации; объем приведения в плечевом суставе; объем отведения в плечевом суставе; состояние мышц плеча

и предплечья (по данным антропометрии); наличие либо отсутствие дисконгруэнтности сустава (по данным рентгенологического исследования); наличие либо отсутствие местных сосудистых осложнений (отек верхней конечности, по данным анамнеза); наличие либо отсутствие посттравматического деформирующего артроза в плечевом суставе; наличие либо отсутствие гнойных осложнений; восстановление трудоспособности.

Каждый из критериев оценивали в баллах от 2 до 4. Суммировав баллы 12 критериев, рассчитывали средний арифметический балл. При значении среднего балла от 3,5 до 4 результат считали хорошим, от 2,6 до 3,4 – удовлетворительным, от 2 до 2,5 – неудовлетворительным.

В контрольной группе хорошие результаты получены у 30 (51 %) больных, удовлетворительные – у 14 (23,7 %), неудовлетворительные – у 15 (25,3 %). Неудовлетворительные результаты – у 9 (15,2 %) больных были связаны с развитием приводящей контрактуры плечевого сустава, чаще всего возникающей вследствие сохранения углового смещения костных отломков, развития импиджмент-синдрома. У 2 (3,4 %) пациентов развился асептический некроз головки плечевой кости, у 3 (5,1 %) – сформировался ложный сустав хирургической шейки плечевой кости, причем во всех случаях развитие ложного сустава сопровождалось несостоятельностью металлоконструкций, их миграцией. У 1 (1,6 %) больного с переломом хирургической шейки плечевой кости после остеосинтеза Т-образной пластиной развился остеомиелит проксимального отдела плечевой кости.

Исход оперативного лечения больных основной группы оценен как хороший у 30 (62,5 %) больных, удовлетворительный – у 13 (27 %), неудовлет-

ворительный – у 5 (10,5 %). При этом у 3 (6,2 %) больных имела место приводящая контрактура плечевого сустава (у 2 больных – перелом типа В2, у одного – перелом типа В3 по классификации АО), у одного больного 62 лет с переломом типа В2 по АО развился посттравматический остеомиелит проксимального конца плеча. В одном случае, у больного 32 лет с переломом типа В3 по классификации АО развился ложный сустав хирургической шейки плеча, из-за повторной травмы у него произошел перелом металлоконструкции. Развитие асептического некроза головки плечевой кости у больных основной группы мы не наблюдали.

В связи с этим у больных молодого и среднего возраста, с хорошим качеством костной ткани, с переломами типа А показано применение Т- и L-образных фиксаторов, а также устройство клиники, обеспечивающее межфрагментную компрессию. В случаях, когда у больных имеется перелом типа В и низкая плотность костной ткани, рекомендуем использовать либо щадящий синтез по Веберу – Мюллеру, либо использовать устройство клиники с блокирующими винтами, а у больных с переломами типа С – синтез спицами или первичное протезирование плечевого сустава.

Таким образом, проведенный сравнительный анализ оперативного лечения переломов проксимального отдела плечевой кости в зависимости от вида перелома и выбора фиксатора для синтеза показал, что наиболее оптимальные результаты получены при использовании устройств и способов, разработанных в клинике. Стабильная фиксация костных отломков обеспечивала благоприятные условия для репаративной регенерации костной ткани и проведение реабилитационного лечения в раннем послеоперационном периоде. Разработанный нами комплекс упражнений для мышц плечевого пояса с помощью специальных устройств в раннем и позднем послеоперационном периоде способствует полному восстановлению пассивных и активных движений в плечевом суставе и предотвращает развитие иммобилизационных контрактур.

#### Литература

1. *Williams G.R., Wong K.L.* Two-part and three-part fractures // *Orthop. Clin. North Am.* 2000. 31 (1): 1–21.
2. *Kwon K.B., Goertzen J.D., O'Brine J.P., Broekhuysen H.M., Oxland T.R.* Biomechanical evaluation of proximal humeral fracture fixation supplemented with calcium phosphate cement // *J. Bone Joint Surg. Am.* 2002; 84 (6): 951–60.
3. *Лазарев А.Ф.* Остеосинтез при переломах шейки плечевой кости у больных пожилого возраста / *А.Ф. Лазарев, Э.И. Солод* // *Вестник травматологии и ортопедии им. Н.Н. Приорова.* 2003 № 3. С. 57–61.
4. *Machani B., Sinopidis C., Browson P., Papadopoulos P., Gibson J., Frostick S.P.* Mid term results of PlantTan plate in the treatment of proximal humerus fractures // *Injury.* 2006; 37 (3): 269–76.
5. *Kuner F., Schaefer D.J.* Epidemiology and treatment of fractures in old age // *Orthopade.* 1994; 23(1): 21–31.
6. *Rowles D.J., McGrori J.E.* Percutaneous pinning of the proximal humerus fractures // *J. Bone Joint. Surg. Br.* 2001; 83 (11): 95–9.
7. *Никитская О.А., Михайлов Е.Е., Беневоленская Л.И.* Остеопороз и остеопатии. 1998; 2: 37–8.
8. *Calvici V., Morico D., Nasi M., Coruccio P., Romanini L.* Current trends in conservative treatment of fractures of the proximal humerus // *Ital. Ortop. Traumatol.* 1991; 17 (2): 179–86.
9. *Hoffmann R., Khodadadyan C., Raschke M., Melcher I., Maitino P.D., Haas N.P.* Retrograde intramedullary nailing in proximal fracture of the humerus in the elderly patient. Results of a minimally invasive management concept // *Zentralbl. Chir.* 1998; 123 (11): 1232–8.
10. *Закревский Л.К.* Переломовывихи плеча у лиц пожилого и старческого возраста / *Л.К. Закревский, С.А. Ласунский* // *Ортопедия, травматология и протезирование.* 1990. № 8. С. 36–9.
11. *Дроботун В.Я.* Сложные внутри- и околосуставные переломы и их оперативное лечение / *В.Я. Дроботун, А.И. Волошин, В.И. Кравчук и др.* // *Материалы III Всерос. съезда травматологов и ортопедов.* Л., 1977. С. 50–1.
12. *Панков И.О.* Чрескостный остеосинтез аппаратами внешней фиксации при лечении переломовывихов плечевой кости / *И.О. Панков* // *Вестник травматологии и ортопедии им. Н.Н. Приорова.* 2000. № 4. С. 23–25..
13. *Лирицман В.М.* Об особенностях лечения переломов проксимального отдела плечевой кости у пожилых и старых людей / *В.М. Лирицман, В.П. Лукин, В.В. Михайлов и др.* // *Ортопедия, травматология и протезирование.* 1987. № 3. С. 60–63.
14. *Monin S.* Consensus development conference: diagnosis, prophylaxis and treatment of osteoporosis // *Am. J. Med.* 1993; 94: 646–50.
15. *Минаев А.Н.* Малоинвазивный остеосинтез переломов проксимального метаэпифиза плечевой кости / *А.Н. Минаев, А.И. Городниченко, О.Н. Усков* // *Кремлевская медицина.* 2002. № 4. С. 21–23.