

УДК 616.33-089.844-089.87

РЕКОНСТРУКЦИЯ С ФОРМИРОВАНИЕМ РЕЗЕРВУАРА ПОСЛЕ ГАСТРЭКТОМИИ

М.З. Уметов

Описан метод формирования тонкокишечного резервуара после гастрэктомии.

Ключевые слова: рак желудка; гастрэктомия; постгастрэктомический синдром; тонкокишечный резервуар.

JEJUNAL POUCH RECONSTRUCTION AFTER TOTAL GASTRECTOMY

M.Z. Umetov

It describes a method of forming an enteric reservoir after gastrectomy.

Key words: gastric cancer; gastrectomy; postgastrectomy syndrome; enteric reservoir.

Гастрэктомия – в онкохирургии наиболее распространенная операция рака желудка. Последствия гастрэктомии значительны и включают в себя рефлюкс-эзофагит, демпинг синдром, анемию, нарушения белкового, углеводного и жирового обмена и малабсорбцию и т. д. Гастрэктомия считается причиной множества нарушений в физиологии пищеварения. В переваривании и абсорбции питательных веществ задействовано множество различных механизмов. Меняются как процессы измельчения пищи и смешивания ее с пищеварительными ферментами, так и время секреции желчи и пищеварительных ферментов. Утрачивается резервуарная функция желудка, нарушается гуморальная и нервная регуляция пищеварительного канала, меняется моторика кишечника и бактериальная среда тонкой кишки. [1]. Таким образом, качество жизни пациентов, перенесших гастрэктомию и излеченных от рака желудка, остается неудовлетворительным. Сложилось мнение, что для улучшения питательного статуса пациентов и минимизации клинических проявлений демпинг-синдрома, рефлюкс-эзофагита необходимо восстанавливать резервуарную функцию желудка, утраченную после его удаления [2, 3].

В настоящее время это достигается формированием тонкокишечных резервуаров на выделенной по Ру петле тонкой кишки (типа Hunt-Rodino) или на изолированном сегменте тонкой кишки. Следует помнить, что при хороших функциональных результатах существует риск развития таких серьезных осложнений, как парез, некроз трансплантатов с развитием несостоятельности швов анастомозов [4, 5]

Реконструкция по Ру во многих странах мира наиболее часто применяется после гастрэктомии, но она не удовлетворяет хирургов с точки зрения последующего питательного статуса больных. Более того, в 30 % случаях наблюдается нарушение моторики реконструированной петли, что известно в литературе как Ру-стаз синдром, обусловленный нарушением афферентной иннервации петли по Ру от пейсмакера, расположенного в ДПК и клинически проявляющегося картиной высокой кишечной непроходимости функционального характера. Для профилактики Ру-стаз синдрома, разработана операция uncutРу (непересеченная петля Ру) т. е. петлевая реконструкция с межкишечным анастомозом по Брауну [6].

На основании изучения современного опыта реконструктивных операций после гастрэктомии, оценивая их положительные и отрицательные стороны, мы впервые в КР провели в 2011–2014 гг. в отделении абдоминальной онкологии НЦОМЗКР 19 операций с формированием резервуарной реконструкции на непересеченной петле (uncut-Rueх) (функциональные результаты которых обобщены и будут представлены в последующих публикациях).

Методика формирования резервуара. После гастрэктомии формируем впереди брыжейки поперечно-ободочной кишки эзофаго-энтероанастомоз начальной петлей тощей кишки (35–40 см), к пищеводу подводим выбранную для анастомозирования петлю тонкой кишки. Формируется анастомоз по типу академика В.Г. Бондора. Затем, отступая на 5–7 см от эзофаго-энтероанастомоза, формируем из приводящей и отводящей кишки тонкокишечный

резервуар длиной около 10–15 см. Отдельными узловыми серозно-мышечными капроновыми швами между отводящей и приводящей петлями формируем первый ряд задней стенки резервуара. Затем ножницами или электроножом, отступая не менее 0,5 см от предыдущего шва, вскрываем просветы отводящей и приводящей петель на протяжении 8–10 см. После тщательного гемостаза отдельными узловыми капроновыми швами формируем внутренний ряд и наружный ряд задней стенки резервуара. Затем также узловыми капроновыми швами формируем

двухрядную переднюю стенку резервуара. Тотчас ниже резервуара приводящая петля перевязывается лавсановой нитью и укрывается отдельными узловыми серозно-мышечными швами. С отступом вниз от резервуара 5–7 см формируется межкишечный анастомоз между приводящей и отводящей петлями бок в бок. В резервуар устанавливается тонкий назогастральный зонд для контроля за гемостазом и декомпрессии резервуара (рисунки 1–4).

При рентгено-контрастном исследовании через три месяца после операции по описанной методике

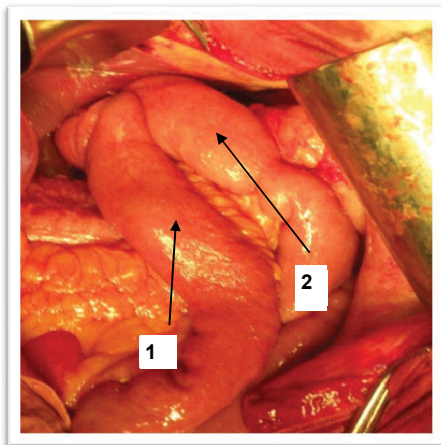


Рисунок 1 – После формирования пищеводно-тонкокишечного анастомоза: 1 – отводящая кишка; 2 – приводящая кишка

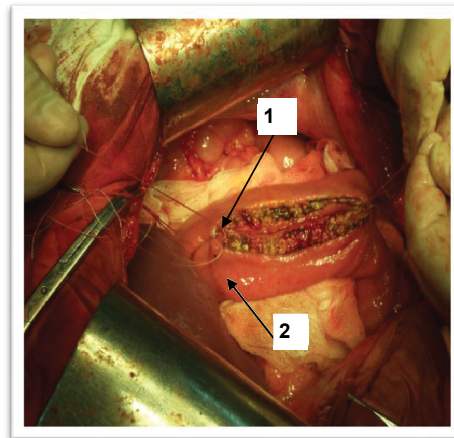


Рисунок 2 – Вскрытие просвета кишки: 1 – приводящая кишка; 2 – отводящая кишка

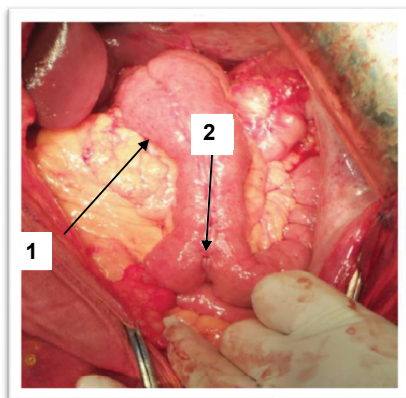


Рисунок 3 – Формирование тонкокишечного резервуара: 1 – тонкокишечный резервуар; 2 – приводящая кишка

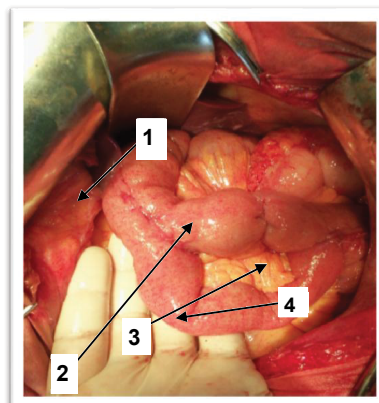


Рисунок 4 – Окончательный вид операции: 1 – резервуар; 2 – «заглушка» переводящей петли; 3 – межкишечный анастомоз; 4 – отводящая кишка

у больных бариевая смесь поступает в резервуар, где несколько задерживается, после чего поступает в петли тонкой кишки. При повторном осмотре через 20 мин. в резервуаре наблюдается умеренное количество бария и его опорожнение порционное.

Таким образом, следует отметить, что формирование тонкокишечного резервуара не является технически сложной операцией. Можно говорить о функциональности резервуара, что было подтверждено рентгенологическим обследованием. Непосредственные и отдаленные результаты будут представлены в последующих публикациях.

Литература

1. *Квашин Ю.К.* Последствия гастрэктомии / Ю.К. Квашин, Ю.М. Панцырев. М.: Медицина, 1967.
2. *Fukushima R.* Is jejunal pouch reconstruction useful after total gastrectomy? / R. Fukushima, T. Koide, H. Yamada, K. Iwasaki, H. Inuma et al. // 6th International Gastric Cancer Congress. 2005. P. 119–122.
3. *Miyoshi K.* Long-term effects of jejunal pouch added to Roux-en-Y reconstruction after total gastrectomy / K. Miyoshi, S. Fuchimoto, T. Ohsaki, T. Sakata, S. Ohtsuka, N. Takakura // Gastric Cancer. 2001. № 4(3). P. 156–161.
4. *Поляков М.А.* Ближайшие и отдаленные исходы гастропластических операций при раке желудка: дис. ... д-ра мед. наук / М.А. Поляков. М., 1988.
5. *Cuschieri A.* Jejunal pouch reconstruction after total gastrectomy for cancer: experience in 29 patients / A. Cuschieri // Br J Surg. 1990. № 77(4). P. 421.