

## ХИРУРГИЧЕСКИЕ ПОДХОДЫ К ЛЕЧЕНИЮ ГИДРОНЕФРОЗА

*Г.С. Чернецова, И.В. Колесниченко, Ч.Б. Алимов, Р.Р. Алиев*

Изучены результаты хирургического лечения больных с гидронефрозом и определены сроки хирургической коррекции.

*Ключевые слова:* гидронефроз; хирургическая коррекция; лоханочно-мочеточниковый сегмент; чашечно-лоханочная система.

Несмотря на сложность современных высоко-технологичных методов лечения гидронефроза, необходим их сравнительный анализ с последующим логически обоснованным выбором применения в практической урологии [1, 2]. Это позволит оценить характер структурно-функциональных изменений в почке и верхних мочевых путях на фоне обструкции, а также обосновать выбор вида хирургического и/или консервативного лечения [3–5].

Разноплановый характер причин, вызывающих гидронефроз, диктует необходимость углубленных исследований, дающих представление о структурно-функциональных изменениях лоханочно-мочеточникового сегмента, что может дать более четкое представление об объеме предстоящей операции и характере хирургической коррекции гидронефроза.

**Материал и методы исследования.** Клиническое исследование проведено 102 пациентам с гидронефрозом различной стадии выраженности из областей и городов Кыргызстана (таблица 1).

Как видно из таблицы 1, большинство больных являлись жителями г. Бишкек и Чуйской области – 66,6 %. Пациентов трудоспособного возраста (19–45 лет) было 71 человек (69,6 %).

Среди причин, вызвавших гидронефроз, можно выделить такие, как стриктура ЛМС – 72,5 %, аберрантный (добавочный) сосуд лоханочно-мочеточникового сегмента – 12,7 %, высокое отхождение мочеточника – 3,9 %, медиальная ротация почки – 1,9 %, стриктура в/3 мочеточника – 7,8 %, парапелвикальная киста – 1,1 %.

С момента появления первых жалоб и признаков заболевания в первые 6 месяцев диагноз гидронефроза установлен в 43,1 % случаев, до одного года – 26,6 %, до 3-х лет – 16,6 %, свыше 5 лет – 13,7 %.

Все больные поступали в отделение урологии для обследования и уточнения диагноза после болевого синдрома, неоднократных изменений в анализах мочи преимущественно в виде лейкоцитурии, что потребовало применения дополнительных методов исследования почек – УЗИ, рентгенографии вследствие выявления расширения и деформации чашечно-лоханочной системы.

При хирургической коррекции гидронефроза 53 пациентам (52 %) произведена пластика лоханочно-мочеточникового сегмента в различных модификациях, органосохраняющие операции проведены 22 больным (21,5 %) (таблица 2).

Из 53 пластических операций лидирующее положение занимает коррекция лоханочно-мочеточникового сегмента по Андерсену – Хайнсу – Кучеру у 40 больных, что подтверждает ее радикализм. Паллиативные операции Фенгера, Фолея, Гринчака произведены 13 больным, антевазальная пластика наложена 13 пациентам с гидронефротической трансформацией (таблица 3).

Протяженность резецированного участка мочеточника и лоханки при пластической коррекции гидронефроза определялась во время операции. При выполнении пластики ЛМС по лоскутной методике, размеры и форма лоскута определялись после визуального контроля за состоянием лоханки и самого сегмента.

**Результаты и обсуждение.** При поступлении в стационар с декомпенсированными формами гидронефроза многие пациенты отказывались от хирургического лечения долгие годы (от 1 года до 5 лет). Об этом свидетельствует атрофия почечной паренхимы и превращение почки в тонкостенный “мешок”, наполненный мочой. В этом случае в гидронефротической почке постоянно поддерживается воспалительный процесс, сдавливаются сосудисто-нервные пучки, нарушается выделение почкой азотистых шлаков, что обуславливает характерную клиническую симптоматику и приводит к органонусящим операциям.

Мы считаем, что чем раньше проведена корригирующая операция, чем патогенетически она обоснована с учетом радикализма и паллиативности, тем эффективнее результаты послеоперационного периода и длительного катамнестического наблюдения (рисунок 1). Динамика размеров чашечно-лоханочной системы в ранние и поздние катамнестические сроки зависит от вида хирургической коррекции.

По данным ультразвукового исследования, размеры чашечно-лоханочной системы после опе-

рации Андерсена – Хайнса – Кучера в катамнестические сроки до 6 месяцев находились в пределах 10–28 мм (на дооперационном этапе – 41–51 мм), через 12 месяцев 10–23 мм (на дооперационном этапе – 47–57 мм), до 48 месяцев – в пределах 11–21 мм (до операции – 41–50 мм). Из них рецидив стриктуры возник у одного больного спустя 12 месяцев после операции (диаметр почечной лоханки до операции составил 47 мм, после операции – 48 мм) и у второго больного спустя 36 месяцев после операции (диаметр почечной лоханки до операции составил 47 мм, после операции – 48 мм).

У больных, оперированных по методике Фенгера в катамнестические сроки до 6 месяцев, диаметр почечной лоханки составил от 20 до 34 мм (на дооперационном этапе – 40–74 мм), рецидивов не было.

У больных, оперированных по методике Фолея в сроки до 12 месяцев, диаметр почечной лоханки составил от 48 до 66 мм (до операции – 68–104 мм), из них рецидив отмечен у двух больных.

Результаты антевазальной пластики, проведенные у 6 пациентов, обследованных в сроки

Таблица 1 – Распределение больных с гидронефрозом по регионам Кыргызстана

Возраст, лет	Бишкек		Чуйск. обл.		Иссык-Куль. обл.		Таласск. обл.		Нарынск. обл.		Ошск. обл.		Джалал-Абад. обл.		Баткенск. обл.	
	абс. ч.	%	абс. ч.	%	абс. ч.	%	абс. ч.	%	абс. ч.	%	абс. ч.	%	абс. ч.	%	абс. ч.	%
1–12	4	10,0	1	3,6	1	12,5	1	25,0	2	33,3	3	42,9	-	-	1	25,0
13–18	6	15,0	5	17,8	2	25,0	1	25,0	-	-	-	-	2	40,0	2	50,0
19–45	30	75,0	22	78,6	5	63,5	2	56,0	4	66,7	4	57,1	3	60,0	1	25,0
Всего	40	100,0	28	100,0	8	100,0	4	100,0	6	100,0	7	100,0	5	100,0	4	100,0

Таблица 2 – Виды хирургической коррекции гидронефроза ( $p > 0,01–0,001$ )

Возраст, лет	Пластика ЛМС		А/вазальная пластика		Нефрэктомия		Уретеро-пиелолит		Кистэктомия	
	%	$P \pm m$	%	$P \pm m$	%	$P \pm m$	%	$P \pm m$	%	$P \pm m$
1–12	17,0	8,8±2,8	15,4	1,9±1,3	4,5	1,0±0,9	7,7	1,0±0,9	-	-
13–18	28,3	14,7±3,5	-	-	4,5	1,0±0,9	15,4	2,0±0,9	-	-
19–45	54,7	28,4±4,4	84,6	10,8±3,0	91,0	19,6±3,9	76,9	9,8±2,9	100,0	1,0±0,9
Всего	100,0	47,9±4,9	100,0	12,7±3,2	100,0	21,6±4,0	100,0	12,7±3,2	100,0	1,0±0,9

Таблица 3 – Распределение вида пластических операций при гидронефрозе ( $p > 0,01–0,001$ )

Возраст, лет	Андерсена – Хайнса – Кучера		Фенгера		Фолея		Гринчака		Антевазальная		Уретеро-каликаноанастомоз	
	абс. ч.	%	абс. ч.	%	абс. ч.	%	абс. ч.	%	абс. ч.	%	абс. ч.	%
1–12	6	15,0	2	25,0	1	25,0	-	-	2	15,4	1	100,0
13–18	11	27,5	2	37,5	1	25,0	1	100,0	-	-	-	-
19–45	23	57,5	3	37,5	3	50,0	-	-	11	84,6	-	-
Всего	40	100,0	7	100,0	5	100,0	1	100,0	13	100,0	1	100,0

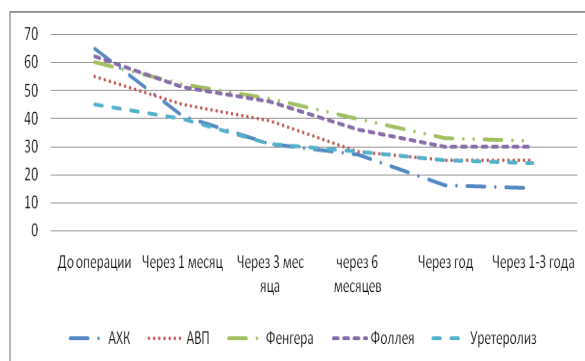


Рисунок 1 – Динамика размеров чашечно-лоханочной системы до и после операции при гидронефрозе

катамнеза 6–12–48 месяцев, показали, что размеры почечной лоханки сократились до нормальных величин у 5 пациентов, у одного пациента возник рецидив стриктуры лоханочно-мочеточникового (диаметр почечной лоханки до операции составил 20 мм, после операции – 20 мм).

После уретеролизиса в катамнестические сроки 12–48 месяцев диаметр почечной лоханки колебался от 12 до 18 мм (исходные данные – 25–47 мм), в сроки после 48 месяцев у одного больного (25 %) возник рецидив образования стриктуры лоханочно-мочеточникового (диаметр почечной лоханки до операции – 59 мм, после операции – 60 мм).

Таким образом, “золотым стандартом” в практической урологии мы считаем корригирующую операцию Андерсена – Хайнса – Кучера, при которой возможно максимальное восстановление функциональной способности пораженной почки в ранние и поздние катамнестические сроки наблюдения.

Из всего вышеизложенного можно сделать следующий вывод: высокая эффективность выполняемых нами операций (97 %) обусловлена их патогенетичностью и радикализмом, так как при оперативном вмешательстве удаляли деструктив-

но измененный участок лоханочно-мочеточникового сегмента и формировали пиелоуретральный анастомоз за счет полноценных в морфофункциональном отношении тканей. Хорошие результаты коррекции участка лоханочно-мочеточникового сегмента сохранялись на протяжении многих лет наблюдения за нашими больными. Столь хорошие результаты обусловлены многими факторами, такими как тяжесть поражения участка лоханочно-мочеточникового сегмента, возраст пациента, тяжесть пиелонефрита, состояния иммунной системы организма, патогенностью микрофлоры и тяжестью поражения почечной паренхимы к моменту операции.

#### Литература

1. Еникеев М.Э. Гидронефроз. Современные технологии в диагностике и лечении: дис. ... д-ра мед. наук / М.Э. Еникеев. М., 2008.
2. Лопаткин Н.А. Эволюция функции почек у взрослых, оперированных в детстве по поводу обструктивных уропатий / Н.А. Лопаткин, А.Г. Пугачев, Ю.В. Кудрявцев // Урология. М., 1999. № 1. С. 37–39.
3. Соломатников А.Н. Современные подходы к диагностике хронических нарушений уродинамики верхних мочевых путей у детей с врожденным двусторонним гидронефрозом / А.Н. Соломатников, А.И. Стрельников, Б.Г. Сафронов и др. // Тихоокеанский медицинский журнал. 2002. № 2. С. 154–159.
4. Чернецова Г.С. Результаты лечения обструктивных уропатий (у детей, взрослых, оперированных в детском возрасте и у взрослых больных): дис. ... д-ра мед. наук / Г.С. Чернецова. М., 2005.
5. Ческис А.Л. Принципы хирургической коррекции врожденных развивающихся дефектов пиелоуретральных и везикоуретральных сегментов у детей / А.Л. Ческис, В.И. Виноградов // Урология. М., 2000. № 2. С. 34–38.