

**ОБОСНОВАНИЕ ПРИМЕНЕНИЯ ЦИЛИНДРИЧЕСКОГО КЕЙДЖА
ПОСЛЕ ВЕНТРАЛЬНОЙ ДЕКОМПРЕССИИ ПРИ ДЕГЕНЕРАТИВНЫХ
ПОРАЖЕНИЯХ ПОЯСНИЧНО-КРЕСТЦОВОГО ОТДЕЛА ПОЗВОНОЧНИКА**

С.А. Джумабеков, М.Дж. Абакиров, А.Е. Ушмаев, У.П. Сооронкулов

Представлен материал об успешном использовании цилиндрического титанового кейджа при вентральной после передней декомпрессии при дегенеративных заболеваниях поясничного отдела позвоночника с использованием конечно-элементного моделирования напряженно-деформированного состояния (НДС) исследуемой биомеханической системы (БМС).

Ключевые слова: дегенеративный стеноз; декомпрессия; стабилизация; кейдж; фиксатор.

Для подхода к передней поверхности тел поясничных позвонков мы используем передний внебрюшинный доступ. Разрабатывая передние малотравматичные доступы к пояснично-крестцовому отделу позвоночника, учитывали анатомию и физиологию данной области. Наиболее привлекательным кажется “переменный” разрез передней брюшной стенки (поперечный разрез кожи и продольный косой разрез мышц). Поперечный разрез позволяет сохранять нервы передней брюшной стенки, что предотвращает потерю тонуса мышц этой области.

Н.Н. Бурденко в 1935 г. сформулировал следующие принципы, которыми должен руководствоваться хирург: анатомическая доступность, техническая возможность, физиологическая дозволенность. Малая травматичность и максимальная доступность – два антагонистических принципа, разумное сочетание которых позволяет выбрать оптимальный доступ. Опасны крайности: слишком малый доступ может помешать выполнить операцию радикально или не позволит справиться с возникшими осложнениями. С другой стороны, стремление к большим доступам может привести

к тяжелым физиологическим нарушениям. Развитие малотравматичных вмешательств без ущерба для качества операции стало возможным в условиях технического прогресса.

В последнее десятилетие активно разрабатывались малотравматичные вмешательства. Традиционный вентральный доступ был уменьшен в размере и соединен с микрохирургической технологией. Он известен под аббревиатурой mini-ALIF. Преимущество этого метода – в уменьшении возможности технических ошибок, минимальной травматизации тканей, малой кровопотере, небольшой продолжительности операции при малом числе осложнений [1–4].

Целью работы является применение переднего внебрюшинного мини-доступа для установки цилиндрических титановых кейджей на пояснично-крестцовом отделе при дегенеративных заболеваниях и обоснование его применения при помощи математического моделирования [5–7].

Материалы и методы. Материалом для работы послужили клинические наблюдения за 265 больными, которые были оперированы в период с 2002 по 2012 г. по поводу дегенеративных поражений пояснично-крестцового отдела в различных лечебных и научно-исследовательских учреждениях страны: ГКБ № 13, ГКБ № 31, ЦКБ, клинической больницы МИД РФ, НИИ нейрохирургии им. акад. Н.Н. Бурденко, ГУН ЦИТО им. Н.Н. Приорова, больнице Федерального управления биологических и экстремальных проблем МЗ РФ № 19 (Москва), Российском НИИ травматологии и ортопедии им. Вредена (Санкт-Петербург), ОКБ (Рязань), БНИЦТО (Кыргызстан) и др.

Таблица 1 – Структура дегенеративных заболеваний пояснично-крестцового отдела позвоночника

Дегенеративная патология	Кол-во больных, чел.
Центральная грыжа диска	109
Повторные операции	78
Дегенеративный спондилолистез	55
Нестабильность ПДС	23
ВСЕГО	265

Возраст пациентов составил от 16 до 78 лет. Представленные в таблице 1 патологические состояния часто сочетаются, поэтому выделяется ведущий клинический синдром. Например, нестабильность ПДС присутствует в той или иной мере практически при каждом дегенеративном поражении пояснично-крестцового отдела позвоночника. Нестабильность ПДС выделена отдельно в случаях, когда имеются дегенеративные изменения в диске, но отсутствует грыжевое выпячивание,

смещение позвонка и т. д. Под нестабильностью понимается неспособность ПДС переносить повседневные нагрузки без возникновения боли, существенно отражаясь на качестве жизни.

Доступ к передней поверхности пояснично-крестцового отдела позвоночника. Применялась разработанная в клинике методика переднего ретроперитонеального мини-доступа, в основу которой положена операция В.Д. Чаклина. Для его осуществления создан набор инструментов. Несмотря на сложность этой зоны доступ к передним отделам поясничных позвонков, возможно осуществить практически без кровопотери.

Применяется поперечный разрез длиной от 5 до 10 см (в зависимости от комплекции пациента) в левой подвздошной области, с отступом на 2–3 см внутрь от верхней передней ости подвздошной кости. Апоневроз наружной косой мышцы и мышцы передней брюшной стенки рассекается продольно (перпендикулярно кожному разрезу). После этого необходимо “проникнуть” в забрюшинное пространство. После рассечения поперечной фасции обнажается участок межпозвонкового диска на границе с большой поясничной мышцей, эта зона свободна от магистральных и сегментарных сосудов. Использование этих анатомических особенностей позволяет произвести доступ к диску с минимальной кровопотерей, в течение 5–10 минут. Далее тупо обнажается левая часть фиброзного кольца. Большая поясничная мышца не смещается, как при переднебоковом доступе. Это позволяет избежать травмы мышечной ткани и нервов поясничного сплетения.

Следующий этап – наиболее ответственный, поскольку повреждение левой подвздошной вены является самым неприятным осложнением данного доступа. Необходимо сместить общую левую подвздошную вену таким образом, чтобы освободить центральную часть диска и 1/3 часть тела L5 позвонка. Иногда вена мобилизуется достаточно легко, но чаще приходится ее смещать. В технически сложных случаях можно рассекать переднюю продольную связку до костной ткани и вместе с ней смещать вену. С помощью ретракторов создается безопасное операционное пространство таким образом, чтобы магистральные сосуды, мочеточник, брюшина и др. анатомические образования забрюшинного пространства были надежно защищены на весь период операции. Оно должно быть не менее 35 мм в диаметре, чтобы с помощью специального инструментария и оптики можно было выполнить декомпрессию и стабилизацию.

Вышеописанная методика позволяет выполнять стабилизацию пластинами, устанавливать

искусственные диски, а также применять любые виды имплантатов для межтеловой фиксации. Для установки функциональных дисков, титановых пластин, а также цилиндрических кейджей большого диаметра альтернативы переднему доступу нет (рисунок 1).

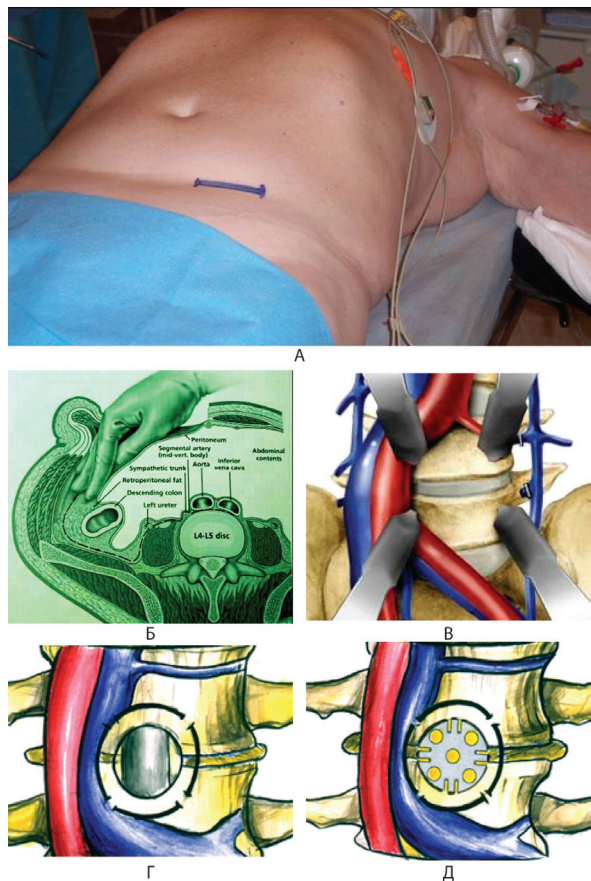


Рисунок 1 – Передний внебрюшинный доступ к сегменту L4–L5:

А – поперечный кожный разрез; Б – топографическая анатомия забрюшинного пространства;

В – смещение магистральных сосудов и создание необходимого операционного пространства;

Г – вентральная нейрохирургическая декомпрессия;

Д – межтеловой спондилодез кольцевым титановым имплантатом фирмы “КОНМЕТ”

Самую большую группу составили больные, оперированные по поводу центральных грыж МПД. Наш клинический опыт показывает, что, во-первых, у этой категории пациентов наиболее часто имеются признаки нестабильности по сравнению с больными, страдающими латеральными или фораменальными грыжами. Во-вторых, анализ неудачных операций, выполненных с помощью заднего доступа (когда возникала необходимость

в повторной операции) показывает, что в большинстве это были больные с центральными грыжами МПД. Следуя правилу, что первая операция на позвоночнике является лучшим шансом для больного, мы при центральных грыжах диска используем передний доступ. При этом удается решить две задачи: удалить патологический диск, грыжу и стабилизировать ПДС. Следуя другому правилу, суть которого состоит в том, что вторая операция на позвоночнике является для больного последним шансом, мы при неудачных операциях, выполненных из заднего доступа, также применяем передний доступ. С технической точки зрения вентральную декомпрессию наиболее сложно выполнять у ранее оперированных больных, так как у них часто развивается рубцово-спаечный процесс в позвоночном канале.

Таблица 2 – Среднестатистические показатели операций

Оценочные критерии	Средние показатели
Продолжительность операции	1,5 час.
Разрез	6 см
Кровопотеря	180 мл
Постельный режим	3,5 дня
Срок пребывания в стационаре	12,2 дня
Возвращение трудоспособности	4,1 мес.
Стойкая инвалидность	4,8 %
Осложнения	8,5 %
Реоперации	0
Летальность	0

Таблица 3 – Оценка результатов

Дегенеративная патология L4–L5	Хороший	Удовлет.	Плохой
Центральная грыжа диска	101	8	
Повторные операции	36	34	8
Дегенеративный спондилолистез	46	9	
Нестабильность ПДС	20	3	
ВСЕГО	203	54	8

Среднестатистические показатели операций приведены в таблице 2. Из серьезных осложнений отметим ранение общей левой подвздошной вены (4 случая), ранение общей левой подвздошной артерии [1]. Из других менее значимых осложнений следует выделить повреждение брюшины, псоас-синдром, симпатические нарушения, временную задержку мочеиспускания. Мы ни разу не наблюдали миграции имплантата за все время их при-

менения, причем не только на сегменте L4–L5, но и на других уровнях.

Результаты хирургического вмешательства прослежены в сроки от одного года до девяти лет. Больные проходили осмотр через 3, 6, 12 месяцев и далее через каждый год. Оценка результатов проводилась по шкале Карнофски и опроснику Роланда – Морриса (таблица 3).

Обсуждение. В последнее время передний доступ к телам поясничных позвонков все более и более привлекает вертебрологов как у нас в стране, так и за рубежом. В апреле 2002 г. в г. Либерец (Чехия) прошел международный конгресс “Передний доступ на позвоночнике”. Причин такого повышенного интереса несколько. Во-первых, операции, которые выполняются задним доступом, дают еще достаточно высокий процент неудовлетворительных результатов. Во-вторых, появились новые технологии (“искусственные” диски, имплантаты большого диаметра), которые возможно выполнить только с помощью переднего доступа. И в-третьих, сама методика переднего доступа стала значительно менее травматичной и по этому критерию приближается к задним операциям, при том, что по радикальности значительно их превосходит.

Передний мини-доступ является эффективным методом лечения неудачных задних операций. В случае псевдоартроза, развившегося в результате безуспешного заднего сращения, mini-ALIF позволяет создать новый доступ к позвоночнику, не затрагивающий прежнего послеоперационного рубца, и выполнить декомпрессию и сращение, не усугубляя имеющийся эпидуральный фиброз. Роль эпидуральной фиброзной ткани и рубцов в неблагоприятном исходе операции задним доступом является спорной. Однако эти компоненты считают очевидным фактором рецидивирующего болевого синдрома, локализованного в спине и нижних конечностях и возникающего после таких операций. Достоверно, что mini-ALIF снижает риск осложнения и исключает возможность рецидивирующей боли, связанной с рубцеванием твердой оболочки спинного мозга и нервных корешков.

Передний мини-доступ обеспечивает высокую прочность биомеханической конструкции, создавая прочное сращение между элементами передних поддерживающих структур, придает поясничному отделу высокую устойчивость по отношению к осевой нагрузке. И, напротив, при двустороннем боковом, одностороннем боковом и заднебоковом сращении сохраняется большая, по сравнению с передним сращением, подвижность, даже если сами сращения созданы достаточно прочными.

На основании нашего более, чем десятилетнего клинического опыта использования переднего внебрюшинного мини-доступа мы глубоко убеждены, что его более широкое использование, позволило бы значительно улучшить результаты лечения больных с различными патологиями пояснично-крестцового отдела позвоночника.

Таким образом, на основании полученных результатов клинического исследования больных мы задались целью обосновать применение цилиндрического кейджа при вентральной декомпрессии с использованием конечно-элементного моделирования напряженно-деформированного состояния (НДС) исследуемой биомеханической системы (БМС).

1. *Расчетная схема биомеханической системы.* В качестве базовой расчетной схемы рассмотрим систему, представленную на рисунке 2.

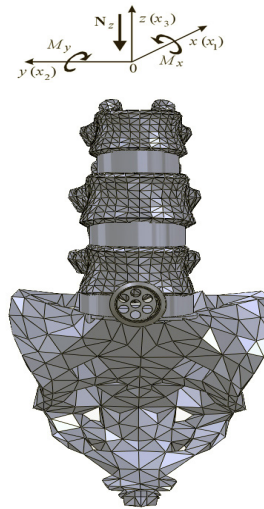


Рисунок 2 – Расчетная схема биомеханической системы

Таблица 4 – Свойства материалов биомеханической системы

Материал	Модуль упругости, МПа	Коэффициент Пуассона
Трабекулярная ткань	67	0,2
Кортикальная ткань	3500	0,3
Фиброзное кольцо	100	0,3
Пульпозное ядро диска	1	0,45
Титан	1,02e+5	0,3

На сегмент позвоночника из одного элемента цилиндрического кейджа, действует тестовая система силовых факторов: вертикальное усилие и изгибающий момент в сагиттальной плоскости. Данная система сил соответствует системе сил,

прикладываемых при расчетно-экспериментальном исследовании НДС элементов биомеханических систем в работах [8] (см. усилие N_z и момент M_x на рисунке 2). Свойства материалов сведены в таблицу 4. Геометрические параметры элементов исследуемой системы приведены на рисунке 1, где все фигурирующие параметры сегмента L5–S1 поясничного отдела позвоночника являются заданными в процессе каждого исследования.

2. Конечно-элементная модель исследуемой биомеханической системы создается на основе геометрической модели сегмента позвоночника L3–S1, созданной в CAD-системе SolidWorks. Сама конечно-элементная разбивка осуществлена в системе MSC/NASTRAN.

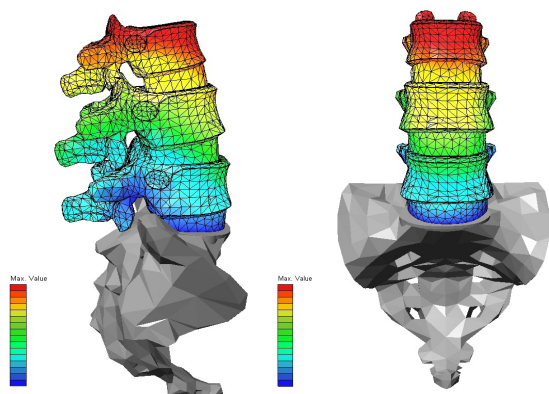


Рисунок 3 – Расчет модели позвоночника в нормальных условиях

Расчеты показывают, что максимальное перемещение возникает в верхнем, а минимальное – в нижнем позвонке (рисунок 3).

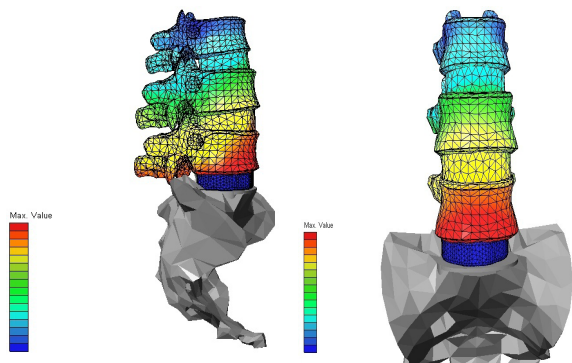


Рисунок 4 – Расчет модели позвоночника с расклинивающим межтеловым имплантом (сравнение)

Из расчетов видно, что, несмотря на то, что нагрузка на позвоночник дается такая же, как и в слу-

чае с позвончиком без импланта, самое большое перемещение возникает в нижнем позвонке. Это происходит из-за вбивания импланта, т. е. межтелового расклинивающего корпородеза, при этом позвончик, находящийся над имплантом, перемещается вверх. Учитывая, что на позвончик сверху давит сила и снизу (от импланта) происходит сжатие (перегрузка) межпозвоночных дисков, что приводит к дегенерации вышележащих дисков (рисунок 4).

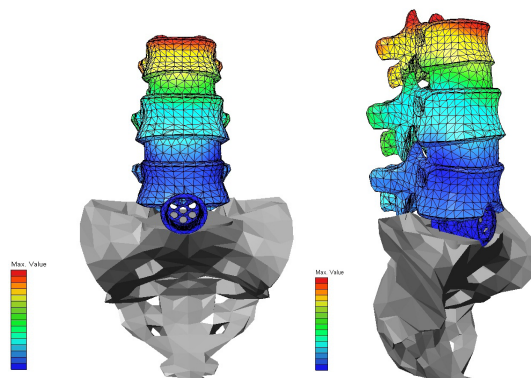


Рисунок 5 – Расчет модели позвоночника с одним кейджем

Из расчета видно, позвоночник с кейджем испытывает практически такие же перемещения (равномерные), что и позвоночник без имплантата. Значения отличаются из-за того, что вместо нижнего диска вворачивается кейдж, который не сжимается и не перемещается в отличие от естественного диска. Данный метод более предпочтителен, поскольку, в отличие от метода с имплантатом, на позвонки действует только нагрузка сверху (как и в здоровом позвоночнике), что не ведет к дегенерации вышестоящих дисков (рисунок 5).

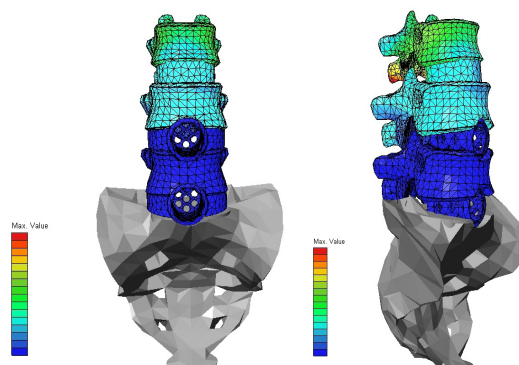


Рисунок 6 – Расчет модели позвоночника с двумя кейджами

Такой же эффект мы можем видеть при применении цилиндрических титановых кейджей на

двух уровнях, которые мы используем при двух-уровневом поражении (рисунок 6).

В наших наблюдениях после проведенной операции вентральной декомпрессии с использованием цилиндрических титановых кейджей в течение 10 лет на основании отдаленных результатов, а также рентгенологических, КТ и МРТ данных, мы пришли к выводу, что за счет адекватной декомпрессии путем краевой резекции прилегающих тел позвонков с созданием резервного пространства для нервных корешков, использование данных имплантов не приводит к ожидаемому восстановлению высоты межтелового пространства. При изучении отдаленных результатов с использованием цилиндрических титановых имплантов при схожих патологиях было установлено, что развитие проблем на смежных уровнях ПДС уменьшается в разы. Это объясняет тот факт, что мы отмечаем единичные случаи повторного обращения больных с этой проблемой. Как объясняются такие результаты? Была выдвинута гипотеза, которая нашла отражение в математическом обосновании к применению цилиндрического титанового имплантата при вентральном доступе к поясничному отделу позвоночника. Мы считаем, что сагиттальный баланс – это изменяемая величина в течение жизни, которая зависит от образа жизни человека, его веса, состояния мышечной структуры и естественного процесса старения. В наших наблюдениях мы можем хорошо видеть как изменяется сагиттальный баланс в течение жизни, но не факт, что изменения сагиттального баланса в процессе жизнедеятельности и старения человека приведут к дегенеративному стенозу позвоночного канала. Активное вмешательство в сагиттальный баланс путем восстановления высоты межтелового пространства приведет к его дисбалансу, неоправданной и чрезмерной его нагрузке в смежных сегментах, которые не заставят себя долго ждать и приведут к прогрессированию дегенеративно-дистрофического процесса не только ближайшего смежного уровня ПДС.

Исходя из вышесказанного, применяемый нами метод вентральной декомпрессии с применением цилиндрического титанового импланта позволяет сохранить измененный сагиттальный баланс, не вступает в конфликт со смежными уровнями ПДС, препятствуя прогрессированию дегенеративно-дистрофического процесса в сегментах, лежащих выше и ниже. В дальнейшем, за счет созданного резервного пространства после проведенной декомпрессии позвоночного канала, он может взять на себя нагрузку, проседая с образованием естественного корпороза между телами позвонков. Именно поэтому мы считаем обоснованным применение ци-

линдрического титанового кейджа при вентральной декомпрессии в лечении дегенеративных стенозов поясничного отдела позвоночника.

Таким образом, передние малотравматичные вмешательства, выполненные с помощью минидоступа, видеоподдержки и нейрохирургического подхода в лечении дегенеративных заболеваний поясничного отдела позвоночника позволяют:

1. Добиться безрецидивного излечения заболевания, поскольку устраняется не следствие, а его причина (патологический МПД).
2. Выполнить надежную первичную фиксацию и создать оптимальные условия для спондилодеза.
3. Воплотить в клиническую практику возможность ранней реабилитации при минимальной хирургической травме.
4. При помощи математического моделирования доказана эффективность использования цилиндрического кейджа в лечении больных с дегенеративными заболеваниями пояснично-крестцового отдела.

Литература

1. *Доценко В.В.* Спондилолистез. Передние малотравматические операции / В.В. Доценко, Н.В. Загородний. М.; Тверь: ООО “Издательство “Триада”, 2005. 176 с.
2. *Корж А.А.* Оперативные доступы к грудным и поясничным позвонкам / А.А. Корж, Р.Р. Тальшинский, Н.И. Хвсюк. М.: Медицина, 1988. 234 с.
3. *Митбрейт И.М.* Спондилолистез / И.М. Митбрейт. М.: Медгиз, 1978. 271 с.
4. *Никольский М.А.* Недостатки задних и преимущества передних оперативных доступов к телам поясничного отдела позвоночника / М.А. Никольский // Патология позвоночника. Новосибирск, 1970. С. 150–154.
5. *Чаклин В.Д.* Основы оперативной ортопедии и травматологии / В.Д. Чаклин. М.: Медицина, 1964. 737 с.
6. *Lazennec J.Y., Pouzet B., Ramare S., Mora N., Hansen S., Trabelsi R., Guerin-Surville H., Saillant G.* Anatomic basis of minimal anterior extraperitoneal approach to the lumbar spine // Surg. Radiol. Anat. 1999. 21(1).P. 7–15.
7. *Mayer H.M.* A new microsurgical technique for minimally invasive anterior lumbar interbody fusion // Spine. 1997. Mar 15. № 22 (6). P. 691–699. Discussion 700.
8. *Srilakshmi Vishnubhotla.* A biomechanical evaluation of dynamic stabilization systems // Master’s thesis. The University of Toledo College of Engineering, 2005. 235 p.